日消外会誌　32（12）：2689～2693，1999年

症例報告

直腸癌手術後に上腸間膜動脈症候群をきたした1例

国立山口病院[1)]，山口大学医学部第２外科[2)]，小郡第一病院[3)]
濱崎　達憲[1)]　森　尚秀[2)]　和田守憲二[3)]　岡　正朗[2)]

上腸間膜動脈症候群（以下，SMAS と略記）は急激な体重減少を契機として発症することが多く，原則的には保存的治療が奏効する．われわれは，直腸癌の腹会陰式直腸切断術後に SMAS を発症し，保存的治療が無効で手術を施行した症例を経験した．術後に小腸が小骨盤腔に落ち込み強固に癒着して腸間膜根の過緊張をきたし，上腸間膜動脈が十二指腸水平脚を圧迫したことが原因であった．これに対して十二指腸授動術を行い，いったんは軽快したが SMAS は再発した．再手術では十二指腸空腸側々吻合術を施行した．術後８年経過した現在に至るまで腸閉塞は起こさず，良好に経過している．SMAS の手術適応は諸家によりさまざまであるが，上部消化管造影と超音波検査とをあわせて腸間膜根部の可動性を適切に評価することが治療方針を決定する上で重要である．手術術式は，十二指腸空腸側々吻合術が，手技的にも簡単で吻合口も十分にとれ治療効果も確実な方法として推奨される

Key words：　superior mesenteric artery syndrome, duodenojejunostomy, abdominoperineal excision

緒　言

上腸間膜動脈症候群（superior mesenteric artery syndrome：以下，SMAS と略記）の治療に関しては，その発生機序の多様性からさまざまな報告があり，内科的治療や外科的治療の適応についても今もって見解の一致をみていない．

今回，われわれは直腸癌に対する腹会陰式直腸切断術後に SMAS を発症し，保存的治療が無効であった症例を経験したので，これを中心に文献的考察を加えて報告する．

症　例

症例：65歳，男性

主訴：胆汁性嘔吐と全身倦怠感

既往歴：39歳時，虫垂切除術．53歳時，胃ポリープ

現病歴：平成元年５月29日，直腸癌（Rb）に対して，腹会陰式直腸切断術を施行した．手術所見および病理所見は rectal cancer（Rb），2型．70×45mm，moderately differentiated adenocarcinoma，a2，ly1，v0，n2（＋），H0，P0，M0，stage IIIb，（pT3pN2M0，stage III）であった．

平成元年９月，腸閉塞を起こし，保存的に治療され軽快した．平成２年12月24日，腸閉塞，Mallory-Weiss 症候群をきたして入院した．当初，中心静脈栄養と胃管による減圧を行った．その後，経口摂取を再開したが，平成３年１月18日の上部消化管造影で胃の拡張と大量の食物残渣がみられ，同時に十二指腸水平脚の直線的途絶像を認めた．このため平成３年１月28日，SMAS の診断のもと開腹手術を施行した．術中所見では小腸全体の骨盤腔内への下垂癒着とそれによる腸間膜根の過緊張があり，これに起因する十二指腸下行脚の拡張と肛門側水平脚の虚脱を認めた．これに対して十二指腸授動術（Treitz 靭体切離）と，小腸全体の癒着剝離を行った．さらに，骨盤腔内への再下垂を防止する目的で Noble[1)]の手術（transmesenteric plication）を行った．術後一過性に胃内容停滞をみたが，おおむね順調に退院した．退院後数回，嘔気嘔吐，時に胆汁性嘔吐を認めたものの，その都度絶食のみで軽快した．平成３年４月27日，夕食後から上腹部膨満が出現し，4月28日，昼頃より数回食物残渣および胆汁性嘔吐をきたし，緊急入院となった．

入院時所見：血圧118/70mmHg，脈拍毎分98回．腹部は平坦で柔らかく，圧痛を認めなかった．腸雑音はやや減弱していた．

末梢血検査：赤血球数$356\times10^4/mm^3$，白血球数$5{,}000/mm^3$，血小板数$11.7\times10^4/mm^3$，T. P.7.6g/dl，Alb 3.4g/dl，T. Bil. 1.5mg/dl，GOT 11IU/L，GPT 4 IU/L，amylase 120IU/L，CRP 0.24mg/dl，CEA 2.5

＜1999年７月28日受理＞別刷請求先：濱崎　達憲
〒759-6302　山口県豊浦郡豊浦町小串7―3　国立山口病院外科

Fig. 1　Abdominal plain film（pre-operation）. Double bubble sign indicated gastric and duodenal stasis.

Fig. 2　Upper gastrointestinal series（pre-operation）. Straight line obstruction and to-and-fro peristalsis were observed. Passage did not improve even in prone position.

ng/dl と末梢血液検査では，軽度の貧血と T. Bil.の軽微な上昇を認めるのみであった．

体重変化：直腸癌術前には51.2kg であったが，退院時には48.6kg であった． SMAS 発症時には41.0kg で，直腸癌術前と比べると約10kg の体重減少を認めた．十二指腸授動術後の退院前には47.2kg に増加していた．しかし，SMAS 再発時には再び41.0kg に減少していた．

画像診断：腹部 X 線単純撮影では， 胃内容の停滞，十二指腸内容の停滞を認めた（double bubble sign）（**Fig. 1**）．上部消化管造影では十二指腸水平脚の直線的途絶像（straight line obstruction）と振子様蠕動（to-and-fro peristalsis）を認めた．腹臥位にしても通過状態は改善されなかった（**Fig. 2**）．超音波検査では，上腸間膜動脈と腹部大動脈とのなす角度が20度と狭小化しており，体位変換による変化がなく腸間膜根の可動性は制限されていた[2]（**Fig. 3**）．

全身状態を改善して再手術を行った．前回の SMAS に対する術中所見と同様に，小骨盤腔を中心に広範に強固な小腸癒着がみられ，上腸間膜動脈は下垂緊張していた．SMAS 再発の原因は前回と同様であった（**Fig. 4**）．これに対して今回は癒着剝離は行わず，十二指腸空腸側々吻合術を施行した（**Fig. 5**）．術後 8 日目の上部消化管造影では，十二指腸下行脚の拡張は軽減し，吻合部の通過も良好であった（**Fig. 6**）．術後 8 年経過して腸閉塞の再発はなく良好に経過している．

考　察

SMAS は，十二指腸の水平脚が上腸間膜動脈の分岐部近くで腸間膜根によって圧迫されて高位腸閉塞をきたしたものと定義される．臨床的には，痩せ型の人に多く発症し，胆汁性嘔吐を主訴とし，ときに Mallory-Weiss 症候群や消化性潰瘍を合併する．原因としては，anorexia nervosa や術後の急激な体重減少が誘因となることが多い[3)4)]．

SMAS の診断としては， 前述の臨床症状に加えて，腹部単純 X 線撮影における double bubble sign，上部消化管造影における十二指腸水平脚での straight line obstruction，さらに造影剤の to-and-fro peristalsis があれば容易である．過去の文献では，十二指腸閉塞部と上腸間膜動脈との関連を証明するためだけに血管造影がなされたものもあるが，超音波検査が普及した現

Fig. 3 Echogram (pre-operation). The angle between superior mesenteric artery and aorta did not change in supine or prone position.

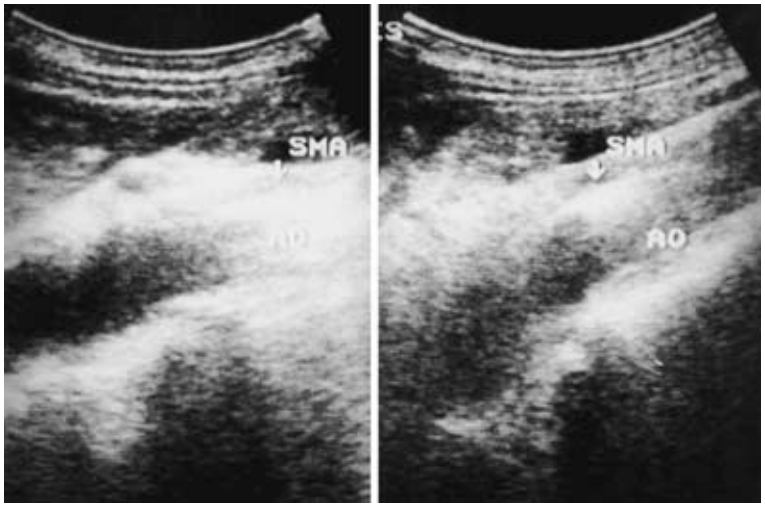

supine position prone position

Fig. 4 Operative finding. The site indicated by forceps was the superior mesenteric artery dragged into pelvis. The second part of duodenum dilated due to compression.

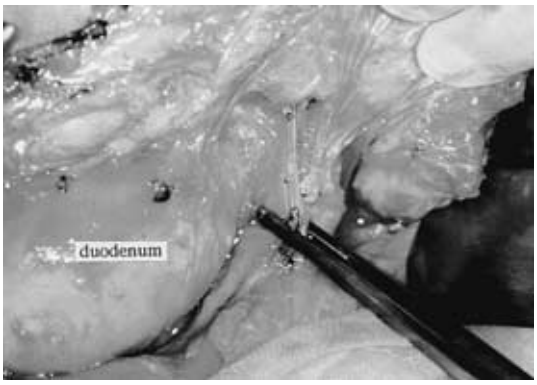

Fig. 5 Side-to-side duodenojejunostomy. The anastomosis had enough caliber in spite of the disproportion between dilated duodenum and collapsed jejunum.

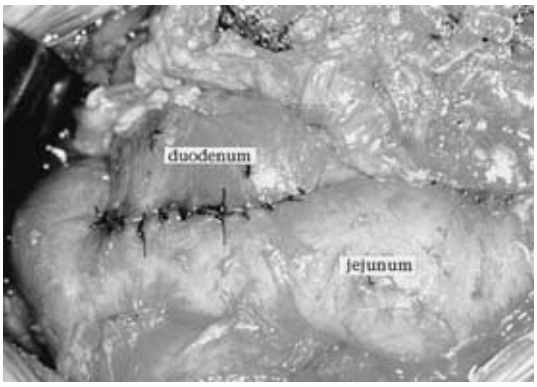

在では，過大侵襲検査といわざるをえない．

SMAS の内科的治療における保存的治療の期間は，報告者によってさまざまである．概して，腹部手術の既往のないものは，症状も可逆性であり，食後の体位変換や中心静脈栄養，あるいは狭窄部を越えてのチューブフィーディングなどの保存的治療が奏効している[5)~7)]．一方，外科的治療に関しては，内科的治療に抵抗する症例や腹部手術の既往があり術後の癒着を原因とする場合が手術適応と考えられているものの，どの時点で手術療法へ踏み切るべきかは見解の一致をみていない．特に成長期にある子供では SMAS が一時的なものである可能性もあり，判定が難しい．また，腹部手術の既往といっても通常はいわゆる癒着性の腸閉塞を考え，絞扼性腸閉塞でない限り，まずは保存的に治療されることが普通であり，SMAS の絶対的手術適応を決めることは困難である．

自験例においても，直腸癌手術後に約10kg の体重減少をきたしており，急激な体重減少と術後の癒着と同

Fig. 6　Upper gastrointestinal series (post-operation). Duodenojejunostomy had good and enough passage eight days after the operation. The second part of duodenum had no dilatation.

時に存在し，どちらが発症原因の主体をなすのか判然としなかった．保存的治療にもかかわらず症状の改善がみられず，ついには手術を余儀なくされた．開腹所見では，初回の直腸癌手術（腹会陰式直腸切断術）でその根治性を高めるために徹底的な側方郭清を行い，この際の腹膜欠損が大きく，腹膜の縫合閉鎖(peritonization)ができなかった．このため，小骨盤腔内に落ち込んだ小腸が強固に癒着して上腸間膜根の過緊張をきたし[8]，これが十二指腸水平脚圧迫の直接原因になったものと推測された．結果的にこのようなSMASは不可逆性と考えられ，当初から絶対的手術適応と判断すべきであった．このように開腹術後のSMASの中には，特殊な機序を原因とするものもあり，特に注意が必要と思われた．

実際問題としては，開腹術後のSMASの中で手術適応をいかに早く見極めるかが次なる問題となる．そのためには，体位変換による腸間膜根部の可動性の有無の判定が手術適応決定の重要因子になるものと考えられる．すなわち上部消化管造影検査での体位変換による通過状態の改善の有無，超音波検査における腸間膜根部の可動性の有無を確認することが重要と思われる[2]．これら検査の結果，可動性が乏しいと判定されれば，いたずらに保存的治療にこだわらず，全身状態が改善した時点で速やかに手術療法が選択されるべきと考えられる．

SMASの手術方法としては，歴史的には胃空腸吻合術が行われたこともあるが，吻合部潰瘍などの合併症から今ではすっかり廃れている．次に行われた術式は十二指腸空腸側々吻合術で[3]，その後十二指腸授動術（Treitz靭帯切離術）[4)8)]，十二指腸転位術（十二指腸前方転位術）が行われている[9)10)]．

自験例では，十二指腸水平脚に対する上腸間膜動脈の圧迫を解除する目的から，最初に十二指腸授動術を施行したが，治療効果は短く，症状の再発をきたした．十二指腸授動術では小腸全体の小骨盤腔内への下垂再癒着を防ぐことがでなかったことが原因であった．結果的に，本症例において十二指腸授動術は，いまひとつ不十分な術式であった[11)12)]．

SMAS再発後に施行した十二指腸空腸側々吻合術は，長期の術後経過も順調であった．また，手技的にも簡単で，広範な小腸癒着剝離をする必要もなかった．当然のことながら，拡張した十二指腸と虚脱した空腸を吻合する際にも口径差にとらわれず確実な吻合ができ，なおかつ十分な吻合口径を確保できた．これらの点は，本法の特筆すべき長所と思われた．唯一の欠点として，blind loopを形成する点が指摘されているが，幸いにして，本症例では術後8年を経過してもblind loop syndromeをきたしていない．

十二指腸転位術はSMASに対する根本的な手術方法と考えられ，blind loopも形成しないという長所があるが，絶対的手術適応のSMASでは，前述したように拡張した十二指腸と虚脱した空腸とでは口径差が大きいこともあり，端々吻合では吻合操作にやや難がある．本症例のように癒着の厳しい例では，手術操作も複雑になるきらいがある．

以上より，手術手技の簡便性と吻合口が十分大きくとれる利点と治療効果の確実性から，われわれは直腸癌手術後のSMASの手術方法として，十二指腸空腸側々吻合術が，推奨される術式と考える．

文　献

1) Noble T：Plication of small intestine as prophylaxis against adhesions. Am J Surg **35**：41－44, 1937

2）辻　高明：超音波断層法による上腸間膜動脈の観察ー上腸間膜動脈症候群予知を目的として一．日整外会誌　**61**：1047—1057, 1987
3）Ylinen K, Kinnunen J, Hoecherstedt K：Superior mesenteric artery syndrome, a follow-up study of 16 operated patients. J Clin Gastroenterol **11**：386—391, 1989
4）Akin JT, Gray SW, Skandalakis JE et al：Vascular compression of the duodenum：Presentation of ten cases and review of the literature. Surgery **79**：515—522, 1976
5）竹村俊樹, 岩本有代, 谷川　徹ほか：上腸間膜動脈症候群を合併した神経性食思不振症の1例．日消病会誌　**85**：939—943, 1988
6）鎌田政博, 西　　猛, 神野和彦ほか：3ケ月間の中心静脈栄養により治癒した上腸間膜動脈症候群の1例．小児科診療　**53**：352—356, 1990
7）永井米太郎, 中島克巳, 高橋英世ほか：上腸間膜動脈性十二指腸閉塞症の治療ーチューブフィーディングによる保存的療法ー．外科診療　**23**：364—367, 1981
8）Ballantyne GH, Graham SM, Hammers M et al：Superior mesenteric artery syndrome following ileal J-pouch anal anastomosis. Dis Colon Rectum **30**：472—474, 1987
9）工藤惟之, 西脇　勉, 三吉秀彦：慢性腸間膜性十二指腸閉塞症1新手術法「十二指腸転位術」の提唱．臨外　**9**：29—32, 1954
10）Duvie SOA：Anterior transposition of the third part of duodenum in the management of chronic duodenal compression by superior mesenteric artery. Int Surg **73**：140—143, 1988
11）福田一典, 登野城勳, 伊藤　剛ほか：上腸管膜動脈性十二指腸閉塞症の治療方針ー主として術式の考察．臨外　**36**：1443—1446, 1981
12）佐瀬正博, 豊島秀浩, 松尾　力：再手術により治癒した上腸間膜動脈症候群の1例．八戸赤十字病紀　**1**：97—100, 1993

A Case Report of Superior Mesenteric Artery Syndrome after abdominoperineal Excision of Rectal Cancer

Tatsunori Hamasaki[1)], Naohide Mori[2)], Kenji Wadamori[3)] and Masaaki Oka[2)]
[1)]Department of Surgery National Yamaguchi Hospital
[2)]Department of Surgery II Yamaguchi University
[3)]Department of Surgery Ogori Daiici Sogo-Hospital

We experienced a case of superior mesenteric artery syndrome (SMAS) as a post-operative complication after abdominoperineal excision for rectal cancer in 65-year-old man. Duodenal compression by the overlying superior mesenteric artery may be caused by strong traction of the mesenterium to the pelvic floor which was made by postoperative adhesion. Although the mobilization of the third part of the duodenum was performed, the symptoms reappeared 3 months after surgery. Therefore, we performed side-to-side duodenojejunostomy. The patient has continued to make satisfactory progress 8 years after the reoperation. SMAS should be considered as a postoperative ompliation after abdominal surgery, although it may be rare. Side-to-side duodenojejunostomy may be recommended.

Reprint requests：Tatsunori Hamasaki　Department of Surgery, National Yamaguchi Hospital
7-3 Kogushi, Toyoura, Yamaguchi, 759-6302 JAPAN