日消外会誌　32（12）：2694～2698，1999年

症例報告

直腸原発 gastrointestinal stromal tumor の 5 例

名古屋第二赤十字病院外科

高橋　　祐　　長谷川　洋　　小木曽清二　　塩見　正哉

籾山　正人　　伊神　　剛　　太平　周作　　雨宮　　剛

Gastrointestinal stromal tumor（GIST）は近年提唱された比較的新しい概念である．われわれは直腸原発 GIST の 1 切除例を経験した．また，過去10年間に当科で経験した直腸平滑筋肉腫 4 例に対し免疫染色を改めて施行し，すべて GIST であったという結果を得たので若干の文献的考察を加え報告する．

症例 1 は57歳の女性．腹部膨満，便秘，排尿障害を主訴に受診し，骨盤内腫瘍の診断で入院となった．各種画像診断を施行後，手術を施行した．開腹にて腫瘍は直腸原発と判断し，直腸切断術を施行した．病理学的には HE 染色で紡錘状腫瘍細胞が索状に交錯し増殖していた．各種免疫染色にて GIST，uncommitted type，malignant と診断した．

現在は GIST という概念が浸透し始めている時期であり，今後更なる検討が必要な疾患であると思われた．

Key words：　submucosal tumor of the rectum, gastrointestinal stromal tumor

緒　　言

従来，消化管の粘膜下腫瘍の多くは慣用的に平滑筋腫もしくは平滑筋肉腫とされてきたが，近年免疫組織学的検索法の発達により，総括して gastrointestinal stromal tumor（以下，GIST）という概念が提唱された[1]．

今回，われわれは直腸原発 GIST の 1 切除例を経験した．また，過去10年間で当科で経験した直腸平滑筋肉腫切除例 4 例に免疫染色を改めて施行した結果，4 例とも GIST と診断された．GIST について若干の文献的考察を加え報告する．

症 例 1

患者：57歳，女性

主訴：腹部膨満感，便秘，排尿困難

家族歴，既往歴：特記すべきことなし．

現病歴：平成10年 3 月中旬より便秘が続いていた．当院受診．腹部超音波検査（以下，US），computed tomography（以下，CT）にて骨盤内腫瘍が疑われ，精査目的で入院となった．

入院時現症：腹部は軽度膨満していたが，圧痛，筋性防御は認めなかった．直腸診では 9 時方向からの圧排を認めたが，粘膜面に所見は認めなかった．

血液検査成績：腫瘍マーカーを含め，異常は認めなかった．

入院時骨盤 CT 所見：辺縁平滑な巨大腫瘍が小骨盤腔内を占めるように存在し，腹側では膀胱を圧排していた．腫瘍内部は壊死と思われる低吸収域であった．子宮，直腸の同定は不能であった（**Fig. 1**）．

入院後絶食にし，精査を進めた．

Fig. 1　Computed tomography（CT）showed a giant tumor（T）caught in the pelvic space which pushed up bladder（B）.

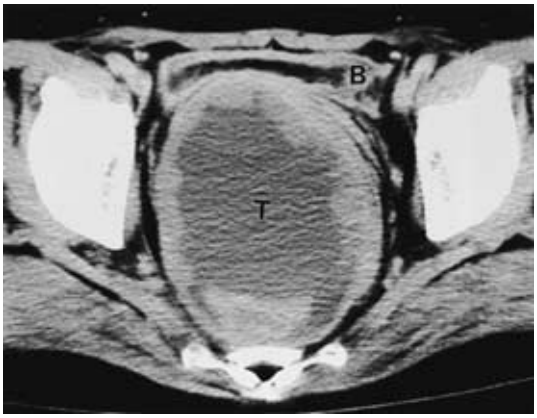

＜1999年 7 月28日受理＞別刷請求先：高橋　　祐
〒466-8650　名古屋市昭和区妙見町2―9　名古屋第二赤十字病院外科

Fig. 2 Colography showed rectum pressed from right side markedly, whose mucosa had no significant abnormal lesions.

注腸検査所見：直腸は側方よりの圧排を認めるのみであった(**Fig. 2**). 大腸内視鏡でも粘膜面は平滑であった.

骨盤 MRI 所見：CT 同様に膀胱は腹側に強く圧排されていた. 腫瘍内部は T1強調像で高信号, T2強調像で高信号で血腫成分と考えられた（**Fig. 3**).

経腟エコー，直腸超音波内視鏡を施行したが，腫瘍径が巨大であったため，直腸に接していることしか判断できなかった.

子宮および卵巣そのもの存在がはっきりしなかったため, 子宮筋腫/筋肉腫などの婦人科疾患は否定的であり，また直腸粘膜は平滑で，圧排所見のみ認めることより，直腸粘膜下腫瘍を疑い，平成10年 4 月 7 日手術を施行した.

手術所見：子宮，膀胱はともに腹側に圧排されていた．子宮は小児手拳大に萎縮しており，腫瘍の直接浸潤も認めなかった．腫瘍の原発は直腸と判断し，腹会陰式直腸切断術を施行した．腟壁との境界が不鮮明であったため，子宮・両付属器とともに一部合併切除した.

切除標本所見：腫瘍は弾性軟，10×10×6cm であった．粘膜は平滑に保たれていた(**Fig. 4a**)．また割面像では腫瘍内は血腫で占められており，腫瘍壁は脆く，一部壊死に陥っていた．外膜は保たれ，直腸原発と診断した（**Fig. 4b**).

病理組織学的所見：筋層は全周に保たれていた．腟壁との境界は, 高度の炎症細胞の存在が認められたが, 腫瘍細胞の浸潤は認めなかった．腫瘍内は，核の大小不同を伴う紡錘形細胞が不規則に交錯し，充実性に増殖していた（**Fig. 5a**)．核分裂像は高倍率10視野（10 high power fields：HPF)で平均3.6個認められた. 免疫染色は α-smooth muscle actin（以下，SMA)，S-100 蛋白（以下，S-100)，neuron specific enolase（以下，NSE)，CD34を使用し，SMA，S-100で陰性，NSE

Fig. 3 MRI scan of pelvis showed the high intensity area in the tumor both T1 and T2 weighted image.

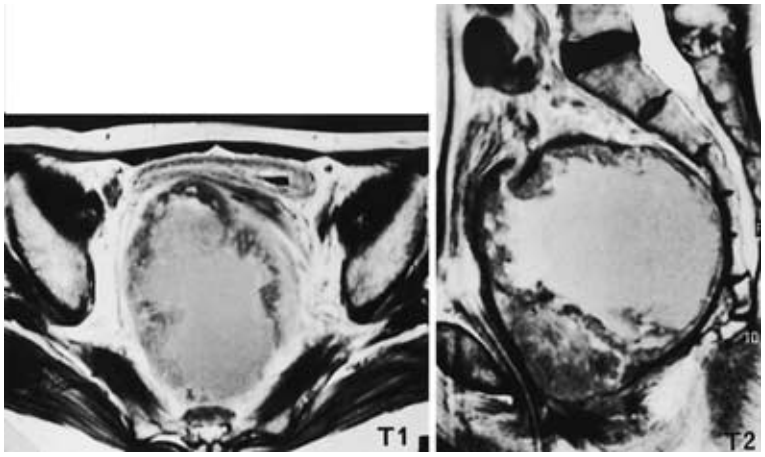

Fig. 4　(a) Resected specimen showed mucosa of rectum had no lesions (T：tumor). (b) The cross-section of the rectum revealed hematoma in the tumor which was not invasive to the other around organs and the tunica muscularis recti was kept intact around the tumor (arrows).

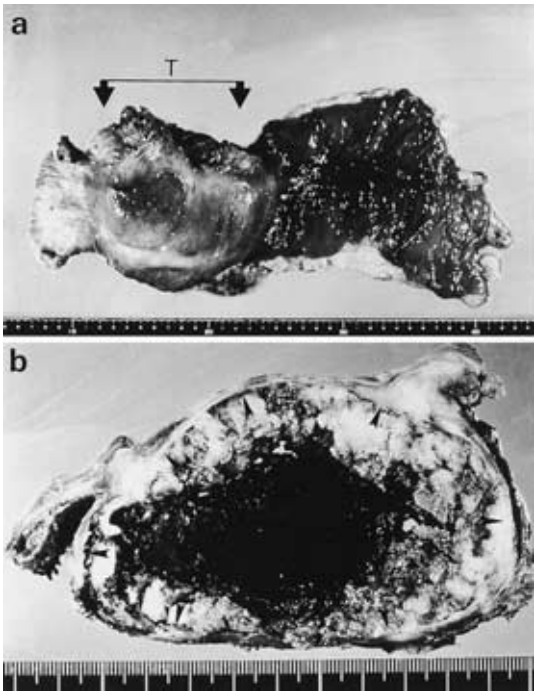

部分陽性，CD34強陽性（**Fig. 5b**）であった．

以上より，最終診断は大腸癌取扱い規約に準じると，GIST，uncommitted type，a2，ly0，v0，malignant であった．

術後経過は良好で，術後 8 か月の現在，再発の徴候は認められない．

症例2～5

過去10年間に当科で経験した直腸粘膜下腫瘍は他に 4 例あり，病理検査ですべて平滑筋肉腫と診断されていた．中年齢層に好発し，腫瘍径はすべて5cm 以上で，低位前方切除 1 例，直腸切断術 3 例を施行した．4 例中 3 例で局所再発し，再手術をうけていた．

この 4 例にも症例 1 と同様に免疫染色を施行した結果を **Table 1**に示す．症例 4 の smooth muscle type を除いて 3 例とも筋・神経のどちらの分化も示さない uncommitted type であった．

Fig. 5　(a) Histologically the tumor was composed of spindle-shaped cells with an interweaning bundle pattern. (b) Immunohistochemically the tumor was positive on the CD34 dyeing (arrows).

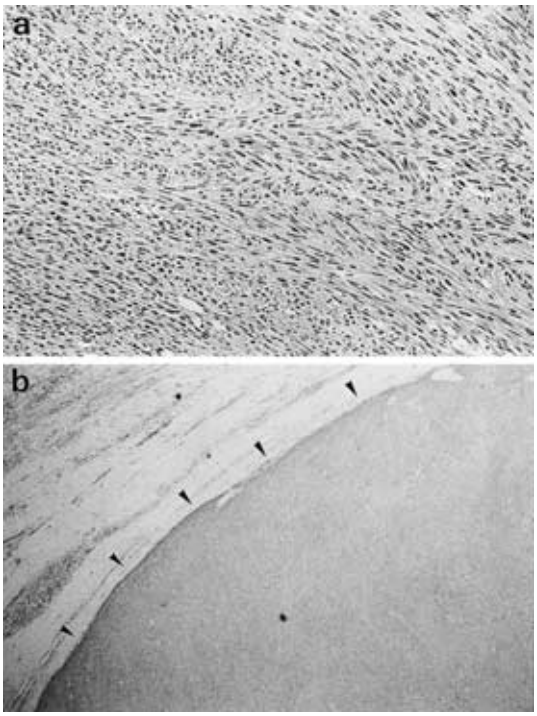

考　察

GIST は非上皮性腫瘍において紡錘形細胞（spindle cell）にて構成されているものの総称で，病理学的検索を主体に近年提唱されてきた概念である[1]．

GISTの細分類に関する報告が増加してきたが[2)～4)]，いまだ一定の見解を得ていない．Rosai[4)]によると①筋原性へ分化を示すもの（smooth muscle type），②神経原性へ分化を示すもの（neural type），③①・②両方へ分化を示すもの（combined smooth neural type），④いずれへの分化も示さないもの（uncommitted type）の 4 つのカテゴリーに分けることができ，④を狭義の GIST としている．

自験例2～5は，通常の HE 染色のみの検索にてすべて平滑筋肉腫と診断されていたが，今回改めて免疫染色を施行したところ，すべて GIST であり，筋原性へ分化を示したものを 1 例のみに認め（症例4），症例 1 を含めると 5 例中 4 例は狭義の GIST であった．

GIST の報告例はいまだ少なく，細分類それぞれの悪性度，治療，予後をはじめとする臨床面に関する統

Table 1 case of GIST of the rectum

Case	Age, Sex	Operation (date)	Tumor size (cm)	Miotonic figures / 10 HPF	Course (Term from 1st operation)	Prognosis	SMA	S-100	NSE	CD34	GIST classification
1	57, F	A-P resection (98.4)	10×10×6	3.6	No recurrence (7m)	Alive	−	−	±	++	uncommitted
2	33, F	A-P resection (87.4)	6×7×4	5.3	Local recurrence → Op. (10y3m)	Alive	−	−	±	++	uncommitted
3	51, F	Low ant. resection (89.6)	6.5×7.5×5	1.0	No recurrence (9y6m)	Alive	−	−	±	++	uncommitted
4	47,M	A-P resection (91.7)	8×9×7	2.5	Local recurrence → Op. (1y7m)	Dead (93.9)	++	−	−	++	smooth muscle
5	44, M	A-P resection (92.10)	7.5×6.5×5	6.0	Local recurrence → Op. (6y)	Alive	−	−	±	++	uncommitted

Low ant. resection : Low anterior resection
A-P resection : Abdominoperineal resection

計学的検討は行われていない．GIST における良悪性の判断基準は，従来，平滑筋腫/平滑筋肉腫で行われてきた検討を参考にすると，核分裂像の頻度（5個以上/10HPF が悪性[5]），腫瘍径(5cm 以上が悪性[5])，遠隔転移・周囲臓器への浸潤の有無，壊死巣の有無などが考えられる[6]．

症例 1 は核分裂像は3.6/10HPF とさほど多くないが，腫瘍径が10cm と大きく，出血壊死の存在もあることより，悪性度は高いと判断した．また腫瘍が骨盤腔にはまりこむように存在していたため，十分な surgical margin をとることができなかった．標本，病理検査では剝離面に腫瘍の露出は認められなかったが，術中操作による implantation からの局所再発を今後おこす可能性が高いと思われた．

自験例 4 例（症例2～5）では 3 例が局所再発をおこし，再手術を受けていた．症例 2 では初回手術後再発までの期間が10年以上あり，長期の経過観察が必要であると思われた．また，症例 2 では局所再発切除後 1 年 5 か月経過した現在も生存中であり，再発巣に対しても積極的な切除により延命を期待できるものと考えられ，再発巣の早期発見が重要であると思われた．

GIST は新しい概念であり，本邦で直腸原発の GIST として報告されたものはない．現在は GIST という概念が浸透し始めている時期であり，今後，症例を重ねることにより臓器別，分類別の画像診断，頻度，悪性度判定，予後，再発形式などの検討が必要であると思われた．

文　献

1) 片桐耕吾，剛崎寛徳，酒井義浩：十二指腸 stromal tumor．別冊日本臨床領域別症候群5．日本臨床社，大阪，1995, p707—709
2) Miettinen M, Virolainen M, Sarlomo MR：Gastrointestinal stromal tumors-value of CD34 antigen in their identification and seperation from true leiomyomas and schwannomas. Am J Surg Pathol **19**：207—216, 1995
3) Ueyama T, Guo KJ, Hashimoto H et al：A clinicopathologic and immunochemical study of gastrointestinal stromal tumors. Cancer **69**：947—955, 1992
4) Rosai J：Stromal tumors. Edited by Rosai R. Ackerman's Surgical Pathol 8th ed. Mosby-Year Book, Inc, StLois, Chicago, 1996, p645—647
5) 松本　譲，児嶋哲文，清水鉄也ほか：回腸 stromal tumor の 1 例．日臨外会誌　**59**：2587—2591, 1998
6) 一安のり子，多田修治，神尾多喜浩ほか：早期胃癌術後の経過観察中に発見された十二指腸原発 malignant gastrointestinal stromal tumor の一例．日消病会誌　**95**：1235—1239, 1998

Five Cases of Gastrointestinal Stromal Tumor of the Rectum

Yu Takahashi, Hiroshi Hasegawa, Seiji Ogiso, Masaya Shiomi, Masato Momiyama,
Tuyoshi Igami, Syusaku Ohira and Takeshi Amemiya
Department of Surgery, Nagoya Daini Red Cross Hospital

Gastrointestinal stromal tumor is a relatively new concept. We experienced a GIST case and had experienced four leiomyosarcomas of the rectum by histological findngs. Immunohistochemical re-examination was peformed in all cases, anew, and all four were GIST. A 57-year-old woman complaining of abdominal fullness, constipation, dysuria was referred to the hospital with a diagnosis of pelvic tumor. Various imaging examinations were carried out, and an operation was perfomed under a diagnosis of pelvic tumor. At operation, we found the primary tumor of the rectum and abdominoperineal resection was perfomed. Histologically, the tumor was composed of spindle-shaped cells with an interweaving bundle patters. Immunohistochemically, the tumor was diagnosed as a gastrointestinal stromal tumor（GIST), uncommitted type, malignant. A concept of GIST is spreading, so we need to carry out a further examination of this desease from now.

Reprint requests：Yu Takahashi　Department of Surgery, Nagoya Daini Red Cross Hospital
2-9 Myoken-cho, Syouwa-ku, Nagoya, 466-8650 JAPAN