日消外会誌　33（1）：6～11，2000年

原　　著

胃周囲静脈に腫瘍塞栓を認めた胃癌切除例の検討

国立病院四国がんセンター外科
久保　義郎　　栗田　　啓　　高嶋　成光

胃周囲静脈に腫瘍塞栓を認めた胃癌症例について臨床病理学的検討を行った．当院にて，1986年より1997年までの12年間の胃癌手術症例のうち，胃周囲静脈に腫瘍塞栓を認めた症例は10例（0.7%）であった．腫瘍塞栓は，左胃静脈：2例，右胃大網静脈：2例，下部食道周囲静脈：1例，脾静脈：4例，右胃大網静脈→上腸間膜静脈：1例であった．特徴として，腫瘍径の大きい症例が多く（平均10.2cm），肉眼型は3型が5例で，深達度はすべてse以上であった．組織型は分化型が6例と多く，間質は中間型：5例，INFα：6例で，著明な脈管侵襲を認めた症例が多かった．他臓器合併切除を9例に行い，10例中9例は根治度Bの切除が可能であった．予後は他病死が2例，1例が肝転移のため胃癌死し，残り7例は再発なく生存中で，5年以上生存例も4例認めた．腫瘍塞栓を有する症例でも，切除により予後の改善が期待できる症例もある．

はじめに

胃癌において静脈内に腫瘍塞栓を形成するのは，まれな症態である[1)～3)]．静脈内への腫瘍塞栓は原病巣，リンパ節や転移病巣からの侵襲が考えられる．ここでは原病巣から胃周囲静脈への直接侵襲が組織学的に認められた症例を対象とした．腫瘍塞栓を伴う胃癌の特徴を明らかにするために，当院での切除症例を検討し，文献的考察を加えた．また，右胃大網静脈より上腸間膜静脈（SMV）内に連続性に腫瘍塞栓を形成した胃癌切除例についての症例提示とともに，胃癌の門脈腫瘍塞栓とその術式についても検討した．

対象と方法

1986年から1997年までの12年間に手術を施行した胃癌症例は1,345例であり，そのうち，胃周囲静脈に腫瘍塞栓を認めた症例は10例（0.7%）であった．その10例について，臨床病理学的特徴および予後について検討した．以下，記載は胃癌取扱い規約[4)]に基づいた．

結　　果

1．腫瘍の占居部位と腫瘍塞栓の部位

腫瘍の主占居部位はC領域4例，M領域3例，A領域3例であった．腫瘍塞栓は，腫瘍の近傍の静脈に認め，左胃静脈：2例（症例1，2），右胃大網静脈：2例（症例3，4），下部食道周囲静脈：1例（症例5），脾静脈：4例（症例6，7，8，9），右胃大網静脈→上腸間膜静脈：1例（症例10）であった（**Table 1**）．CおよびM領域では左胃静脈や脾静脈に，A領域では右胃大網静脈に腫瘍塞栓を認めた．

Table 1　Location of tumor and tumor thrombus of 10 cases of gastric cancer with tumor thrombus in the peri-gastric vein resected in our institute.

Case	Age/Sex	Location of tumor	Thrombused vein
1	65/ M	CME, PL	lt. gastric
2	64/ M	MA, L	lt. gastric
3	65/ M	A, GAP	rt. gastro-epiplic
4	65/ M	AD, PGA	rt. gastro-epiplic
5	56/ F	C, G	peri-esophagial
6	55/ F	MC, G	splenic
7	33/ F	MAC, LAP	splenic
8	79/ M	C, LAP	splenic
9	60/ M	C, L	splenic
10	75/ F	AM, P	superior mesenteric

P : Posterior wall, L : Lesser curvature, G : Greater curvature, A : Anterior wall

2．臨床所見および肉眼所見

年齢は33～79歳（中央値65歳）で，男性6例，女性4例であった．肉眼型は0型1例，1型2例，2型1例，3型5例，4型1例で隆起成分をもつものが大半を占めた．腫瘍径は6.2～16.7cm（中央値9.3cm）と大きい症例が多く，半周を超える症例を5例に認めた．腫瘍マーカーは，AFPが1例，CEAが1例，CA19-9が3例で高値であった（**Table 2**）．肝転移，腹膜転移は認めなかった．

＜1999年9月22日受理＞別刷請求先：久保　義郎
〒790-0007　松山市堀之内13　国立病院四国がんセンター外科

Table 2 Clinical characteristics of gastric cancer with tumor thrombus.

Case	Age/Sex	AFP	CEA	CA19-9	Type	Size(cm)
1	65/ M	1.6	2.7	1.8	3	9.7
2	64/ M	6,640	3.3	31	3	6.2
3	65/ M	2	0.5	12.8	1	9.5
4	65/ M	3.7	1.7	1.9	3	8
5	56/ F	2.7	4.2	470.8	3	9
6	55/ F	0.6	0.9	10.1	3	15.5
7	33/ F	0.1	2.4	116	4	14
8	79/ M	8.7	4.9	10	0(IIc)	16.7
9	60/ M	0.8	3.3	1.7	1	6.6
10	75/ F	6.7	34.6	64.7	2	7.2

AFP : less than 10 ng/ml, CEA : less than 5 ng/ml, CA19-9 : less than 37 U/ml

Table 3 Histological findings of gastric cancer with tumor thrombus.

Case	Depth	Histology	ly	v	Stroma	Infiltrating	n
1	se	por1	3	3	med	INFα	3
2	se	pap	2	3	med	INFα	1
3	se	tub1	2	1	med	INFα	1
4	se	pap	1	2	int	INFα	3
5	si	tub2	3	2	int	INFβ	2
6	si	por1	3	3	int	INFβ	2
7	si	por2	2	1	sci	INFγ	1
8	si	por1	3	2	int	INFγ	4
9	si	tub1	3	3	int	INFα	1
10	se	tub2	1	3	med	INFα	1

3．組織学的所見

組織型は分化型6例と低分化型4例で，分化型が多く，深達度はすべてse以上であった．間質は髄様型：4例，中間型：5例，硬化型：1例で，INFα：6例，β：2例，γ：2例であった．脈管侵襲はly1：2例，ly2：3例，ly3：5例で，v1：2例，v2：3例，v3：5例であった．全例にリンパ節転移を認め，n1：4例，n2：3例，n3：2例，n4：1例で，6例はn2以上であった（**Table 3**）．

4．手術および予後

SMVに腫瘍塞栓を認めた症例10以外は，画像上腫瘍塞栓を指摘することはできなかった．術中には，静脈が拡張し索状に硬く触れることより，全例腫瘍塞栓の診断は可能であった．術式は，胃全摘術：7例，幽門側胃切除術：2例，膵頭十二指腸切除術：1例で，リンパ節郭清はD0：1例，D2：1例，D3：2例で，6例にD4を施行した．合併切除臓器は膵体尾部：6例，脾：7例，結腸：3例，膵頭十二指腸：1例であり，症例8を除いた9例で根治度Bの切除が可能であった．予後は，他病死が2例で，1例が肝転移のため術後50か月に胃癌死した．残りの7例は再発なく生存中で，そのうち5年以上生存例を4例認め，平均生存期間は69か月である（**Table 4**）．

Table 4 Operation and prognosis of gastric cancer with tumor thrombus.

Case	Operation	Curability	Prognosis
1	Total, E, PS, D4	B	Alive (48mo)
2	Total, PS, D4	B	Alive (108mo)
3	Distal, D2	B	Dead (50mo) Liver meta.
4	PD, D3	B	Alive (14mo)
5	Total, E, S, D4	B	Alive (86mo)
6	Total, PS, C, D4	B	Alive (96mo)
7	Total, PS, C, D4	B	Alive (107mo)
8	Total, PS, D0	C	Dead (2mo) Other disease
9	Total, PS, D4	B	Dead (2mo) Other disease
10	Distal, C, D3	B	Alive (27mo)

Total : Total gastrectomy, Distal : Distal gastrectomy, PD : Pancretico-duodenectomy, E : lower esophagectomy, PS : pancreatico-splenectomy, C : partial resection of transverse colon, S : splenectomy

5．上腸間膜静脈に腫瘍塞栓を形成した症例（症例10）を提示する．

患者：75歳，女性

主訴：体重減少

既往歴：33歳，帝王切開

家族歴：夫が胃癌，妹が子宮癌で死亡．

現病歴：平成9年2月より3か月に12kg（60kg→48kg）の体重減少を認めたため，同年5月6日，近医を受診した．上部消化管内視鏡検査にて胃癌と診断され，当院に紹介された．

入院時現症：体格小（身長149cm，体重45kg），栄養状態普通，眼瞼結膜に貧血を認めた．表在リンパ節は触知せず，上腹部に鶏卵大の可動性のない腫瘤を触知した．直腸指診では異常を認めなかった．

入院時臨床検査所見：末梢血液および血液生化学検査では，貧血と血清総蛋白およびアルブミン値，ChEの軽度低下を認めた以外には異常値はみられなかった．腫瘍マーカーではCEA 34.6ng/ml（正常値5ng/ml以下），CA19-9 64.7U/ml（正常値37U/ml以下），IAP 697mg/*l*（正常値500mg/*l*以下）と高値を呈したが，AFPは6.7ng/ml（正常値10ng/ml以下）で正常であった．

Fig. 1　Gastric endoscopy showed a type 2 advanced cancer in the posterior wall of the antrum.

Fig. 2　Enhanced computed tomography showed low density mass in the superior mesenteric vein, which is suspected as a tumor thrombus.

上部消化管造影 X 線検査および内視鏡検査：前庭部の後型を中心に約半周を占める 2 型胃癌を認めた（**Fig. 1**）．生検にて中分化型管状腺癌と診断された．

腹部 CT 検査：胃前庭部後壁は肥厚しエンハンスされ，辺縁は不整だが，明らかな他臓器浸潤は認めなかった．肝転移は認めなかった．術前の読影では見落としていたが，SMV 内に low density mass を認め，腫瘍塞栓を示唆する所見であった（**Fig. 2**）．

以上より，前庭部の 2 型胃癌と診断し，5月28日，手術を施行した．

手術所見：腫瘍は前庭部後壁～大弯にあり漿膜面に露出し，大弯リンパ節右群（4d）の腫大を認めた．肝転移，腹膜播種は認めず，洗浄細胞診は陰性であった．右胃大網静脈は SMV まで索状に触れ，所々結節状に拡張し，腫瘍塞栓と考えられた．また，SMV 内には径 2cm 大の腫瘍塞栓を認めた．さらに，腫瘍塞栓は胃結腸静脈幹を介して逆行性に中結腸静脈まで進展してい

Fig. 3　Tumor thrombus appeared to grow from right gastroepiploic vein into the superior mesenteric vein. The superior mesenteric vein was divided and removal of the tumor thrombus was carried out.

Fig. 4　Macroscopic finding of the resected specimen. upper：type 2 gastric cancer, 7.2×5.2 cm in diameter. lower：cross section of the tumor thrombus in the superior mesenteric vein.

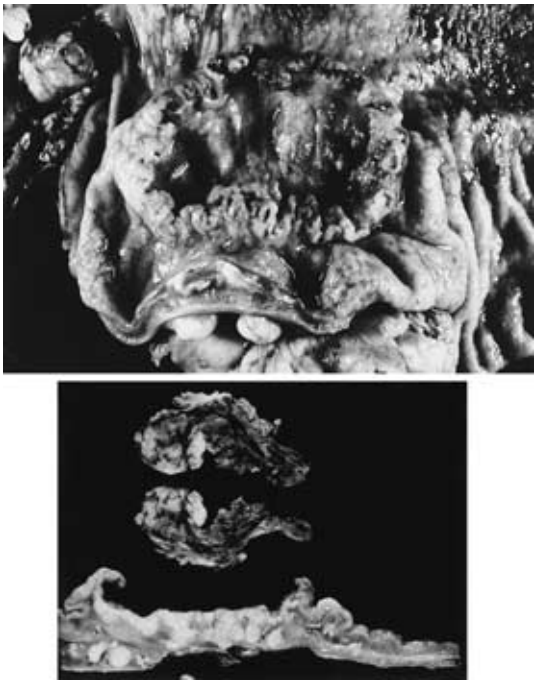

Fig. 5 Histopathological finding. upper（main tumor）: moderated differentiated adenocarcinoma, medullary type. lower（tumor thrombus）: the same histological finding.

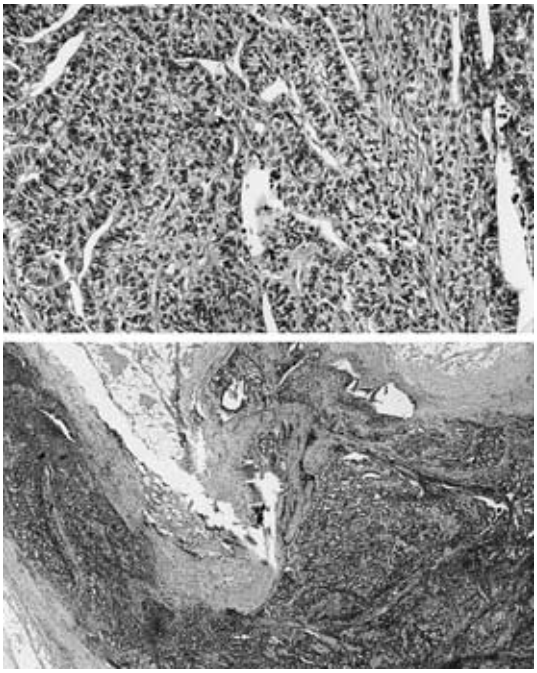

た．手術は，幽門側胃切除，D3，胆摘，横行結腸部分切除の後，胃結腸静脈幹根部を中心としてSMVを縦に約2.5cm楔状に切開し，右胃大網静脈と中結腸静脈，さらにSMV内の腫瘍塞栓を一塊として摘出した（**Fig. 3**）．切開部は5-0ナイロン糸を用いて連続縫合にて閉鎖した．SMVのクランプ時間は7分であった．胃切除後の再建はBillroth I法で行った．出血量は980ml，手術時間は5時間であった．

摘出標本所見：胃前庭部後壁を中心とした7.2×5.2 cmの2型の腫瘍を認めた．肉眼所見はT_3（SE），P_0，H_0，N_1，stage IIIaであった．SMV内の腫瘍塞栓は右胃大網静脈内より連続していた（**Fig. 4**）．

病理組織学的所見：組織像はtub_2，髄様型，INFα，ly_1，v_3，深達度はseで，リンパ節はNo. 4dと6に計5個転移を認め，n_1であった．腫瘍塞栓の組織像は主病巣と同一であった（**Fig. 5**）．

術後経過：合併症なく順調に経過し，術後26病日に軽快退院した．また，術前に高値であったCEAも，退院時には3.8ng/mlと正常範囲内に下降した．術後2年3か月目の現在も健在で再発の徴候はみられていない．

考　察

胃癌において，静脈内に腫瘍塞栓が形成されるのは，まれな病態である[1)~3)]，今回の検討では，腫瘍塞栓は転移病巣あるいはリンパ節転移巣からの血管侵襲ではなく，原病巣からの直接侵襲が組織学的に認められた症例を対象とした．血管侵襲の機序として，小癌細胞塊となって侵入する場合と，内皮細胞に被覆されたまま数百個以上の大きな癌細胞塊となって血管内に侵入する場合があるとされている[5)]．深川ら[1)]は，胃周囲静脈内に腫瘍塞栓を認めた胃癌症例は，原発巣が下部胃癌では右胃静脈や右胃大網静脈に，上部，中部胃癌では左胃静脈や脾静脈に腫瘍塞栓を形成する傾向があると述べており，自験例においても，腫瘍塞栓を認めた静脈は同様の分布を示した．文献上は，胃周囲静脈に腫瘍塞栓を形成した症例の報告が少ないため，その特徴を検討するために，SMVあるいは門脈内に腫瘍塞栓をともなった胃癌症例の報告を参考にした．

SMVおよび門脈内に腫瘍塞栓を形成した胃癌の報告は，本邦では当症例10を含めて，これまでに43例のみである[3)5)~15)]．年齢は31～81歳，平均64歳で，男女比は33：10で男性に多い．組織学的特徴として，分化型腺癌（64.7%），高度の静脈侵襲（61.5%），髄様型（84.6%）が挙げられる．組織型では髄様型の低分化腺癌が多く，血清AFP値の高値のものが多いとの報告もある[1)]．AFPについては，記載のあった27例中14例（51.9%）が高値であり，その14例中10例（71.4%）に同時性肝転移を認めた．

当院での胃周囲静脈に腫瘍塞栓を認めた10例より腫瘍塞栓を有する胃癌の特徴は，肉眼所見としては隆起成分を有し，腫瘍径が大きく，漿膜面に露出していること，組織所見では分化型，高度の脈管侵襲があげられる．報告例とほぼ同様の特徴であったが，異なる点として，髄様型の低分化腺癌は1例のみであった点，間質は髄様型と中間型とがほぼ同数であった点，AFP高値例が1例のみで肝転移は認めなかった点である．SMVに腫瘍塞栓を認めた症例10以外は画像上腫瘍塞栓は指摘できなかった．リンパ節との鑑別も要し，門脈やSMVより小さい静脈では術前に腫瘍塞栓を診断することは困難と思われる．手術所見からは静脈が拡張し索状に硬く触れれば，診断は容易である．

肝転移の成立に静脈侵襲が深く関与していると考えられ，したがって，腫瘍塞栓と肝転移とが強い相関を有すると思われ，43例の報告の内22例（51.2%）に肝転

Table 5　Reported cases of resected gastric cancer with tumor thrombus in the portal vein.

Author	Age/Sex	Histology	Operation		Prognosis
1983, Koizumi[10]	53/ M	tub 2, v2	Appleby		Dead(60mo)
1991, Inada[13]	66/ M	tub 2, med, v3	Gastrectomy	Portal resection	Alive(14mo)
1993, Shirobe[11]	38/ F	tub 2, med, v3	PD		Alive(13mo)
1996, Uehara[12]	60/ F	tub1, med, v2	PD		Alive(24mo)
1988, Koyanagi	61/ M	por, med	Gastrectomy		Dead(10mo)
1990, Hoshino[7]	63/ M	pap, med, v2	LUAE		Alive(24mo)
1994, Sugawara[6]	68/ M	tub2, v3	PD	Portal thromb-ectomy	Alive(14mo)
1995, Kobashi[8]	72/ M	por, int, v3	Gastrectomy		Alive(5mo)
1996, Furui[9]	70/ F	tub, int,	Gastrectomy		Alive(15mo)
1997, Our case	75/ F	tub, med, v3	Gastrectomy		Alive(24mo)

LUAE : left upper abdominal exenteration

移を認めた[3]．肝転移も腫瘍塞栓も，はじまりは癌細胞の静脈内侵襲であるが，肝転移に比べて腫瘍塞栓の頻度はまれであること，腫瘍塞栓症例の予後は肝転移症例より比較的良好であることより，腫瘍塞栓の形成は肝転移の最初のステップでは必ずしもないように推測される[6]．自験例においても肝転移は10例中再発による1例のみであった．

SMV および門脈内に腫瘍塞栓を認めた胃癌の報告例の治療は，43例中22例が手術を施行されており，その内訳は根治手術が10例，姑息手術が12例で，根治切除率は低い．根治術では，門脈腫瘍塞栓の摘出が6例[6)~9)]，門脈合併切除が4例[10)~13)]である(**Table 5**)．門脈腫瘍塞栓を摘出した6例のうち膵頭十二指腸切除術[6]と左上腹部内臓全摘術[7]がおのおの1例，門脈合併切除の4例のうち1例は Appleby 手術が[10]，2例は膵頭十二指腸切除術が施行され[11)12)]，同時に存在する他臓器浸潤に対して拡大手術も行われている．また，稲田ら[13]は肝転移に対し，肝部分切除を同時に施行している．姑息術12例の内容は胃空腸吻合1例，原発巣のみの切除9例，腫瘍塞栓の残存が2例である[14]．切除不能例の予後は不良で，肝転移のない2例が21か月生存しているが[13]，残りのすべては1年以内に死亡している．一方，根治術が行われた9例では，3例が2年以上生存している[7)10)12)]．

上原ら[12]は門脈内腫瘍塞栓を有する胃癌の治療方針として，肝転移，腹膜播種がなく3群以上のリンパ節転移も著明でなく，腫瘍塞栓が肝外門脈にとどまる症例では，積極的に門脈合併切除を含む拡大郭清を推奨している．手術手技として，積極的な門脈合併切除か，門脈を切開し腫瘍塞栓の摘出がよいのかは，報告例も少なく結論はでていない．腫瘍塞栓摘出の利点としては，門脈の遮断時間が短く術後の肝機能に与える影響が少ないこと，欠点としては，腫瘍塞栓の再発，肝転移率の増加などの可能性も危ぐされる．腫瘍塞栓摘出でも2年生存例がみられることより[7]，腫瘍塞栓が血管壁への浸潤を呈さず，症例10例のように高齢者やリスクを有する症例では，腫瘍塞栓摘出もひとつの選択肢にあげることができるであろう．

胃周囲静脈に腫瘍塞栓を認めた自験例においても，根治度Bが得られた9例のうち4例が5年以上生存している．静脈内に腫瘍塞栓を認める症例でも，切除により良好な予後が得られる症例もあると考えられ，肝転移，腹膜播種などの非治癒因子がない場合には，根治度Bを目指して，積極的な切除を行うべきと考える．

文　献

1) 深川　茂, 佐々木寿英, 永井貞彦ほか：著明な腫瘍塞栓を認めた胃癌症例．日癌治療会誌　**18**：2088―2089, 1983
2) Kaibara N, Kimura O, Nishida H et al：High incidence of liver metastasis in gastric cancer with medullary growth pattern. J Surg Oncol **28**：195―198, 1985
3) 趙　成坤, 片岡　徹, 河村正敏ほか：進行胃癌における静脈侵襲に関する臨床病理学的検討．昭和医会誌　**47**：219―230, 1987
4) 胃癌研究会編：胃癌取扱い規約. 改訂第12版. 金原出版，東京，1993
5) 駒田尚直, 上辻章二, 中川明彦ほか：肝外門脈腫瘍塞栓を伴う肝転移胃癌の1例. 癌の臨　**41**：915―920, 1995
6) Sugawara Y, Konishi T, Hiraishi M et al：Portal

tumor thrombi due to gastric cancer. Hepatogastroenterology **43**：1000—1005, 1996
7）星野光典, 新井一成, 田村清明ほか：門脈腫瘍塞栓を伴う進行胃癌の1治験例．日臨外医会誌 **51**：322—326, 1990
8）小橋研太, 堀見忠司, 石川忠則ほか：門脈腫瘍塞栓を来したα-fetoprotein産生胃癌の1切除例．日消外会誌 **28**：704—708, 1995
9）Furui J, Enjyouji A, Okudaira S et al：Successful surgical treatment of gastric cancer with a tumor thrombus in the portal and splenic veins：report of a case. Surg Today **28**：1046—1050, 1998
10）小泉博義, 青山法夫, 山本裕司ほか：門脈内癌塞栓を伴う進行胃癌に対するAppleby手術5年生存の一治験例．日癌治療会誌 **18**：1781, 1983
11）白部多可史, 中村修三, 安井信隆ほか：門脈本幹に腫瘍塞栓を形成した胃癌の切除例．日消外会誌 **26**：1048—1052, 1993
12）上原徹也, 山崎信保, 八木草彦ほか：上腸管膜静脈腫瘍塞栓を形成した胃癌の1切除例．日臨外医会誌 **57**：885—890, 1996
13）稲田高男, 尾形佳郎, 尾崎 嚴ほか：肝外門脈腫瘍塞栓を伴った胃癌の2例．日消外会誌 **24**：2753—2757, 1991
14）石川浩一, 小玉雅志, 丹羽 誠ほか：腫瘍塞栓により肝外門脈閉塞を来した胃癌の1切除例．外科診療 **30**：1569—1572, 1988
15）Ishikawa M, Koyama S, Ikegawa T et al：Venous tumor thrombosis and cavernous transformation of the portal vein in a patient with gastric carcinoma. J Gastroenterol **30**：529—533, 1995

Gastric Cancer with a Tumor Thrombus in the Peri-gastric Vein

Yoshiro Kubo, Akira Kurita and Shigemitsu Takashima
Department of Surgery, National Shikoku Cancer Center Hospital

We conducted a clinicopathologic study of ten cases of gastric cancer with a tumor thrombus in the peri-gantric vein during 12 years from 1986 through 1997. Gastric cancer with a tumor thrombus represented 0.7 % of 1,345 gastric cancer resected in this period. The tumor thrombus was found in the lt. gastric vein in two cases, rt. gastroepiploic vein in two, peri-esophageal vein in one, splenic vein in four and superior mesenteric vein in one. The tumor's characteristic features included a large size and a dominance of differentiated tubular adenocarcinoma and expanding growth modes. Nine cases were resected without residual tumors and four cases are alive without any evidence of recurrence 5 years after surgery. Extended excision of the lesions might be essential for improvement of prognosis in the case of gastric cancer with a tumor thrombus.

Key words： tumor thrombus, peri-gastric vein, gastric cancer, superior mesenteric vein, thrombectomy

〔**Jpn J Gastroenterol Surg 33：6—11, 2000**〕

Reprint requests：Yoshiro Kubo Department of Surgery, National Shikoku Cancer Center Hospital
13 Horinouchi, Matsuyama, 790-0007 JAPAN