日消外会誌　33（1）：66～69，2000年

症例報告

残胃粘膜下腫瘍との鑑別が困難であった腹腔内異物の１例

医療法人岡村一心堂病院外科
正木　裕児　　岡田　敏正

症例は54歳の男性．平成10年９月，急性膵炎に罹患した際に施行された腹部CTにて，偶然左上腹部に腫瘤を発見された．既往歴として，昭和50年にブラジルで穿孔性胃潰瘍に対して幽門側胃切除術を施行されている．胃内視鏡検査では典型的な粘膜下腫瘍の形態であったが，腹部CT，腹部MRI，腹部血管造影X線検査を併せて施行するも確定診断が得られず，手術を施行した．摘出標本の検索から，前回手術時に腹腔内に遺残したforeign body（ガーゼ）と判明した．腹部手術の既往のある患者で，確定診断が得られない腹腔内腫瘤を診た際は，腹腔内異物を鑑別診断に挙げる必要性を痛感させられた症例であった．

はじめに

初回手術後長期間にわたって放置されてきた腹腔内異物に対しては，確定診断を得ることは予想以上に困難なことである．今回，我々は術後23年経過して発見された腹腔内異物（ガーゼ）の１例を経験したので報告する．

症　例

患者：54歳，男性

主訴：特になし．

家族歴：特記事項なし．

既往歴：昭和50年に穿孔性胃潰瘍に対してブラジルにて幽門側胃切除術（Billroth II）を施行された．

現病歴：平成10年９月，心窩部痛を主訴に近医を受診，急性膵炎の診断にて加療された．急性膵炎は保存的治療にて軽快したが，その際に施行された腹部CTにて，左上腹部に直径約5cmの腫瘤を指摘された．平成10年10月精査目的にて当院紹介となった．

入院時現症：身長160cm，体重47kg．結膜に貧血，黄疸なく，表在リンパ節も触知しなかった．腹部は平坦で，上腹部に手術痕を認めた．

入院時検査所見：軽度の低蛋白血症を認める以外，血液生化学検査に異常はなかった．腫瘍マーカーは，CEAおよびCA19-9が正常値をわずかに上回っていた（**Table 1**）．

上部消化管内視鏡検査：胃穹窿部にbridging foldを伴う直径約5cmの隆起性病変を認めた．粘膜表面に発赤なく，粘膜からの生検はGroup Iであった．食道，十二指腸に著変はなかった（**Fig. 1**）．

Table 1　Laboratory findings on admission

T.P	6.7 g/dl	HCV	(−)
Alb	3.5 g/dl	HBs-Ag	(−)
T.B	0.5 mg/dl	CEA	4.6 ng/ml
GOT	30 IU/*l*	CA19−9	47 U/ml
GPT	42 IU/*l*	AFP	1.0 ng/ml
Cr	0.54 mg/dl	HCG	0.4 mIU/ml
BS	109 mg/dl	NSE	5.4 ng/ml
WBC	6,400 /mm^3	Na	139 mEq/*l*
Hb	12.9 g/dl	K	4.3 mEq/*l*
Plt	35.8 × 10^4 /mm^3	Cl	104 mEq/*l*
CRP	0.1 mg/dl		
ESR	10 mm		

腹部CT検査：単純CTにて，残胃と脾に接して，直径約5cmの円形の腫瘤を認めた．腫瘤は比較的境界明瞭で，内部はlow densityであり，中心部にhigh densityを呈する部分が認められた．造影CTでは，腫瘤被膜が造影されるも内部は造影効果をもたなかった（**Fig. 2**）．

腹部MRI検査：T1強調画像では腫瘤はlow intensityで，T2強調像では腫瘤辺縁がhigh intensity，内部がlow intensityを呈した（**Fig. 3A，B**）．

腹部血管造影X線検査：腹腔動脈造影では，短胃動脈および左胃動脈より腫瘤へ向かう小血管が認められた（**Fig. 4**）．

胃内視鏡検査では，残胃に発生した粘膜下腫瘍，なかでも腫瘤の直径が5cmと大きいことを考慮し，平滑

〈1999年９月22日受理〉別刷請求先：正木　裕児
〒704-8117　岡山市西大寺南2―1―7　岡村一心堂病院外科

Fig. 1　Gastrointestinal fiberscopy showed a gastric submucosal tumor in about 5 cm in diameter at fornix. It had a bridigng fold.

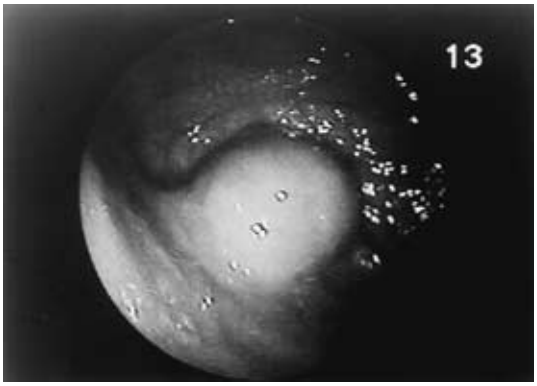

Fig. 2　Abdominal enhanced computed tomography showed a cystic lesion between the residual stomach and the spleen with a thick capsule which was enhanced. Internal density was low with a high central density area.

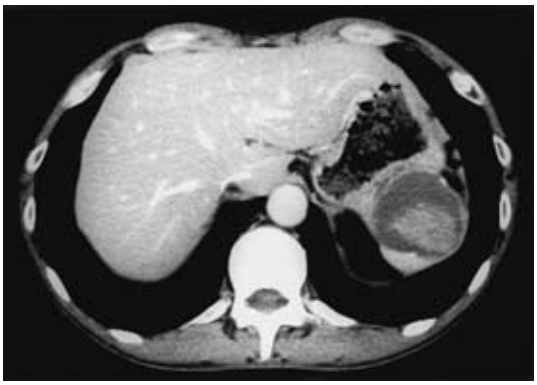

筋肉腫を第１に考えたが，腹部 CT，腹部 MRI 検査では筋原性腫瘍に典型的な所見が得られず，確定診断が得られなかった. しかし, これまで報告されているガーゼによる腹腔内異物の典型的画像所見と一致しないことや，筋原性腫瘍や神経原性腫瘍が腫瘍内出血をきたしたものとしても矛盾はないと考えたため非上皮性悪性腫瘍を否定するまでには至らなかった．既往歴として，幽門側胃切除術が施行されているため，腹腔内異物も鑑別診断には挙げていた．

最終的に非上皮性悪性腫瘍の否定ができなかったため，平成11年２月22日手術を施行した．

手術所見：両側肋弓下切開にて開腹した．腹水は認

Fig. 3　MRI shows a low intensity mass in T1 image（A）and a high intensity mass with central low intensity in T2 image（B）.

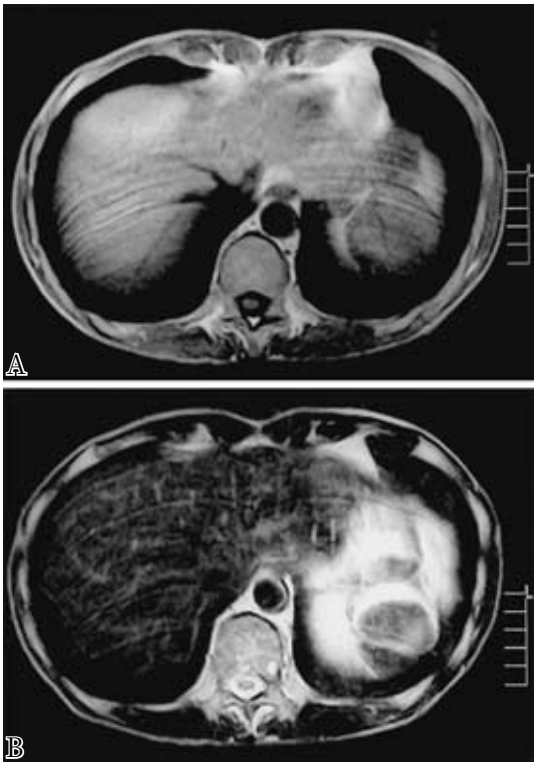

められず, 肝転移, 腹膜播種を疑わせる所見もやなかった．腫瘤は脾上極，残胃穹窿部に接して存在し，横隔膜とも強く癒着していた．腫瘤は表面平滑，弾性硬であった．膨張性発育を示していたが，周辺臓器との境界が不明瞭で腫瘍による浸潤も否定できなかったため en bloc な切除を心がけ，残胃全摘術，脾摘出術，横隔膜合併切除術を施行した．術中組織診は腫瘍の散布を懸念して施行しなかった．

切除標本所見：腫瘤は5×6×5cm. 厚い被膜を有し，その内部には膿が充満するとともに，腐食したガーゼが認められた（**Fig. 5A，B**）.

病理組織学的所見：厚い膠原線維からなる被膜があり，内腔面には，リンパ球，形質細胞などの慢性炎症細胞の浸潤が認められた．腹腔内異物に矛盾しない所見であった．

術後経過は良好であった．

考　察

腹腔内異物による腫瘤はその多くが医原性であると

Fig. 4　Celiac angiography showed a hypervascular mass near the spleen and the blood flow from the short gastric artery and the left gastric artery.

Fig. 5　Resected specimen revealed a spherical mass on the residual stomach and the spleen（A）. Putrefactive gauze with pus was found in this mass（B）.

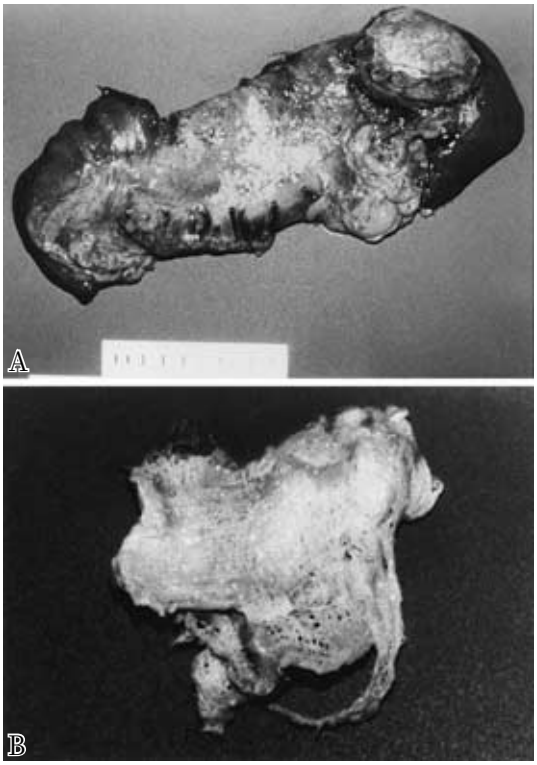

いう性質から，詳細な検討が加えられずに看過されることが多い．手術後の腹腔内異物遺残はまれとされているが，Jasons ら[1]は1,000～1,500例の手術に１例の割合で発生すると報告している．しかし，実際の発性数は報告数を大幅に上回ると考えられる．大倉[2]は異物遺残のうち，最も多いのはガーゼであると報告している．

遺残ガーゼによる腫瘤では，強い炎症反応を示す急性型と，術後長期間経過後に発見される慢性型とに分類される[3]．急性型は急性膿瘍との鑑別が問題となるが，その多くは医療サイドにより異物遺残に気付かれることが多く，診断がつきやすいと考えられる．臨床上問題となるのは本例のような慢性型で，体腔内のどの部位にでも発生しうるものであり，腫瘍あるいは膿瘍との鑑別に苦慮することが少なくない．

診断についてはこれまでいくつかの報告がある．なかでも CT，MRI，US が有用とされ，CT で海綿状のガス像を呈する whirl like appearance[4]や，綿状に high density area が観察される wavy striped pattern[5]が特徴的とされる．造影 CT では，本例と同様に腫瘤被膜が高率に造影効果をもつとされる[6]．しかし，非上皮性腫瘍でも中心部に出血性変化をきたしたものでは，同様の所見を呈することもあるので慎重な検討が必要である．MRI では，T1強調像では low intensity に描出されるが[7]，診断にあたっては T2強調画像が有用とされており，folded fabric appearance が特徴的とされる[8)9]．US では cystic mass の中に地図の等高線様パターン[10]もしくは脳回様パターン[11]が観察されれば診断は容易とされるが，本例では左上腹部という解剖学的位置により，体外 US で十分な照射ができず，超音波内視鏡を施行するべきであったと思われる．

また，CT，MRI においても，20余年という歳月が，これまで報告されている画像パターンとの差異を生じせしめ診断が困難になったと推察される．

腹部手術既往があることから腹腔内異物も鑑別診断の１つにしていたが，これまで腹腔内異物に起因すると思われる腹痛や不明熱が全くなかったこともあり，最終的には内視鏡所見を最も重要視し，術前診断を不完全なものとしたと思われる．加えて，術中所見において腫瘤が周辺臓器，特に脾と強く癒着しており，腫瘍による浸潤と鑑別が困難であったことが Over Surgery の原因となったと反省される．

いずれにせよ，この医原性疾患を引き起こさないことが最も肝心であり，術中の徹底したガーゼカウントや腹腔内洗浄，閉腹前の異物遺残の有無の再確認が当然のことながら大切であると思われる．現在では多くの医療施設において，X 線不透過性繊維を折り込んだガーゼが使用されているので，仮にガーゼが遺残した

場合でも早期に発見されると思われる．

本例では術前の鑑別診断の1つとして腹腔内異物を挙げており，医療サイドおよび患者もこの疾患について十分な認識をもっていたため何ら不具合を生じなかった．これほど長期間無症状で経過した腹腔内異物はまれであると思われるが，腹部手術既往のある患者で，原因不明の腹腔内腫瘤を診た際は，腹腔内異物を念頭に置く必要があると思われた．

文　献

1) Jasons RS, Chisolm A, Lubetsky HW：Retained surgical sponge simulating a pancreatic mass. J Natl Med Assoc **71**：501—503, 1979
2) 大倉正二郎：腹腔内異物について．外科　**21**：1141—1151, 1959
3) 松本俊郎, 相川久幸, 三宅秀敏ほか：ガーゼオーマのCTおよびUS診断．日医放線会誌　**50**：1350—1358, 1990
4) Parienty RA, Pradel J, Lepreux JF et al：Computed tomography of sponges retained after laparotomy. J Comput Assist Tomogr **5**：187—189, 1981
5) Fernandez Lobato R, Marin Lucas FJ, Fradejas Lopez JM et al：Postoperative textilomas：review of 14 casws. Int Surg **83**：63—66, 1998
6) 三宅裕子, 河野　敦, 太田淑子ほか：遺残ガーゼによる膿瘍のCT像．臨放線　**29**：377, 1984
7) Bellin M, Hornoy B, Richard F et al：Perirenal textiloma：MR and serial CT appearance. Eur Radiol **8**：57—59, 1998
8) Matsuki M, Matsuo M, Okada N：Case report：MR findings of a retained surgical sponge. Radiat Med **16**：65—67, 1998
9) Mochizuki T, Tahehara Y, Ichijo K et al：MR appearance of a retained surgical sponge. Clin Radiol **46**：66—67, 1992
10) 加納宣康, 後藤明彦, 田辺　博ほか：遺残ガーゼによる腹腔内膿瘍の1例．消外　**9**：1953—1956, 1986
11) 竹内和男, 黒崎敦子, 富田　貴ほか：興味ある超音波所見を呈した遺残ガーゼによる腹部膿瘍の1例．腹部画像診断　**5**：383—388, 1985

A Case Report of Foreign body Presents Difficulties in Diifferentiation from Submucosal Tumor of the Residual Stomach

Yuji Masaki and Toshimasa Okada
Department of Surgery, Okamura Isshindou Hospital

A 54-year-old man was admitted to our hospital for further examination of a left upper abdominal mass, which was found incidentally by abdominal CT following acute pancreatitis. He had a past history of undergoing a distal partial gastrectomy for perforation of a gastric ulcer in Brazil 24 years ago. Upper gastrointestinal endoscopic examination showed a typical submucosal tumor of the residual stomach. In abdominal CT, MRI, and angiography, it was difficult to distinguish between submucosal tumor and other nonepithelial tumors. The resected specimen revealed foreign body which was derived from gauze left from the previous gastrectomy. Foreign body should be suspected in case of unknown mass with a history of laparotomy.

Key word： foreign body

〔**Jpn J Gastroenterol Surg 33：66—69, 2000**〕

Reprint requests：Yuji Masaki　Department of Surgery, Okamura Isshindou Hospital
2-1-7 Saidaiji-Minami, Okayama, 704-8117 JAPAN