## Letters to the editor

日本消化器外科学会雑誌　第32巻 9 号　2301頁―2305頁　1999年掲載

# 尾関　　豊ほか論文
# 「門脈分枝異常を伴った肝腫瘍に対する肝切除術の経験」について

三重大学医学部第 1 外科
川原田嘉文

日消外誌　32：2301-2305の尾関先生らの「門脈分枝異常を伴った肝腫瘍に対する肝切除術の経験」を拝読いたしましたが，いくつかの疑問があり，質問させて頂きます．

先ず最初に膵前面に門脈本幹が走行していた点は存在するかもしれません．一般的には胎生期 5 週後半に Right vitelline と Left vitelline が Caudal anastomosis を形成し, 6 週早期に門脈の原型になるのですが, おそらくこの時期に Right vitelline より Left vitelline が優位に発育するとともに，膵頭部の癒合の形態に何らかの変化が生じ，門脈が膵前面に走行したと解釈ができます．

また Fig. 1からは門脈の Umbilical portion 走行は左側にあるように伺われ，Fig. 4では LTH がやや肝門部より存在しています．このような場合は横走部が非常に短くなり，Umbilical portion が肝門部の近くに存在しているようになります．

解剖学的な門脈分枝形態としては，前区域枝，後区域枝が右門脈(right main portal branch)を形成せず別々に分枝し，後区域枝がまず門脈から分枝，次に前区域枝と左門脈が分枝する type で，さらに LTH が右側に移動したため，横走部が短くなり，Umbilical portion と肝門部が近づき，門脈左枝から P4と P2+P3と P5+P8が分枝している type と考えられます．このような場合には，P4が P5，P8と交通していても解剖学的に可能と考えられます．

Fig. 2 をみますと，肝門部近傍で P4と P2+P3が分枝し，その P4下部で P8と交通しているように見えます(**図1**)

以上の所見より質問です．

①Fig. 5 の Schema に示された分枝形態は発生学的，解剖学的に存在不可能ではないでしょうか．また Schema 内に P8と Anterior branch が記載されていますが，P8が独立して 2 本走行しているのでしょうか．

**図 1**　P4と P8の間に交通枝が存在する

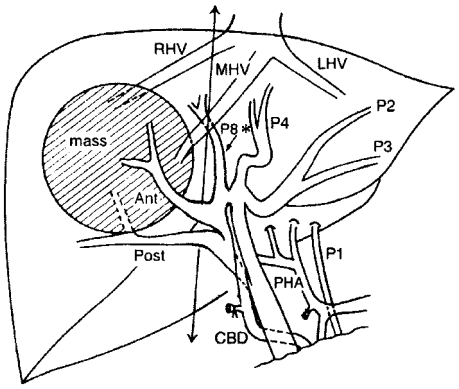


**図 2**　P8に見えた枝が P4の本幹である（P4'：P4 の accesory）

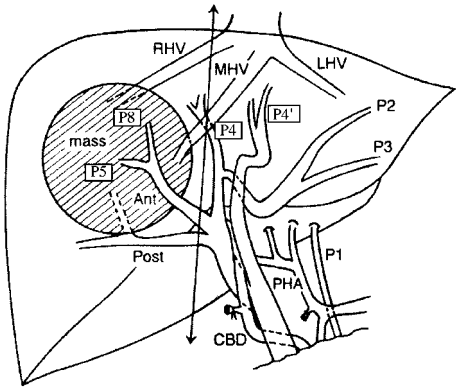

②Fig. 8 は斜位像と思われますが，この分枝形態を証明するには少しわかりにくいので，正面像も御提示下さい．

③参考文献10）に金先生らの報告が引用されていますが，彼らの症例は門脈分枝形態の奇形の一つで，Left umbilical が発育せず，Right umbilical が発育した type で，発生学的に可能性のある症例です．先生は類似した症例とされていますが，何が類似という意味でしょうか．

④論文中に P8＊を温存したため, P2，P3への血流が保たれ, 肝右葉切除術を施行しえたと記載されていますが，発生学的，解剖学的にそのような分枝形態は考えにくいと思います．また Fig. 4の術中写真では，P8と記載されているのは P4のようにも見えます（S4が右側に偏位しています）．先生のいわれる P4が P2，P3と全く交通がないなら，この P8が P4の本幹になるのではないでしょうか（**図２**）．

---

国立東静病院外科
尾関　　豊

日頃からご尊敬申し上げ，いろいろとご指導戴いている川原田嘉文教授より直接，私どもの拙論文に対するご意見を頂戴し，ディスカッションの機会を与えてくださったことに深く感謝いたしております．

川原田先生の発生学的見地に立った格調高いご質問には私の理解範囲を超えるものがあり，十分なお答えができないのが残念です．４つの質問事項の前に川原田先生の本症例に対する解釈が述べられていますが，そのなかの３点に関して先にコメントさせていただきます．(1)“本症例の肝円索が右側に移動しているのではないか”とのご指摘ですが，Fig. 4 の術中写真では角度の関係でそのようにみえるかも知れませんが，実際には通常の位置にありました．(2)“Umbilical portion と肝門部が近づき…”とのご指摘ですが，Fig. 3 の術中超音波像でもわかるように，門脈横走部に相当する P2＋3の長さは通常であります．(3)“Fig. 2 から P4と P8（P8＊の意味と思われる）が交通しているように見える（図１）”とのご指摘ですが，この経上腸間膜動脈性門脈造影像からそのような判断をくだすのは不可能と思われます．なお,“P8*”は S8の分枝のひとつであろうと思われることから私が便宜上，命名しましたが，中肝動脈の背側を頭側に走行していることから，尾状葉枝，特に S9の門脈枝の可能性もあるものと思われ，P＊とした方が解りやすかったかも知れません．ただし，川原田先生の図２に示されているような S4の門脈枝 P4である可能性はないものと思われます．

以下，①～④のご質問にお答えします．

①“Fig. 5に示した門脈分岐形態は発生学的，解剖学的に存在不可能ではないか”とのご指摘ですが，私には発生学的に説明できる能力がありませんので残念ながらコメントできません．事実のみを記載しました.“P8が独立して２本走行しているのでしょうか”とのご指摘は，前述したように P8＊を S8の一部と考えていますのでそのように解釈していますが，P8＊を P＊と命名した方が良かったかも知れません．

②“Fig. 8の正面像を提示してください”とのご指摘ですので提示いたします（**図**）．基本的には斜位像と同じで P2+3は P4とつながらず，P8＊と交通していると思いますが，これらの写真のみから判断することは困難で，術中超音波検査が最も有用であったと思います．

③“参考文献10）の金らの症例と何が類似しているのか”とのご指摘ですが,「門脈分岐異常例に対して肝切除を行ったという報告は金らの症例のみである」と記載しました．金らの症例と門脈分岐形態が類似しているとは記述しておりません.「今後，類似した症例が増加することが予想される」と記述しました．

④“P8（P8＊の意味と思われる）が P4の本幹ではないか（図２）”とのご指摘ですが，前述したように“P8＊”は肝門部から分岐して中肝動脈の背側を頭側に向かって走行しており，P4である可能性は考えられません．先生の貴重なご意見ですが，事実は論文に記載した通りです．ただ，この事実を発生学的に説明できないことをお許し願います．

図