日消外会誌　33（2）：215～219，2000年

症例報告

胆管嚢胞腺癌の１例

京都市立病院外科
山本　栄和　田中　明　辻　勝成　吉田　秀行
前田　敏樹　武田　亮二　片岡　正人　岡村　隆仁
宇都宮裕文　向原　純雄

症例は52歳の女性．以前よりときどき，右上腹部痛を自覚していた．市民検診にて肝嚢胞を指摘され，精査目的にて入院となった．腹部 CT，超音波検査にて肝左葉に直径7cm 大の嚢胞性病変を認め，嚢胞壁から内腔に突出した乳頭状隆起が見られた．MRI では T1強調画像で高信号，T2強調画像でも高信号な嚢腫を肝左葉に認め，その内部に嚢胞壁と連続し内腔へ突出した充実性部分が見られた．画像検査上，胆管嚢胞腺癌に特徴的所見であり，術前，胆管嚢胞腺癌と診断し，拡大肝左葉切除，尾状葉切除，リンパ節郭清術を施行した．嚢胞内溶液はゼリー状で粘液性であり，肉眼的に薄い嚢胞壁と嚢胞壁から突出した充実性の部分から成っていた．病理組織学的に嚢胞内に存在する充実性部分には異型性のある粘液上皮が塊をなして浸潤増殖しており，胆管嚢胞腺癌と診断した．術後２年10か月経過した現在，再発兆候なく健在である．

はじめに

胆管嚢胞腺癌は，日本肝癌研究会の全国集計によると肝癌16,539例中32例（0.19%）とまれな疾患である[1]．今回，われわれは腹部 CT，超音波検査，MRI，ERCP，血管造影 X 線検査などを施行し，術前に診断し切除しえた胆管嚢胞腺癌を経験したので文献的考察を加え報告する．

症　例

症例：52歳，女性

主訴：右上腹部痛

既往歴：25歳時，急性虫垂炎にて虫垂切除術，50歳時，右腎結石にて体外衝撃結石砕石術（ESWL）を受けた．

現病歴：1995年９月始め，右上腹部痛を自覚した．9月６日市民検診を受け，肝嚢胞を指摘され，精査目的で入院となった．

入院時現症：身長149.6cm，体重55kg，血圧135/85 mmHg，脈拍66/min，整，体温36.2°C．腹部は平坦，軟で，圧痛を認めず，右季肋部に肝を１横指触知した．

入院時検査所見：Hb 11.0g/dl と軽度貧血があり，GOT 20IU/L，GPT 21IU/L，ALP 199IU/L，γ-GTP 33IU/L，LAP 25IU/L，T-BIL 0.6mg/dl と一般肝胆道検査の異常は認めず，腫瘍マーカーは，CA19-9 279 ng/ml と上昇，CEA は正常範囲内であった．ペパプラ

Fig. 1　Abdominal ultrasonogram shows a low echoic mass with a high echoic projection arising from the cystic wall.

＜1999年９月22日受理＞別刷請求先：山本　栄和
〒570-8507　守口市文園町10―15　関西医科大学第１外科

Fig. 2　(a) Abdominal CT demonstrates a cystic tumor 7cm in diameter with papillary projection arising from the cystic wall in the left lobe of the liver. (b) Enhanced CT indicates vascularity of the papillary projeted lesion.

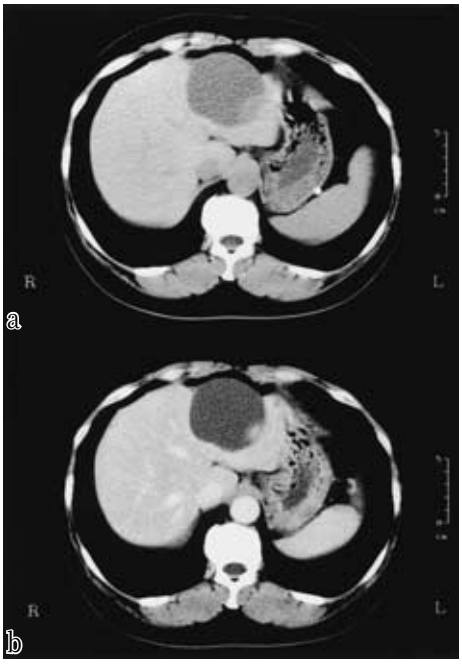

Fig. 3　(a) The content of the cyst indicates high intensity by T1-weighted MRI. (b) The content of the cyst indicates much higher intensity by T2-weighted MRI.

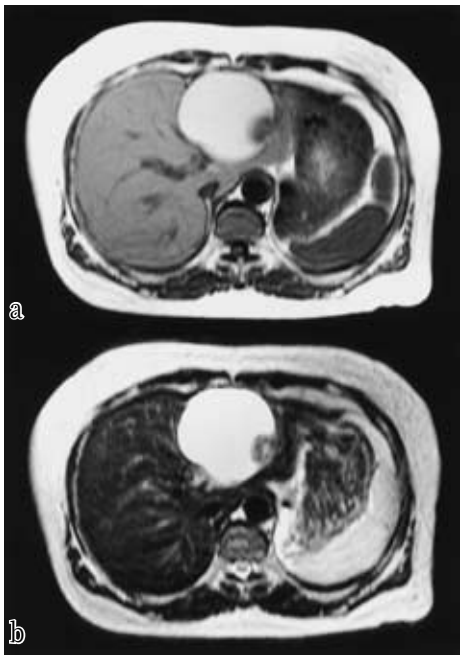

スチンテスト115%，K-ICG は0.173で，HBs 抗原陰性，HCV 抗体は陽性であった．

腹部超音波検査：肝左葉に境界明瞭な低エコー域として嚢胞が描出され，その内部に高エコーの充実性部分を認めた．また，S4に直径2cm の単純性嚢胞が見られた（**Fig. 1**）．

腹部 CT 検査：肝左葉外側区域から内側区域にかけて直径7cm 大の嚢胞性病変を認めた．その嚢胞内には，嚢胞壁と連続して内腔へ突出した隆起性の造影効果のある充実性部分が見られた（**Fig. 2**）．

腹部 MRI 検査：肝左葉の嚢腫の内容は T1強調像，T2強調像ともに高信号を示し，ムチンを含む内容物であることが示唆された．内腔には充実性部分を認めた（**Fig. 3**）．

内視鏡的逆行性胆管膵管造影 X 線検査（ERCP）：嚢腫と左肝内胆管は交通を認めなかった（**Fig. 4**）．

腹部血管造影 X 線検査：動脈相で，左肝動脈は左胃動脈より分岐し，病変部による圧排偏位を認めた．腫瘍濃染像や encasement は見られなかった（**Fig. 5**）．

肝シンチグラフィー検査：外側区域に一致し欠損像を認めた．

以上の所見から胆管嚢胞腺癌を疑い，1996年３月５日開腹手術を施行した．

手術所見：開腹すると肝外側区域を中心に手拳大の嚢胞性腫瘤を認めた．腫瘤は周囲組織への癒着，浸潤を認めず，所属リンパ節の腫脹も見られなかった．手術は，拡大肝左葉切除，尾状葉切除，左葉の所属リンパ節郭清（1，3，5，7，8，13番）を施行した．原発性肝癌取扱い規約によると肉眼的進行度は T3，N0，M0，Stage II であった．

摘出標本：嚢胞からなる腫瘤は，径8.0×7.5×6.5cm で被膜を形成し，膨脹性発育を示した．そしてその中に粘稠な内容液を有し，単房性嚢胞の部分と嚢胞壁から突出した充実性の部分が存在した（**Fig. 6**）．

病理組織学的所見：大部分粘液上皮で覆われ，充実性の部分は細胞異型度の強い粘液上皮が塊をなし浸潤増殖していた．病理組織学的に mucinous cystadenocarcinoma と診断された（**Fig. 7**）．リンパ節転移は認めなかった．

Fig. 4　ERCP shows that left intrahepatic bile duct did not communicate with the cystic tumor.

Fig. 5　(a) Selective arteriogram shows that left hepatic artery originating from the left gastric artery shifted due to the cystic lesion. (b) Portogram shows no apparent findings.

術後経過良好で手術後27日目に退院となった．現在，2年10か月経過し，再発兆候なくC型肝炎キャリアーとして外来フォロー中である．

考　察

胆管嚢胞腺癌は，1943年 Willis[2]が carcinoma arising in congenital cyst of the liver として単純性肝嚢胞の癌化例を報告し，1965年 Tompson ら[3]が Intrahepatic cystadenoma of bile duct origin with malignant alteration として嚢胞腺腫からの腺癌の発生例を報告して以来，本邦では約140例の報告があるだけで，原発性肝癌に占める割合は約0.2%とまれな疾患である．

胆管嚢胞腺癌は，原発性肝癌取扱い規約[4]では肝内胆管から発生し，乳頭状に増殖した粘液分泌性腫瘍細胞がならんで多房性嚢胞を形成し，嚢胞内には粘液を含む所見を特徴としている．川原田ら[5]は肝の嚢胞形成性悪性腫瘍を広義に以下の３群に分類した．Group A：嚢胞性腺癌（cystic adenocarcinoma），Group B：bile duct carcinoma with intrahepatic bile duct dilatation：末梢胆管が粘液産生性の腫瘍により閉塞され，嚢状に拡張した腺腫様腫瘍（肝内胆管癌），Group C：degeneration cyst in malignant liver tumor：原発，転移性肝癌がその発育過程で壊死を惹起し，嚢腫様形態を呈する腫瘍．さらに，Group A：嚢胞性腺癌（cystic adenocarcinoma）を，Type I（cystadenocarcinoma）：いわゆる de novo type の腺癌で，嚢胞壁全体が癌で粘液を産生し，小嚢胞状を呈するもの，Type II（cystadenocarcinoma with cystadenoma）：嚢胞腺腫の一部が癌化，乳頭様に増殖したもので，これには単房，多房性の両者が存在する，Type III（carcinoma in a simple cyst of the liver）：単純性肝嚢胞の癌化したものの３つに分類した．松下ら[6]は，その頻度について1990年までの報告69例について検討し，Type I 35%，Type II 25%，Type III 39%であったと報告している．自験例は，病理組織像において，嚢胞壁の大部分は粘液上皮で覆われ，一方，充実性の部分は細胞異型度の強い粘液上皮が小さな塊をなし浸潤増殖をしていたので，Group A の Type II，unilocular type と診断した．また，病理学的検討から cystadenoma with mesenchymal stroma,“ ovarian-like ” stroma の存在する症例もあり，その様な症例では予後が良好であるとも報告さ

Fig. 6　Cut surface of the resected specimen shows cystic lesion containing jelly-like substance and papillary projection arising from cystic wall.

Fig. 7　Microscopic findings shows that the lining cystic wall was mucous epithelial cells(a)(H. E.stain ×60) and cancer cells infiltrate and proliferate at the protruded lesion (b)(H. E.stain×200).

れている[7]．自験例は病理学的には間質成分に乏しくcystadenoma with mesenchymal stroma,“ovarian-like ” stroma の存在は認めなかった．

発病年齢は20～80歳で50歳代に最も多く，性別は約1：2で女性に多い傾向にあり，通常の肝細胞癌とは異なる．

臨床症状は腹痛，腹部腫瘤触知，全身倦怠感などで，非特異的な症状が認められる．

診断は腹部超音波検査，腹部 CT 検査，腹部 MRI 検査，腹部血管造影 X 線検査などが有用である．腹部超音波検査や腹部 CT 検査では嚢胞性病変の内部に，腔内に突出する充実性腫瘤や部分的な壁肥厚を認めることが多い．MRI 検査ではその内部に粘液成分を含むため，T1強調像で比較的高信号を呈するのが特徴的であるが，組織内出血・壊死組織などの混在により低信号と高信号が混在するパターンを呈することもある[8]．本症例においても，腹部超音波検査や腹部 CT 検査で嚢胞性病変とその内腔に突出した充実性部分を認め，MRI 検査では T1強調画像で高信号，T2強調画像でも高信号を示し，実際内溶液はゼリー状で粘液性であったことと一致した．このことは，胆管嚢胞腺癌に特徴的所見と考えられる．血管造影 X 線検査では腫瘍周囲血管の圧排および新生血管の増生，腫瘍濃染像が見られることが多いと報告されているが，本症例では充実性部分は小さく血管造影 X 線検査では変化を認めなかった．嚢胞穿刺液の細胞診も試みられているが，竹原ら[9]によると胆管嚢胞腺癌症例の35%は偽陰性であったと報告している．また嚢胞腺癌の穿刺により腹腔内播種を起こしたとの報告も多い．そのため本症例では術前の穿刺は行わなかった．

胆管嚢胞腺癌の治療は，肝切除術をはじめ TAE・化学療法・放射線治療などが試みられているが，TAE・化学療法・放射線治療は奏効例がほとんどない[10]．現在では嚢胞を含んだ十分な肝切除が第１選択と考えられている．

予後は，進行例が多く，肝，肺，骨，腹膜播種などの遠隔転移，胃，十二指腸，結腸への直接浸潤，癌性腹膜炎[11]，右心房内粘液塞栓[12]などの報告も見られるが，治癒切除できた症例については原発性肝癌や胆管癌に比較して良好であると報告されている．内野ら[10]は胆管嚢胞腺癌の予後について，肝切除例で３年生存率69%・５年生存率43%，嚢胞摘除で３年生存率33%と報告している．

胆管嚢胞腺癌は非常にまれな肝腫瘍であるが，本症例は術前に腹部 MRI 検査，CT 検査，超音波検査などにより的確な診断をつけることができ，適切な外科治

療が行われたので，現在のところ再発兆候は見られていない．

本稿を終えるにあたり，胆管嚢胞腺癌の病理組織診断に際し御緩助頂きました京都市立病院病理学教室勝山栄治先生に深謝致します．

文　献

1）日本肝癌研究会編：第13回全国原発性肝癌追跡調査報告（1994―1995）．日本肝癌研究会事務局，京都，1996
2）Willis RA：Carcinoma arising in congenital cysts of the lver. J Pathol Bact **55**：492―495, 1943
3）Tompson JE, Wolff M：Intrahepatic cystadenoma of bile duct origin with malignant alteration. Report of a case. Treated with total left hepatic lobectomy. Mil Med **130**：218―224, 1965
4）日本肝癌研究会編：原発性肝癌取扱い規約．第3版．金原出版，東京，1992
5）川原田嘉文，東口高志，田岡大樹：胆管嚢胞腺癌．肝胆膵　**30**：519―527, 1995
6）松下一之，竜　宗正，佐藤友昭ほか：肝嚢胞腺癌2切除例．日消外会誌　**24**：2041―2045, 1991
7）草野満夫：肝嚢胞性腫瘍―CMSの疾患概念からみた―．肝臓　**39**：611―620, 1998
8）真下六郎，林　一資，定岡哲郎ほか：Magnetic resonance imagingが有用であった肝嚢胞腺癌の1例．日消外会誌　**24**：1285―1289, 1991
9）竹原徹朗, 内藤雅文, 澤岡　均ほか：若年女性に発症した肝嚢胞腺癌の1例：本邦報告例64例の文献的考察．厚年病年報　**15**：173―182, 1988
10）内野純一, 倉内宣明, 佐治　裕ほか：嚢胞性腺癌―肝嚢胞性腺癌の治療―．肝胆膵　**24**：285―293, 1992
11）Berjian R, Nime F, Douglass H et al：Biliary cystadenocarcinoma：Report of a case presenting with osseous metastasis and a review of a literature. J Surg Oncol **18**：305―316, 1981
12）鶴田英夫, 川尻頌洋, 西山高志ほか：右心房内に腫瘍由来のムチン陽性粘液塞栓を認めた肝嚢胞腺癌の1例．長崎医会誌　**71**：381―384, 1996

A Case of Biliary Cystadenocarcinoma

Hidekazu Yamamoto, Akira Tanaka, Katsushige Tsuji, Hideyuki Yoshida,
Toshiki Maeda, Ryoji Takeda, Masato Kataoka, Ryuji Okamura,
Hirohumi Utsunomiya and Sumio Mukaihara
Department of Surgery, Kyoto City Hospital

A 52-year-old woman was admitted for further examination of a liver cyst which was incidentally detected by screening examination. Abdominal computed tomography（CT）and ultrasonography revealed a cystic tumor 7 cm in diameter with papillary projections arising from the cystic wall in the left lobe of the liver. Magnetic resonance imaging（MRI）showed that the contents of the cystic lesion was not serous but mucinous liquid as judged by the high intensity on T1-weighted imaging and marked the high intensity on T2-weighted imaging. On the basis of a diagnosis of biliary cystadenocarcinoma, extended left hepatic resection including resection of the caudate lobe and regional lymph node dissection were performed. The cystic tumor consisted of a jelly-like mucinous substance and papillary projections arising from the lining of the cystic wall. Histologically the cystic tumor was diagnosed as biliary cystadenocarcinoma. The patient is doing well without any sign of tumor recurrence at present 2-years-10 months after the surgery.

Key words：biliary cystadenocarcinoma, cystic adenocarcinoma, surgical treatment

〔Jpn J Gastroenterol Surg 33：215―219, 2000〕

Reprint requests：Hidekazu Yamamoto　The First Department of Surgery, Kansai Medical University
10-15 Fumizono-cho, Moriguchi, 570-8507 JAPAN