日消外会誌　33（3）：396～400，2000年

症例報告

直腸原発 mucosa-associated lymphoid tissue リンパ腫の1例

名古屋第一赤十字病院外科，同　病理*

竹内　英司　　小林陽一郎　　宮田　完志　　加藤　　真
米山　文彦　　西尾　秀樹　　服部　龍夫　　平林　紀男*

症例は83歳の女性．排便時出血で受診し，直腸診で腫瘤を指摘され入院となった．注腸造影X線検査では上部直腸から下部直腸にかけて半球状の腫瘤を認め，大腸内視鏡検査では肛門縁から5cmに表面が平滑で中心に陥凹を伴う隆起性病変を認めた．生検組織診断では上皮の異型はなかった．以上より平滑筋肉腫を疑い，低位前方切除術を施行した．切除標本肉眼所見では3.5×3cmの中心に陥凹を伴う半球状の腫瘍を認め，病理組織学的所見では腫瘍細胞は主に中型の異型リンパ球でcentrocyte-like cellの形態をとり固有筋層にまで浸潤し，粘膜ではlymphoepithelial lesionを形成していたが，リンパ節転移はなかった．以上よりlow grade MALTリンパ腫と診断した．直腸MALTリンパ腫は自験例を含め本邦では14例しか報告がなく，その検討においても，局所切除例では再発が50%に認められるため，正確な診断に基づきリンパ節郭清を含めた根治的切除が必要と考えられた．

はじめに

粘膜を介して外来刺激を受けることによって形成されるリンパ組織をmucosa-associated lymphoid tissue（MALT）といい，消化管ではこれをGALT（gut-associated lymphoid tissue）と呼んでいる．MALTリンパ腫とは1983年にIsaacsonら[1)2)]が提唱した概念で，節外性の低悪性度のB細胞性リンパ腫でMALTの形態をとるもので，それらの多くがMALTが豊富な回腸末端にではなく，正常な状態ではMALT組織を欠く胃，唾液腺，肺，甲状腺などから発生するという特徴を有している．原発性の消化管リンパ腫では，胃が最も多く大腸や直腸ではまれと言われている．今回，我々は直腸のMALTリンパ腫を経験したのでここに報告するとともに，自験例も含めた本邦報告例14例[3)～9)]の特徴についても述べる．

症　例

症例：83歳，女性

主訴：排便時出血

家族歴，既往歴：特記すべきことなし．

現病歴：1998年9月より排便時出血が出現し本院を受診し，精査目的で入院となった．

入院時現症：身長144cm，体重40kg．表在リンパ節は触知せず，胸部，腹部の理学的所見に異常を認めなかった．直腸診で肛門縁から5cmに後壁を中心とした半周性の硬い腫瘤を触知した．

入院時検査所見：CEA 1.0ng/ml以下，CA19-9 24.9 U/mlと正常で，その他異常所見は認めなかった．

胸部単純X線：肺野ならびに縦隔には異常を認めなかった．

注腸造影X線検査：上部直腸から下部直腸にかけて表面が平滑で中心に陥凹を伴う半球状の腫瘤を認めた（**Fig. 1A**）．

大腸内視鏡検査：肛門縁から5cmに粘膜が軽度に発赤し，表面が平滑で陥凹を伴う隆起性病変を認めた（**Fig. 1B**）．

腹部造影CT：肝臓，脾臓には異常を認めず，腹腔内のリンパ節腫大もなかった．骨盤内では直腸内腔の1/2をしめる半球状のisodensity massを認めた（**Fig. 2**）．

超音波内視鏡検査：直腸に3.3×1.6cmの内部が均一で半球状のisoechoic massを認めた．腫瘤は第4層に主病変があると考えられた（**Fig. 3**）．生検組織診断では粘膜固有層に著しい炎症細胞浸潤とepithelioid granulomaを認めたが，上皮の異型はなかった．以上より平滑筋肉腫を疑い1998年10月21日手術を施行した．

手術所見：腹膜翻転部を中心とした直腸に直径約3cmの硬い腫瘤を触知したため2群リンパ節郭清を伴う低位前方切除術を施行した．

切除標本肉眼所見：3.5×3cmの表面が平滑で中心

＜1999年10月26日受理＞別刷請求先：竹内　英司
〒453-0046　名古屋市中村区道下町3―35　名古屋第一赤十字病院外科

Fig. 1 In A, A barium enema examination showed a tumor with a hemispheric contour and a central depression occupying the posterior wall of Ra and Rb areas (arrow head). In B, An endoscopic examination showed an elevated lesion with a smooth surface covered with slightly erythematous mucosa. The lesion was situated 5 cm from the anal verge.

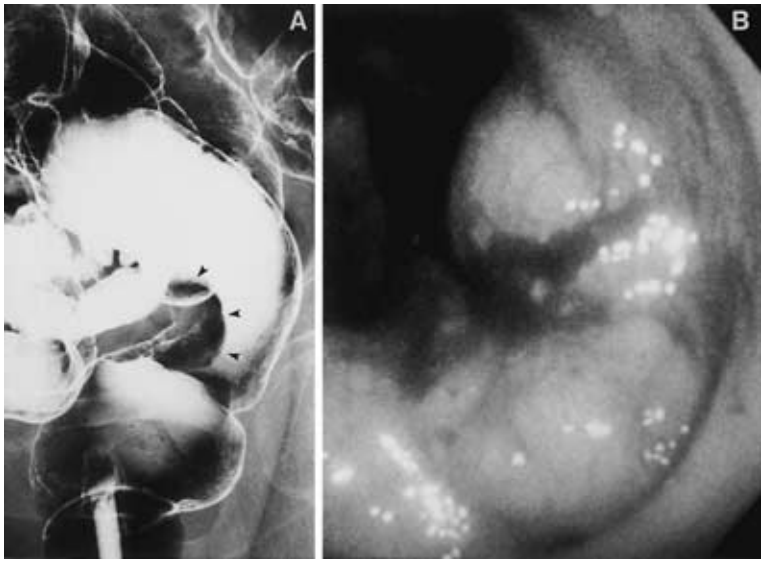

Fig. 2 Pelvic computed tomography showed an isodense mass with a hemispheric shape in the rectum (arrow).

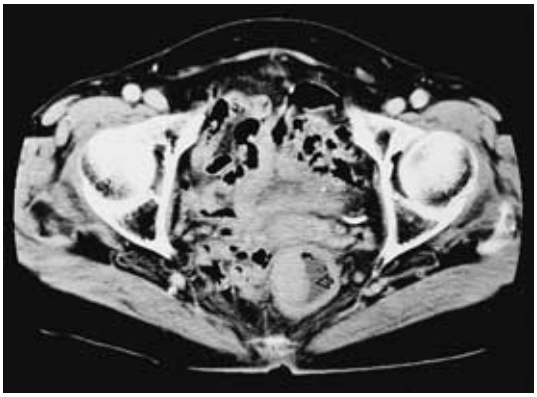

Fig. 3 An endoscopic ultrasonogram showed a hemispherically shaped, homogenous mass measuring 33 ×16 mm in the rectum (arrow head). The tumor originated from the fourth layer.

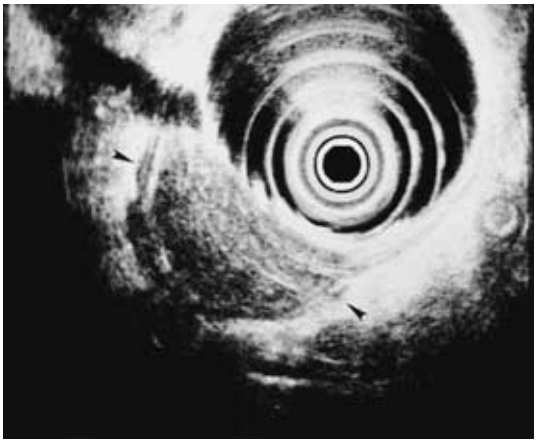

に陥凹を伴う半球状の腫瘍を認めた(**Fig. 4**).

病理組織学的所見:粘膜最表層から固有筋層にかけて腫瘍組織が広がり,多数の濾胞様構造を伴っていた.腫瘍細胞は主に中型の異型リンパ球でいわゆるcentrocyte-like cellの形態をとり(**Fig. 5A**),粘膜ではlymphoepithelial lesionをつくり腺管を破壊する像が認められた(**Fig. 5B**).B cellマーカーのCD79α, L-26が陽性で,T cellマーカは陰性であった.リンパ節転移は認めなかった.以上よりlow grade MALT type malignant lymphomaと診断した.

術後経過良好で第16病日軽快退院した.

Fig. 4　The resected specimen showed a protruding round tumor with a smooth surface and a central depression. The lesion measured 35×30mm.

Fig. 5　Histopathologic features. In A, the tumor was composed of centrocyte-like lymphoid cells invading the muscular layer（hematoxylin and eosin, ×600）. In B, Lympho-epithelial lesions were seen at the epithelial surface（arrow, hematoxylin and eosin, ×400）.

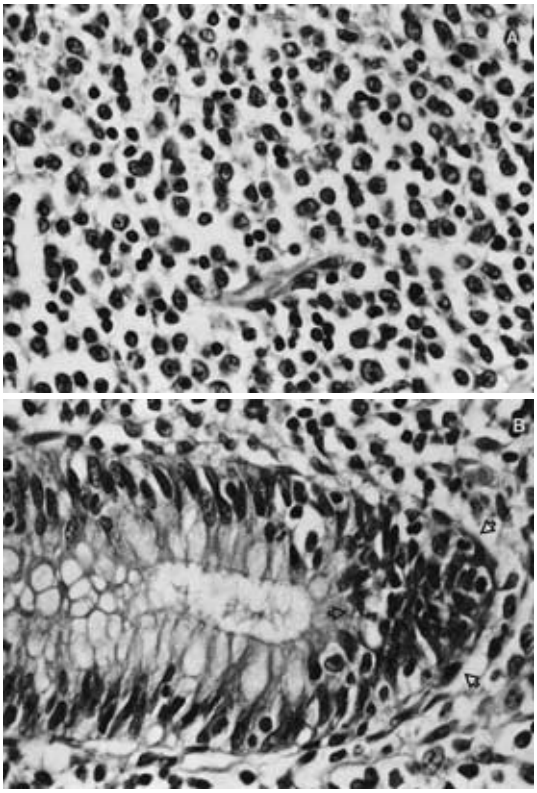

考　察

消化管原発悪性リンパ腫の診断基準として Dawson ら[10]によると，(1)表在リンパ節腫大を認めない．(2)縦隔リンパ節腫大を認めない．(3)血液検査において異常を認めない．(4)消化管病変が主体であり転移は所属リンパ節のみである．(5)肝臓，脾臓に腫瘍を認めない．以上が診断基準としてあげられており，本症例はいずれの条件も満たし直腸原発悪性リンパ腫と考えられた．消化管悪性リンパ腫のうち，原発部位の頻度は，胃が60～65%，小腸30%前後，大腸，直腸が10%以下と比較的まれであるとしている[11]．さらに太田ら[12]によれば，直腸悪性リンパ腫は腸管悪性リンパ腫の5%，直腸悪性腫瘍の0.1%を占めるとされるまれな疾患で，とくに MALT リンパ腫は1983年に Isaacson ら[1)2)]が提唱した比較的新しい概念であるため，本邦においては自験例を含めて14例[3)~9)]しか報告されていない．MALT リンパ腫の病理学的特徴は以下の通りで，(1)腫瘍成分はリンパ濾胞を囲む B 細胞から成り立ち，一部では粘膜上皮に浸潤し lymphoepithelial lesion を形成している．(2)腫瘍細胞の形態は小型から中型で，中等度の細胞質を持ち，centrocyte に似たくびれた核を持った細胞で centrocyte-like（CCL）cell と呼ばれている．本症例では上記の(1)，(2)の条件を満たし，B cell marker の L-26，CD-79α が陽性で，T cell marker の UCHL-1，CD-3，CD-43が陰性であったことから MALT lymphoma と診断した．本邦での自験例を含めた14例の報告をまとめると年齢は55歳から83歳と分布し，平均年齢は71.1歳と高齢者に多く，男女比は1：13と圧倒的に女性に多かった．症状としては記載のあった13例中９例（69%）が有症状であり，5例が血便，4例が出血であった．これに対して発見の動機として便潜血陽性のものが３例，検診で異常を指摘されたものが１例であった．病変の存在部位としては記載のあった８例のうち Ra が３例，Rb4例，RaRb が１例，RsRa が１例であった．画像的特徴としては，注腸所見は記載のあった５例すべてにおいて半球状の隆起性病変を指摘されており，また，太腸内視鏡所見でも５例が半球状の隆起性病変で，Isp の亜有茎性ポリープ，ポリポイド病変，アフタ性潰瘍がそれぞれ１例であり，粘膜下腫瘍の形態をとるのが多かった．超音波内視鏡が４例に施行されており，すべての症例において低エコーの均一な腫瘤と診断されたが，主病変の位置としては，第２層，第３層，第２から第３層，第４層がそれぞれ１例でその違いは病変の深達度による差と考えられたが，実

際の深達度と一致したものは自験例と第2から第3層で深達度がsmと診断された2例であった．MRIも2例に施行されており，1例がガドリニウム造影のT1強調画像で造影され，他の1例ではT2強調画像でlow intensity massと診断されている．術前診断としてMALTリンパ腫と診断されたものが3例で，endoscopic mucosal resection（EMR）を施行された全例（2例）と生検による1例が術前の病理組織学的検索で診断された．その他，悪性リンパ腫と診断されたものが5例，粘膜下腫瘍が5例，直腸癌が2例であった．本症例でも，生検診断で炎症細胞浸潤をともなったepithelioid granulomaと診断され，retrospectiveに見ればMALTリンパ腫と診断できるが，生検材料での診断は非常に難しいと考えられた．治療としては記載のあった9例のうち4例が低位前方切除術が，経肛門的切除術が3例，経仙骨的切除が1例，局所切除が1例に施行されていた．切除標本の大きさは1.5～11cmの範囲にあり平均腫瘍径は4.4cmであった．形態は，記載のあった13例のうちポリポイド病変が6例，半球状の隆起性病変の形態をとるものが76.9%と多く，潰瘍性病変は3例と少なかった．深達度については，mが2例，smが2例，mpが2例，ssが4例，a1が1例，a2が1例，aが1例，記載のないものが1例であり，mp以上の進行例が69.2%と多く，リンパ節転移についても10例に記載があり，mpの1例とssの2例の合計3例（30%）に認めている．切除後の再発も2例（14%）に報告されており，全例が局所切除例で，局所切除例の50%に再発が認められた．荒能ら[8]はEMR後4か月で再発し経肛門的切除術を施行した深達度mの症例や，高崎ら[3]は経肛門的切除術を施行した深達度mpの症例が2年後に左鼠径部のリンパ節再発をきたして化学療法（ピラルビシン，サイクロフォスファマイド，ビンクリスチン，プレドニゾロン）を施行した症例を報告しており，局所切除をした症例では十分な経過観察が必要と考えられた．化学療法は，上記の1例と経肛門的切除術を施行した深達度smの症例に行われ，放射線療法については施行された症例はなかった．本症例ではNaqviの病期分類[13]のstage Iであり，高齢であることから，術後の化学療法を施行せず外来にて経過観察中である．予後も記載のあった13例全例が生存中と良好で，本症例も術後8か月を経過したが再発を認めていない．非定型的な直腸病変を認めた場合，まれではあるが本症例の可能性も十分考慮して初回手術時に正確な診断を行うとともに，mp以上の深達度の病変に対しては局所切除ではなくリンパ節郭清を含めた切除術が必要であると考えられた．

文　献

1）Isaacson PG, Wrigt DH：Extranodal malignant lymphoma arising from mucosa associated lymphoid tissue Cancer **53**：2515―2524, 1984

2）Isaacson PG, Norton AJ：Mucosa-associated lymphoid tissue（MALT）and the MALT lymphoma concept. Edited by Isaacson PG, Norton AJ. Extranodal Lymphoma. First edition. Churchill Livingstone, Now York, 1994, p5―32

3）高崎元宏, 依光幸夫, 江口泰右ほか：直腸原発悪性リンパ腫（malignant lymphoma of mucosa associated lymphoid tissue）の1例．消内視鏡 **5**：113―118, 1993

4）岩下明徳, 竹下盛重, 竹村　聡ほか：原発性大腸悪性リンパ腫の臨床病理学的検索．胃と腸 **30**：869―886, 1995

5）池永　誠，高野康雄，西　八嗣ほか：直腸MALTリンパ腫の1手術例．日臨外医会誌 **56**：2143―2148, 1995

6）伊神　剛，山口晃弘，磯谷正敏ほか：直腸原発mucosa-associated lymphoid tissue（MALT）リンパ腫の1例．癌の臨 **42**：748―752, 1996

7）Yamamoto Y, Imai H, Iwamoto S et al：Mucosa-associated lymphoid tissue（MALT）lymphoma of the rectum：Report of two cases. Kawasaki Med J **22**：41―46, 1996

8）荒尾義彦，平野　誠，村上　望ほか：直腸原発mucosa-associated lymphoid tissue lymphomaリンパ腫の1例．日消外会誌 **30**：1814―1818, 1997

9）水上健治，高　　勉，藤本泰久ほか：直腸原発悪性リンパ腫の2例．日臨外会誌 **59**：1073―1080, 1998

10）Dawson IMP, Cornes JS, Morson BC：Primary malignant lymphoid tumors of intestinal tract：Report of 37 cases with a study of factors influencing prognosis. Br J Surg **49**：80―89, 1961

11）森　茂郎：消化管の悪性リンパ腫. 病理と臨 **4**：480―485, 1986

12）太田博俊, 西　満正, 上野雅資ほか：腸管悪性リンパ腫の診断と治療．消外 **16**：1419―1428, 1993

13）Naqvi MS, Burrows L, Kark AE：Lymphoma of the gastrointestinal tract：Prognontic guides based on 162 cases. Ann Surg **170**：221―231, 1969

Mucosa-associated Lymphoid Tissue in Lymphoma of the Rectum

Eiji Takeuchi, Youichiro Kobayashi, Kanji Miyata, Makoto Kato, Fumihiko Yoneyama,
Hideki Nishio, Tatsuo Hattori and Norio Hirabayashi*
Department of Surgery and Department of Pathology*, Japanese Red Cross Nagoya First Hospital

An 83-year-old woman was presented to our hospital because of complaining of anal bleeding. Physical examination disclosed a tumor with a hard consistency on the posterior aspect of the rectum, 5 cm beyond the anal verge. A barium enema examination showed the tumor to have a hemispheric contour with a central depression and was located on the posterior wall of the Ra and Rb areas. Endoscopic examination revealed an elevated lesion with a smooth surface covered with slightly erythematous mucosa, 5 cm beyond the anal verge. Examination of a biopsy specimen near from the surface of the mass revealed no evidence of malignancy. Low-anterior resection with a regional lymph node dissection was performed for as a preoperative diagnosis of leiomyosarcoma. The resected specimen confirmed features which was seen in barium and endoscopic studies. The tumor was measured 35×30mm. Histopathologic examination demonstrated that the tumor was composed of centrocyte-like lymphoid cells invading the muscular layer, and that lympho-epithelial lesions were present at the epithelial surface. No evidence of lymph node involvement was present. We also discussed the features of the 14 cases including present case in MALT lymphoma of the rectum previously reported in the Japanese literature. As the recurrence rate in cases of local excision was 50%, it is necessary to perform the radical resection with lymph node dissection on the basis of precise diagnosis.

Key words：mucosa-associated lymphoid tissue, lymphoma, rectum

〔Jpn J Gastroenterol Surg 33：396—400, 2000〕

Reprint requests：Eiji Takeuchi　Department of Surgery, Japanese Red Cross Nagoya First Hospital
3-35 Michishita-cho, Nakamura-ku, Nagoya, 453 JAPAN