日消外会誌　33（4）：467～471，2000年

**症例報告**

# 腹腔鏡下手術にて根治しえた胃結腸瘻の１例

川崎市立井田病院外科
櫻井　孝志　　河地　茂行　　山本　貴章
井上　　聡　　川原　英之

胃結腸瘻はまれな疾患であるが，我々は60歳の男性に対し腹腔鏡下に根治術を施行した．これは我々が検索したかぎり初例報告である．術式は腹腔鏡下瘻孔切離，瘻孔大網充填術および結腸瘻孔単純器械縫合閉鎖術とした．手術時間は４時間32分，術中出血量は少量であった．術中瘻孔部の確認には消化管内腔からの内視鏡ライトによるガイドが有用であった．瘻孔の閉鎖方法は，手技が容易なこと，術後狭窄を生じにくいこと，再発防止に抗潰瘍剤などの投与を必要としないことなどから大網充填術が有効であると思われた．術後経過は良好であり，現在まで抗潰瘍剤などの投与なしにて再発を認めていない．術前検査にて局所の炎症所見に乏しい場合には，まず腹腔鏡手術を行ってみるべきと思われた．

## はじめに

腹腔鏡下手術は手技の習熟，器械の進歩により多くの疾患に適応が広がってきている．今回，我々はまれな疾患である胃結腸瘻に対し腹腔鏡下に根治しえた症例を経験したので文献的考察を加え報告する．

## 症　例

症例：60歳，男性

主訴：糞臭曖気

現病歴：平成６年頃より曖気時に異臭を感じていた．また，過食時に下痢をおこしやすくなった．平成８年５月から黒色便を認めるようになり７月に来院，注腸検査にて横行結腸から胃内への造影剤の逆流を認めたため精査加療目的にて入院した．

既往歴：昭和59年（48歳時），胃潰瘍にて広範胃切除術施行（Billroth I 法再建）．平成６年（58歳時），肺結核．

家族歴：特記すべきことなし．

入院時現症：体格中等度，栄養状態良好．排便は１日１回．

入院時検査所：末梢血，生化学，腫瘍マーカーなどに異常を認めず．便潜血も陰性であった．

入院後経過：胃結腸瘻の診断確定と原因精査のため，以下の検査を施行した．

上部消化管内視鏡検査：吻合部胃側大彎に径10mmの瘻孔を認め，内視鏡（XQ200）は容易に瘻孔を通し結腸内に挿入された．X 線透視下に鉗子口より造影剤を注入，横行結腸の左側1/3との交通を確認した（**Fig. 1-a，b**）．

瘻孔辺縁には小潰瘍を認め生検施行したが，病理所見は慢性炎症のみで，悪性所見は認められなかった．

大腸内視鏡検査：前処置の経口腸管洗浄剤（ニフレック®）により横行結腸左側1/3から肛側の腸管内は清浄であったが，口側は便汁の遺残を多量に認めた．瘻孔自体はヒダに隠れており確認しにくかった．

上部消化管造影および注腸検査でも瘻孔が確認され，さらに注腸検査では食道内への造影剤の逆流も認められた（**Fig. 2**）．

その他，上腹部 CT 検査（CT），腹部 Echo 検査（Echo）を含むいずれの検査においても瘻孔および瘻孔周囲に腸結核などを疑わせる炎症所見や腫瘍性病変は認められなかった．

以上より，残胃吻合部潰瘍による胃結腸瘻が最も考えられた．胃切除後12年経過していること，内視鏡，CT，Echo などの術前検査にて瘻孔周囲に炎症所見が乏しいことなどより腹腔鏡下に癒着剥離術，瘻孔切離，瘻孔大網充填術，結腸瘻器械縫合術を施行することとした．

手術所見および手技：まず，臍下部に open method にて径10mm のトロッカーを挿入，腹腔内を検索した．大網は上腹部手術創に癒着していたが，剥離は容易であった．その後，計６か所にトロッカーを挿入した

＜1999年12月22日受理＞別刷請求先：櫻井　孝志
〒211-0035　川崎市中原区井田2-27-1　川崎市立井田病院外科

**Fig. 1-a**　Gastrointestinal endoscopy demonstrated an orifice of the fistula（←）on the anastomotic site（⇦）.

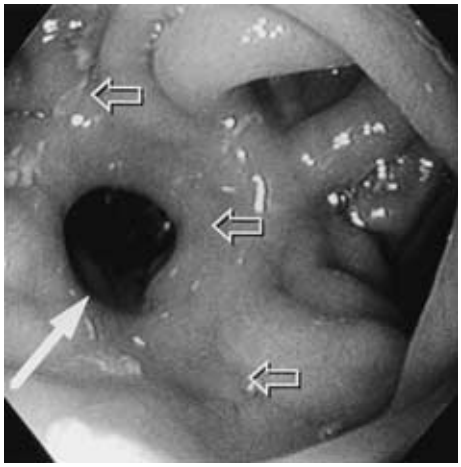

**Fig. 1-b**　Contrastradioframs demonstrated the fistula（←）and the transverse colon（⇦）.

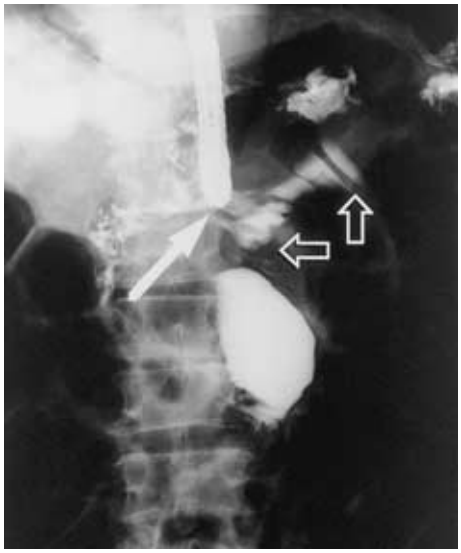

**Fig. 2**　Barium enema demonstrated the gastrocolic fistula with mild gastroesophageal reflux（←）.

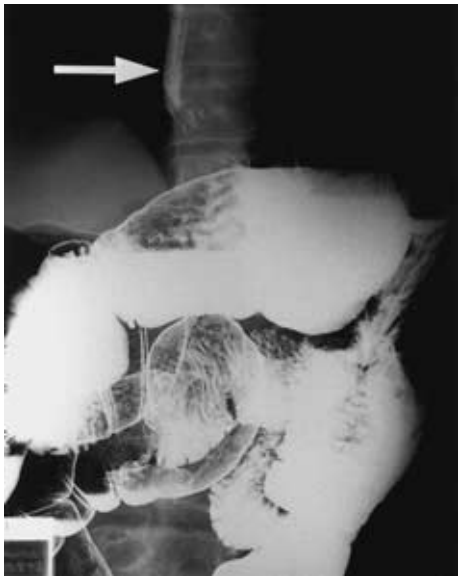

**Fig. 3**　Trocar sites. Break line shows previous operative scar.

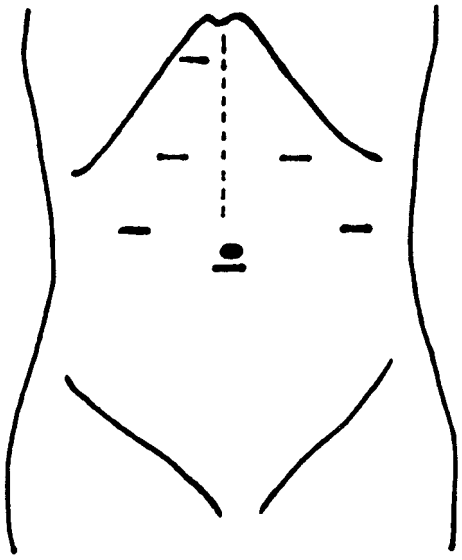

（**Fig. 3**）．肝下面から胃十二指腸吻合部，横行結腸までは広範囲に癒着を認めたものの，胃横行結腸の瘻孔は比較的容易に同定可能であった．念のため術中上部消化管内視鏡を施行し再度瘻孔の確定を行った（**Fig. 4**）．瘻孔周囲の癒着は広範であり，剥離に時間を要したものの，手技自体は比較的容易であった．瘻孔自体は約2cm 程度に肥厚しており，endo GIA による１期的な縫合切離は困難と判断し，瘻孔を鋭的に切離した．胃側は瘻孔壁を可及的に debridement とした後，瘻孔に大網を充填縫着し，横行結腸側は狭窄にならないことを確認の後 endo GIA にて縫合閉鎖した（**Fig. 5-a，**

**Fig. 4** Photograph showed the endoscopic light-guided technique of detecting the exact location of the fistula (←).

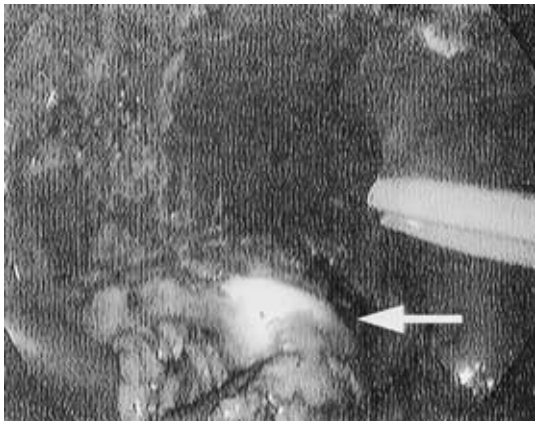

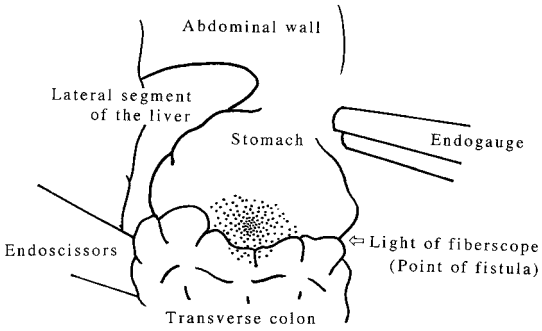


**b**). ドレーンを大網充填部付近に留置し，手術を終了した. 手術時間は4時間32分, 術中出血量は少量であった.

術後経過：術後6日目より飲水開始, 7日目より摂食開始した. 第10病日に上部消化管内視鏡施行，瘻孔閉鎖部は $H_2$ stage の潰瘍となっていた (**Fig. 6**). 経過良好にて第14病日に退院した. 瘻孔部の病理所見は慢性炎症のみで悪性所見は認められなかった. 術後抗潰瘍剤の投与は行っていないが，現在（術後約3年）に至るまで再発は認めていない.

## 考　察

胃結腸瘻は比較的まれな疾患であり，その発症原因は消化性潰瘍，胃および結腸の悪性腫瘍，炎症性腸疾患などがあげられる[1)~4)]. なかでも胃切除後の吻合部潰瘍によるものは Billroth II 法再建後の報告例がほとんどで，Billroth I 法再建後のものは本邦ではこれまでに3例の報告を認めるのみである[5)~7)].

また，治療法に関しても我々が Medline および医学

**Fig. 5-a** Omental implantation. Greater omentum (⇦) sutured into the fistula (←).

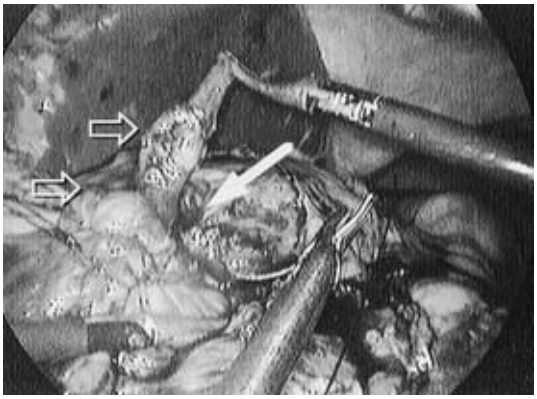

**Fig. 5-b** Closure of transverse colon with endo GIA® (←).



**Fig. 6** Gastrointestinal endoscopy at 10th POD demonstrated the healing ulcer on the fistula (←).

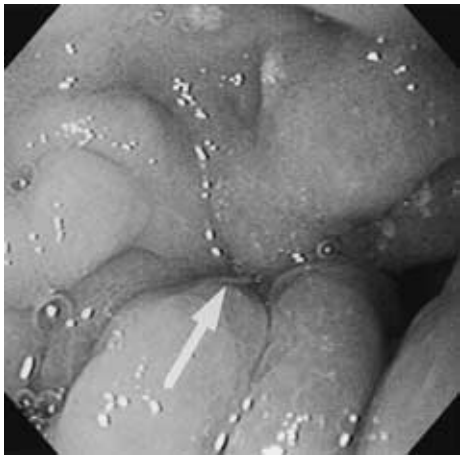

中央雑誌にて検索したかぎり，下部消化管の瘻孔に対する腹腔鏡下修復術の報告例は認められたが[8]，胃結腸瘻に対する腹腔鏡下根治術の報告は本例が初例であった．

瘻孔の診断は内視鏡，消化管造影ともに可能であったが，大腸内視鏡検査では便汁の遺残の程度によりおおよその位置は容易に推定できたものの，瘻孔自体はヒダの陰に隠れており注意深い観察が必要であった．

瘻孔の発症原因は胃切除後の吻合部潰瘍によるものと診断したが，初回手術時に縫合不全を生じていた可能性や消化管結核による可能性は完全には否定できなかった．

治療法の選択は原因となる疾患によりなされなければならない．良性潰瘍による場合には，保存的または内視鏡的手技にて治癒せしめた報告も認めるが[9)~11)]，ほとんどの場合手術が必要となる．我々の症例も，瘻孔が径10mm と大きく，瘻孔内は粘膜がきれいに進展しており保存的治療では治癒困難と考え手術を選択した．

手術は今回，腹腔鏡下手術を選択したがその際問題となるのは 1）鏡視下での瘻孔の確認, 2）瘻孔周囲の剥離および 3）瘻孔の閉鎖である．本症例は前回手術が12年前であること, Echo にて腹腔内臓器と腹壁とのずれが良好で強固な癒着がないと考えられたこと[12]，内視鏡，CT，Echo により瘻孔および瘻孔周囲の炎症所見に乏しいことなどから鏡視下での剥離と瘻孔の確認は可能であると判断した．

実際，術中に肝，胃十二指腸，横行結腸が一塊となり癒着していたが，比較的容易に瘻孔を確認できた．念のため術中内視鏡にて，内視鏡ライトをガイドにして位置を再確認したが, これは有効な手技と思われた．

瘻孔周囲の癒着が高度で剥離が困難の場合，周囲から瘻孔に到達せずに胃内，もしくは横行結腸内より瘻孔部を debridement したのち縫縮する方法なども考えられるが, 瘻孔が閉鎖するか否か定かではない. 我々の症例では癒着の範囲は広範であったものの，術前に予想したとおり，癒着の強さは強固ではなく瘻孔周囲の剥離は膵前面も含め比較的容易であった．

次に，瘻孔の閉鎖法であるが，本症例では瘻孔自体にかなり厚みがあり, endo GIA による単純な縫合切離では縫合不全や吻合部狭窄を生じる可能性が考えられた．我々は鋭的に瘻孔を完全に切離したのち，胃側は debridement の後, 大網充填術により閉鎖した. その理由としては，消化性潰瘍穿孔に対し腹腔鏡下大網充填術が良好な治療成績を納めていること[13]，減酸目的に追加胃切除を行うと残胃容積が減少すること，単純縫合閉鎖のばあい起こりうる狭窄による通過障害を避けたかったこと[14]などが挙げられる．本例では吻合部潰瘍の発症誘因は明らかではなかったが，この術式にて文献的には術後の抗潰瘍剤の投与が不必要となる可能性もある[15)16)]．横行結腸側瘻孔に対しては壁肥厚もなく，内腔の狭窄もきたさないと考えられたため endo GIA にて単純縫合した．

胃結腸瘻手術の難易度はその発症原因や経過により症例によりかなり異なると思われるが，術前検査にて周囲の炎症や癒着の程度が軽度と思われる場合，腹腔鏡下修復術はまず選択してみるべき手技と思われた．

## 文　献


1）Marshall SF, Knud-Hansen J：Gastrojejunocolic and Gastrocolic Fistulas. Ann Surg **145**：770―781, 1957

2）Smith DL, Dockerty MB, Black BM：Gastrocolic fistulas of malignant origin. Surg Gynecol Obstet **134**：829―832, 1972

3）Matsuo S, Eto T, Ohara O et al：Gastrocolic fistula originating from transverse colon cancer：Report of a case and review of the Japanese literature. Surg Today **24**：1085―1089, 1994

4）Greenstein AJ, Present DH, Sachar DB et al：Gastric fistula in Chron's disease. Dis Colon Rectum **32**：888―892, 1989

5）岸本秀雄, 二村雄次, 神谷順一ほか：吻合部潰瘍による胃空腸結腸瘻, 十二指腸結腸瘻の例. 日臨外医会誌　**44**：258, 1983

6）本田雅之, 小竹利一, 山下義信ほか：吻合部潰瘍による胃十二指腸結腸瘻の１手術治験例．日臨外医会誌　**44**：729―732, 1983

7）田代充生, 村田育夫, 芳川一郎ほか：大腸内視鏡検査で診断した吻合部潰瘍による胃結腸瘻の１例. Gastroenterol Endosc **39**：2415―2420, 1997

8）Joo JS, Agachan F, Wexner SD：Laparoscopic surgery for lower gastrointestinal fistulas. Surg Endosc **11**：116―118, 1997

9）濱畑哲造，三好博文：胃空腸瘻を形成した胃潰瘍の１例．Gastroenterol Endosc **40**：1178―118, 1998

10）手銭高志, 塩出純二, 雫　稔弘ほか：胃潰瘍による胃結腸瘻を内視鏡的に閉鎖できた１例．Gastroenterol Endosc **39**(suppl. 1)：575, 1997

11）山縣浩一, 前田俊章, 羽井佐茂ほか：大腸内視鏡下クリッピング術にて改善した胃結腸瘻の１例. Gastroenterol Endosc **40**(suppl. 2)：1664, 1998

12）若林　剛, 大上正裕, 有沢淑人ほか：上腹部開腹既

往症例に対する腹腔鏡下胆嚢摘出術―超音波検査による術前癒着マッピング―．胆と膵 **13**：67―70, 1992
13）大上正裕, 北島政樹, 若林 剛ほか：十二指腸潰瘍穿孔例に対する腹腔鏡下手術―腹腔内洗浄，穿孔部単純閉鎖術．消内視鏡 **4**：1227―1234, 1992
14）天野純治, 木本洋一郎, 久吉隆郎ほか：胃切除後縫合不全に対する大網充填閉鎖術. 手術 **49**：119―124, 1995
15）三輪博久, 青木重憲, 松浦多賀雄ほか：穿孔性十二指腸潰瘍に対する大網充填術“孔”を塞げばただの潰瘍である．手術 **49**：13―17, 1995
16）的場康徳，内山喜一郎，原 一郎ほか：Omental Implantation の成績．日腹部救急医会誌 **18**：99, 1998

## A Case of Gastrocolic Fistula Treated by Laparoscopic Fistulectomy and Omental Implantation

Takashi Sakurai, Shigeyuki Kawachi, Takaaki Yamamoto,
So Inoue and Hideyuki Kawahara
Division of Surgery, Kawasaki Municipal Hospital Ida

Gastrocolic fistulas are rare complication. A 60-year-old male of this disease following gastroduodenal anastomosis was successfully treated by laparoscopic fistulectomy and omental implantation. Operative time was 4 hr 32 min, and blood loss was little. To recognize the fistula, the light of intraoperative gastrofiberscope was very useful. Omental implantation was technically easy, rare to make stenosis and not needed to take postoperative anti-acidic drugs. The postoperative period was uneventful, and now the patient is good condition without any medications. Although prior abdominal surgery has been felt to represent a relative contraindication to laparoscopic surgery, a laparoscopic approach to cases such as described here seems to be technically feasible and beneficial.

**Key words**：gastrocolic fistula, laparoscopic surgery, omental implantation

**〔Jpn J Gastroenterol Surg 33：467―471, 2000〕**

**Reprint requests**：Takashi Sakurai Division of Surgery, Kawasaki Municipal Hospital Ida
2-27-1 ida, Nakahara-ku, Kawasaki-City, 211-0035 JAPAN