日消外会誌　33（4）：477～481，2000年

症例報告

陥凹型早期十二指腸癌の1例

産業医科大学第1外科，ひらのクリニック*
中山　善文　　門脇　康二　　永田　直幹
平野　芳昭*　　伊藤　英明

陥凹型早期十二指腸癌は極めてまれな疾患である．今回，我々は透析患者に陥凹型早期十二指腸癌を合併した1例を経験したので報告する．症例は56歳の男性．昭和52年より慢性腎不全のため透析を導入していた．平成9年胃腺腫をポリペクトミーし，その後，平成10年2月の内視鏡検査で，十二指腸下行脚のVater乳頭対側前壁寄りに6×4mmの軽度の隆起を伴う浅い陥凹性病変を認めた．生検の結果，高分化型腺癌であったため，当科紹介．入院後，内視鏡的粘膜切除（EMR）を試みたが成功せず．クリップによるマーキングを行った後，十二指腸楔状切除術を施行した．病理組織検査の結果，well differentiated adenocarcinomaでm，ly0，v0，n0，切除断端に癌細胞は認められなかった．本症例は，本邦における陥凹型早期十二指腸癌の25例目で，透析患者に発生した最初の報告である．

はじめに

陥凹型早期十二指腸癌は極めてまれな疾患である[1)~23)]．今回，我々は十二指腸第2部のIIc+IIa型早期十二指腸癌の切除症例を経験したので，その特徴と治療法について文献的考察を加えて報告する．

症　例

症例：56歳，男性

主訴：心窩部不快感

既往歴：昭和52年，慢性腎不全のために血液透析導入した．昭和56年，十二指腸潰瘍，輸血後肝炎（HCV）．平成9年，胃腺腫．

家族歴：父 肺癌，母 高血圧

現病歴：近医にて胃腺腫のポリペクトミー後のフォローアップのために，定期的に上部消化管内視鏡検査を行っていた．平成10年2月の上部消化管内視鏡検査で，十二指腸下行脚のVater乳頭対側前壁寄りに軽度の隆起を伴う浅い陥凹性病変を認めたため生検を行ったところ，病理結果は高分化型腺癌が検出された．精査，加療目的で2月25日，当科外来紹介され受診した．

入院時現症：身長164cm，体重71.5kg，血圧118/68 mmHg，脈拍66/min．頸部，胸部，腹部に異常所見を認めなかった．

入院時検査成績：白血球10,200/mm³と軽度上昇，Hb 12.1g/dlと軽度貧血，腎機能はBUN 38mg/dl，Cre 10.1mg/dlと上昇していた．腫瘍マーカーは正常値であった（**Table 1**）．

Table 1　Laboratory data on admission

Hematology		γ-GTP	164 IU/*l*
WBC	10,200 /mm³	T-cho	285 mg/dl
RBC	380×10⁴ /mm³	TG	172 mg/dl
Hb	12.1 g/dl	BUN	38 mg/dl
Ht	37.6 %	Cre	10.1 mg/dl
Plt	26.1×10⁴ /mm³	Na	136 mEq/*l*
Serum biochemistry		K	4.4 mEq/*l*
TP	7.5 g/dl	Cl	97 mEq/*l*
Alb	4.0 g/dl	AMY	82 IU/*l*
T-bil	0.5 mg/dl	CRP	0.2 mg/dl
AST	14 IU/*l*	Tumor marker	
ALT	20 IU/*l*	CEA	2.6 ng/ml
LDH	189 IU/*l*	CA19-9	28.9 U/ml

低緊張性十二指腸造影X線検査：十二指腸下行脚に6×4mmの軽い隆起性の病変を認めた（**Fig. 1**）．

超音波内視鏡検査：ほとんどはm層であるが，第3層が一部不明瞭となりsm浸潤も否定できないと判定された．

上部消化管内視鏡検査：十二指腸下行脚に，IIc+IIa型早期十二指腸癌を認めた（**Fig. 2**）．

入院後，まず，EMRを試みた．粘膜下に生食を注入し，病変部を浮き上がらせたが，スネアがかからずEMRできなかったので，病変部近傍にクリップによるマーキングをした後，十二指腸下行脚の病変部に対

＜1999年12月22日受理＞別刷請求先：中山　善文
〒807-8555　北九州市八幡西区医生ケ丘1―1　産業医科大学第1外科

Fig. 1　Hypotonic duodenography showing duodenal tumor measureing 6×4mm in size, in the second portion of the duodenum（white arrows）, and a polypoid lesion with hyperplasia of Brunner gland（white arrow heads）.

Fig. 2　Endoscopy showing type IIc+IIa early duodenal cancer at the second portion.

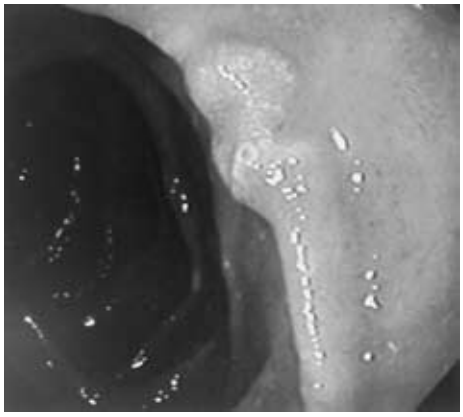

する楔状切除術を施行した．

切除標本：楔状切除した十二指腸に，大きさ6×4 mm の浅い陥凹性の IIc+IIa 型病変を認めた．病理組織検査では，m，ly0，v0，well diff. adenocarcinoma であり，切除断端に癌細胞は認められなかった（**Fig. 3，4**）．

Fig. 3　Histological findings of type IIc+IIa early duodenal cancer.
（a）resected margin of the specimen is tumor-free（HE stained. ×5）.（b）the tumor located in the mucosal layer（HE stained. ×20）.

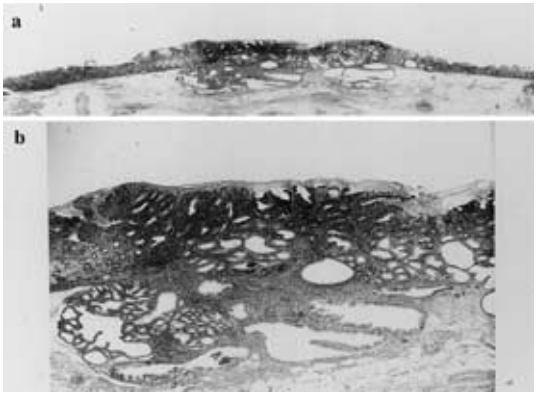

Fig. 4　Histrogical examination showing well differentiated adenocarcinoma（HE stained. ×50）.

術後経過は良好で再発は認めず，平成11年12月現在外来にて経過観察中である．

考　察

本邦において早期十二指腸癌の定義は，一般的に，早期胃癌の定義に準じて，リンパ節転移の有無に関係なく，癌の浸潤が粘膜内か粘膜下層にとどまるものとされている[1)～5)8)～12)]．藤澤ら[24)]は，1995年に本邦における原発性早期十二指腸癌249例，251病変を検討し，陥凹型は7%と極めてまれであると報告している．陥凹型早期十二指腸癌の本邦報告例は，今回我々が検索し確認しえた限りでは，1968年の吉谷ら[1)]の報告から数えて

Table 2 Reported cases of depressed type early duodenal cancer in Japan

No	Reporter	Year	Age	Sex	Position	Type	Histology	Depth	n	Size(mm)	Therapy	Literature
1	Yositani	1968	51	M	1st, lat.	Ⅲ+Ⅱc	sig	m	0	12×4	GD	1
2	Inoue	1978	41	F	2nd, lat.	Ⅱc	tub2	sm		50×42	PR	2
3	Seo	1986	57	M	2nd, post.	Ⅱc	muc-por	sm	0	13×10	PD	3
4	Ando	1987	69	M	2nd	Ⅱc+Ⅱa	tub1	m	0	red been	wedge	4
5	Kawamoto	1988	63	M	2nd, lat.	Ⅱc	tub1	sm	0	11×8	PD	5
6	Ono	1988	55	M	2nd, ant.	depressed	tub	sm	1	55×13	PD	6
7	Yanagie	1990	50	M	2nd, post.	Ⅱc+Ⅱa	tub1	m	0	25×20	GD	7
8	Nagai	1990	82	M	2nd, post.	Ⅱc	tub1	m	0	14×12	PD	8
9	Yorozu	1990	79	M	2nd, lat.	Ⅱc	tub2	m			PR	9
10	Sasakawa	1990	51	M	3rd. ant	Ⅱc+Ⅱa	tub1	m	0	20×14	PD	10
11	Sato	1990	82	M	2nd, post.	Ⅱc	tub1	m	0	13×13	PD	11
12	Sato	1990	60	M	2nd, post.	Ⅱc	tub1	m	0	6×3	PD	11
13	Takiyama	1991	65	M	2nd, ant.	Ⅱc	tub1	m	0	10×3	wedge	12
14	Saito	1992	42	M	2nd, lat.	Ⅱc+Ⅱa	tub1	m		6×4	EMR	13
15	Nishimori	1992	72	M	2nd, lat.	Ⅱc	tub2	sm		16×10	PD	14
16	Ogawa	1994	79	M	2nd, lat.	Ⅱc	tub2	m	0	6×4	PR	15
17	Sakane	1996	52	M	2nd	Ⅱc+Ⅱa	tub1	m		8×8	EMR	16
18	Hisai	1996	64	F	2nd, lat.	Ⅱc+Ⅱa	tub1	m	0	7×3	wedge	17
19	Teruya	1996	77	M	2nd, ant.	depressed	tub2	m		8×8	wedge	18
20	Ito	1996	63	F	2nd	Ⅱc	tub2	m	0	25×2	wedge	19
21	Hagino	1996	48	M	3rd, post	Ⅱc+Ⅱa	tub1	m	0	7×7	EMR-PD	20
22	Akino	1996	87	M	2nd, lat.	Ⅱc	tub1	m		10×8	wedge	21
23	Teramoto	1997	76	M	2nd	depressed	adenoca	m	0	4×4	PR	22
24	Yamamoto	1997	56	M	2nd, lat.	Ⅱc	tub1	m	0	5×5	PPPD	23
25	Our case	1999	56	M	2nd, lat.	Ⅱc+Ⅱa	tub1	m	0	6×4	wedge	

GD；Gastroduodenectomy. PD；Pancreaticoduodenectomy. PPPD；Pyrolus preserving pancreaticoduodenectomy.
EMR；Endoscopic mucosal resection. PR；Partial resention of the duodenum. wedge；Wedge resection of the duodenum.
lat.；lateral side of Vater's papilla. ant.；anterior wall of duodenum. post.；posterior wall of duodenum.

25症例であった．最近，上部消化管内視鏡検査で十二指腸下行脚までルーチン観察を行う施設が増加したことにより報告例が増加しているものと思われる．

今回，我々は自験例を含めた陥凹型早期十二指腸癌25例[1)～23)]について，臨床病理学的因子を検討した（**Table 2**）．平均年齢は63.1歳（41～87歳）で，男性22例，女性3例であった．病変の局在は球部が1例，下行脚が22例，水平脚が2例で，上行脚には認めなかった．内眼型はIII+IIcが1例，IIc+IIaが8例，IIcが13例，陥凹型と表記してあったものが3例であった．壁深達度はmが20例，smが5例で，長径は平均14.7mm（4～55mm）であった．分化度はtub1が15例，tub2が6例，tubが1例，porが1例，sigが1例，不明が1例であった．リンパ節転移は記載のあった18例中，17例が陰性で，1例のみ陽性[6)]であった．この1例はsm浸潤症例で，腫瘍長径は55mmであった[6)]．以上より陥凹型早期十二指腸癌は，男性に多く，それらのほとんどが十二指腸下行脚に存在し，分化型腺癌であった．また，今回の検討でも荻野ら[20)]の報告と同様に，サイズが10mm以下ではsm浸潤は認められず，リンパ節転移も認められなかった．

既往歴としては，胃潰瘍が3例，十二指腸潰瘍が1例，高血圧が4例，大腸癌術後が2例，幽門側胃切除術後が1例，胃平滑筋腫に対する胃部分切除後が1例などで，慢性腎不全による透析中の患者は本症例のみであった．

治療は膵頭十二指腸切除術が8例，幽門輪温存膵頭十二指腸切除術が1例，胃十二指腸切除術が2例，十二指腸部分切除術が2例，十二指腸楔状切除術が7例，内視鏡的粘膜切除術（EMR）[13)16)]が2例，内視鏡的粘膜切除術後穿孔し膵頭十二指腸切除術を施行した症例[20)]が1例であった．最近ではEMRを含めた縮小手術が多い傾向であった．転移は膵頭十二指腸切除術施行3年後に肝転移が認められ，S8亜区域切除術が施行され

た症例[6]が1例のみ認められた．この症例は，sm浸潤の症例であり，腫瘍長径が55mmで，リンパ節転移陽性であった．

小川ら[15]は早期十二指腸癌について，頻度の高い隆起型では内視鏡的ポリペクトミーが第1選択で，その病理結果によって外科的切除の要否を検討すべきであると述べている．陥凹型では，リンパ節転移の危険性から外科的切除が一般的に推賞されてきた．しかし，最近では，m癌でリンパ節転移のリスクが極めて少ないと予測される場合には，EMRや局所切除など縮小手術を選択する傾向にある．また，EMRを行った2症例は，10mm以下の病変で高分化型腺癌，深達度mの症例であった．今回の検討では，陥凹型早期十二指腸癌はサイズが10mmを越えるとsmに浸潤する可能性があり，リンパ節転移の危険性があることが示唆された．本症例の場合は，長径6mmの高分化型腺癌で，結果的には深達度m，n0であったので，EMRの適応でもあったと考えられる．EMRの成功例は2例報告されており[13)16)]，本症例も，2チャンネルの処置用電子スコープを使用すれば操作性が向上し，EMRが可能であったと思われる．

上部消化管内視鏡検査による十二指腸のルーチン観察の機会が増えることによって，陥凹型早期十二指腸癌の症例が増加してくるものと推測され，それに伴い，適応を十分に検討した上で，EMRを含めた縮小手術をする症例が増加してくるものと思われる．適切な治療法の決定には，術後再発率や生存期間の検討を行うことが必要であり，今後の症例の蓄積が必要である．

文　献

1）吉谷和男, 高橋秀夫, 吉利晃治ほか：十二指腸球部早期癌の一例．Gastroenterol Endosc **10**：232―235, 1968
2）井上雅勝，田中　繁，阿部重郎ほか：胆嚢欠損を伴った重複十二指腸早期癌の1例．日臨外医会誌 **11**：384―388, 1978
3）瀬尾　充, 山本　勉, 八尾恒良ほか：小IIC様早期十二指腸癌の1例．胃と腸　**21**：339―344, 1986
4）安藤正夫, 目黒敬義, 甘　槽仁ほか：陥凹型早期十二指腸癌の1例．日消病会誌　**84**：1708, 1988
5）川本克久, 辰巳嘉英, 時田和彦ほか：陥凹型早期十二指腸癌の1例．Gastroenterol Endosc **30**：2787, 1988
6）小野純一, 野原隆彦, 樽見隆雄ほか：切除しえた早期十二指腸癌肝転移の1例．日消外会誌　**21**：131―134, 1988
7）柳衛宏宣, 今井　均, 谷　忠伸ほか：結腸癌術後15年目に発見された原発性早期十二指腸癌の1例．癌の臨　**36**：2063―2066, 1990
8）永井俊一, 中村秀幸, 佐藤満雄ほか：陥凹型早期十二指腸癌の1例．Gastroenterol Endosc **32**：917―921, 1990
9）萬　直哉, 成高義彦, 渡辺　修ほか：原発性早期十二指腸癌の一例．日臨外医会誌　**51**：2781, 1990
10）笹川哲哉, 植木淳一, 成澤林太郎ほか：十二指腸水平部の陥凹型早期癌の1例. Gastroenterol Endosc **32**：886―891, 1990
11）佐藤弘樹, 平野　裕, 四釜俊夫ほか：早期十二指腸癌の3例．日消外会誌　**23**：1499, 1990
12）多幾山渉, 船越真人, 高嶋成光ほか：十二指腸下行部に多発した陥凹型m癌の1例．胃と腸　**26**：1177―1180, 1991
13）斉藤徳彦, 篠原　聡, 半田　豊ほか：内視鏡的粘膜切除を行った陥凹型早期十二指腸癌の1例．Gastroenterol Endosc **35**：1608―1615, 1993
14）西森武雄, 坂崎庄平, 吉井友季子ほか：陥凹型早期十二指腸癌の1手術例．日消外会誌　**25**：1310―1314, 1992
15）小川健治, 勝部隆男, 萬　直哉ほか：陥凹型早期十二指腸癌の1例．日臨外医会誌　**55**：1211―1214, 1994
16）Sakane M, Kasiwagi R, Mitsutsuji M et al：A case of depressed type early duodenal carcinoma treated by endoscopic mucosal resection. Dig Endosc **8**：231―235, 1996
17）久居弘幸, 斉藤忠範, 松山友彦ほか：陥凹型早期十二指腸癌の1例．Gastroenterol Endosc **38**：892―897, 1996
18）照屋正則, 佐藤直夫, 荒木夕宇子ほか：早期十二指腸癌の3例．日消外会誌　**29**：1519, 1996
19）伊藤誠紀, 木藤克之, 南部卓三ほか：陥凹型早期十二指腸癌の1例．滋賀医　**19**：65―66, 1996
20）荻野晴彦, 藤原貴史, 坂下正典ほか：陥凹型早期十二指腸癌の1例．Gastroenterol Endosc **39**：1089―1093, 1997
21）秋野公造, 谷川　健, 高野　昇ほか：乳頭部対側十二指腸下行部のIIc様m癌の1例．Gastroenterol Endosc **38**：958, 1996
22）寺本賢一, 押切太郎, 宮本正樹ほか：原発性陥凹型早期十二指腸癌の1例．日臨外医会誌　**58**：2781, 1997
23）山本敏雄, 世古口務, 藤井幸治ほか：早期十二指腸癌の2切除例．Gastroenterol Endosc **39**：2104, 1997
24）藤澤貴史, 友藤喜信, 黒田信稔ほか：腺管絨毛腺腫を伴う早期十二指腸癌の1例―本邦報告例249例の臨床病理学的検討．Gastroenterol Endosc **37**：2768―2775, 1995

Depressed Type Early Duodenal Cancer：A Case Report

Yoshifumi Nakayama, Koji Kadowaki, Naoki Nagata,
*Yoshiaki Hirano and Hideaki Itoh
Department of Surgery 1, University of Occupational and Environmental Health
*Hirano Clinic

A 56-year-old man undergoing hemodialysis had been regularly examined with endoscopy in another hospital because of gastric adenoma after endoscopic polypectomy. Hypotonic duodenography and endoscopy detected a depressed type tumor with redness and marginal elevation, mesuring 6×4 mm in size, in the second portion of the duodenum. The histological examination of the biopsy specimens disclosed well-differentiated adenocarcinoma. Because of a failed endoscopic mucosal resection, a wedge resection of the duodenum was performed. The resected specimen proved to be a IIc+IIa type early duodenal cancer. Histological examination revealed a well differentiated adenocarcinoma restricted to the mucosal layer, and the resected margins were tumor-free. This case was the 25th case of depressed early duodenal cancer, and the first case in a hemodialysed patient.

Key words：depressed type of early duodenal cancer, hemodialysis, duodenal cancer

〔Jpn J Gastroenterol Surg 33：477—481, 2000〕

Reprint requests：Yoshifumi Nakayama Department of Surgery 1, University of Occupational and Environmental Health
1-1 Iseigaoka, Yahata-nishi-ku, Kita-kyushu, 807-8555 JAPAN