日消外会誌　33（4）：482～486，2000年

症例報告

Vater乳頭部癌と副乳頭カルチノイドが共存した1例

松山赤十字病院外科，同　病理部*

渡邊　常太　　西崎　　隆　　若杉　健三
高橋　郁雄　　小野原俊博　　石川　哲大
松坂　俊光　　久米　一弘　　山本　一郎*

我々はVater乳頭部癌と副乳頭カルチノイドが共存した症例を経験したので報告する．症例は66歳の女性．主訴は心窩部痛．上部消化管内視鏡検査にてVater乳頭部に露出腫瘤型の隆起性病変を認め乳頭部癌と診断され，幽門輪温存膵頭十二指腸切除術（以下，PpPD）を施行した．術後病理検査にてVater乳頭部に径12×10mmの腺癌と副乳頭に径4×4mmのカルチノイド腫瘍を認めた．リンパ節転移はみられなかった．このためVater乳頭部癌に対してPpPDを行い，術前診断されなかった副乳頭カルチノイドに関しても治癒切除を得た．退院後2年6か月再発の徴候はみられていない．我々の検索しえた範囲ではVater乳頭部癌と副乳頭カルチノイドが共存する症例はこれまでに報告なく，極めて貴重な症例と考えられたので報告する．

緒　言

十二指腸乳頭部に発生したカルチノイドは，国内外の文献上71例の報告がある[1]．またVater乳頭部に癌とカルチノイドが共存した症例は3例報告されているのみである[2)~4)]．Vater乳頭部癌と副乳頭部カルチノイドが共存した症例は我々が検索しえた範囲ではこれまで報告がなく，本症例は極めて貴重な症例と考えられたので，文献的考察を加え報告する．

症　例

患者：66歳，女性

主訴：心窩部痛

現病歴：平成8年6月初めより心窩部痛出現し，6月24日当院受診した．上部消化管内視鏡検査にて胃幽門前庭部にS_1 stageの胃潰瘍と十二指腸Vater乳頭の発赤・腫大を認め，精査加療目的にて6月29日当院入院となった．

既往歴：57歳：大動脈弁僧帽弁置換術（当院心臓血管外科），63歳～：糖尿病，64歳～：胃潰瘍にて当院胃腸科にて加療中であった．

家族歴：特記すべきことなし．

投薬歴：warfarin 3.5mg 1×M，omeprazole 20mg 1×M.

入院時現症：身長156cm，体重44kg，血圧138/80 mmHg，脈拍78回/分，整．眼球結膜に黄染なし，眼瞼結膜に貧血なし．胸骨上に手術瘢痕あり．肺音に異常を認めず．心音は弁置換のため，I・II音亢進，III音・IV音聴取されず，収縮期雑音あり（A弁M弁領域）．腹部に異常を認めず．表在リンパ節は触知しなかった．

入院時検査所見：末梢血に異常なし，弁置換術施行後のwarfarin投与によるPTの延長，TTの低下などの凝固系の変化が認められた．FBS 127mg/dlと軽度上昇しており，糖尿病のためと考えられた．DUPAN-I，SPAN-II，CA19-9などの腫瘍マーカーに異常値を認めなかった．血中セロトニンおよび尿中5-HISSは術前測定していなかった．

低緊張性十二指腸造影：十二指腸下行脚のpapilla Vaterは径約10mmと腫大しており，比較的滑らかに隆起した腫瘍を認めた．圧迫にて表面凹凸，周囲のひきつれ等の所見なく，周囲組織への浸潤は明らかでなかった．また造影上副乳頭は確認できなかった（**Fig. 1**）．

上部消化管内視鏡：外来検査にて指摘されたS_1 stageの胃潰瘍は軽快していた．Vater乳頭部に径約10 mmのやや不整，易出血性の隆起性病変を認め，露出腫瘤型の乳頭部癌と考えられた．膵管入口部は不明であった．生検にて高分化型腺癌と診断された．また内視鏡検査上副乳頭は確認できなかった（**Fig. 2**）．

点滴静注胆道造影（DIC）：肝内胆管，総胆管に拡張および狭窄を認めなかった．胆嚢，総胆管に陰影欠損

＜1999年12月22日受理＞別刷請求先：渡邊　常太
〒790-0826　松山市文京町1　松山赤十字病院外科

Fig. 1 Hypotonic duodenography showed a well-defined tumor 10×10mm in size in the second portion of the duodenum.

Fig. 2 Endoscopic fiberscopy showed the tumor with a hemorrhagic and irregular mucosal surface in the papilla of Vater. Biopsy specimen from this lesion revealed well differentiated adenocarcinoma.

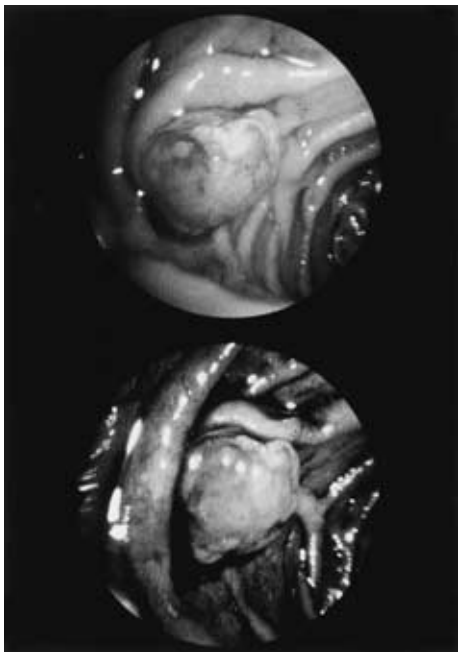

は認められなかった.

内視鏡的逆行性膵胆管造影（ERCP）：乳頭部よりカニュレーションできず，施行不可能であった．また副乳頭は同定できなかった. 術前に Magnetic Resonance Cholangio-Pancreatography は施行していなかった.

腹部エコー，腹部 CT：膵頭部より十二指腸にかけて明らかな腫瘤病変は指摘できなかった．肝内に腫瘤なく，リンパ節腫大は指摘できなかった.

血管造影：腹腔動脈および上腸間膜動脈よりの造影にて描出範囲内に明らかな tumor stain および vascular encasement は指摘できなかった.

以上より，術前診断は露出腫瘤型乳頭部癌であり，リンパ節転移および遠隔転移を認めなかった．術前の内視鏡および造影検査では副乳頭は確認されず，DIC，CT においても副乳頭の病変は認めなかった．8月19日乳頭部癌の診断のもと幽門輪温存膵頭十二指腸切除術（以下，PpPD）を施行した.

手術所見：開腹時所見にて腹水および腹膜播種を認めなかった．肝転移および周囲リンパ節の腫大も認めなかった．癌腫は十二指腸乳頭部に限局しており，膵および胆管への浸潤はきたしていなかった．このため PpPD を施行した. 再建は Child 変法にて行った. 規約上は露出腫瘤型，H_0，$Panc_0$，Du_0，P_0，N（－），M（－），St（－），T_1，Stage I，術式 c，D_2+α（＃13ab，17ab，$12b_2a_2p_2$，14abcd），EM_0，curA であった.

摘出標本：Vater 乳頭部に径12×10mm，中央部が浅く陥凹し結節状に隆起した腫瘤性病変を認めた（**Fig. 3**）. 性状はほぼ正常粘膜と同様のびらんなどの所見はみられなかった．またその近傍の口側に術前は確認されていなかった副乳頭と思われる径4×4mm の小結節を認めた（**Fig. 4**）.

病理所見：割面像では Vater 乳頭部に境界明瞭な白色充実性の腫瘤あり．病理組織診断は well differentiated adenocarcinoma，深達度 m，ly_0，v_0，intermediate type，INFα，t_1（du_0，$panc_0$），ow（－），aw（－）であった（**Fig. 5**）.

また, 副乳頭の摘出標本中に粘膜下層に主座をおく，小型の核を有する比較的異型が軽度な小型腫瘍細胞を認め，索状あるいはリボン状形態をとりながら増殖していた（**Fig. 6**）. Neuron specific enolase および chromogranin-A による免疫染色法にて腫瘍細胞は陽性で

Fig. 3　Resected specimen showed a tumor 12×10 mm in size in the papilla of Vater.

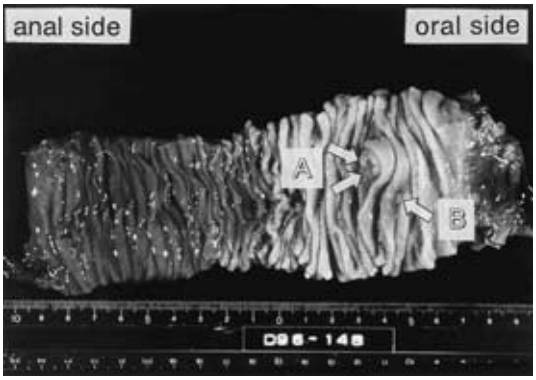

Fig. 4　Arrows（A）was indicated the major papilla of Vater. Arrow（B）point was the accesory papilla 4mm in diameter.

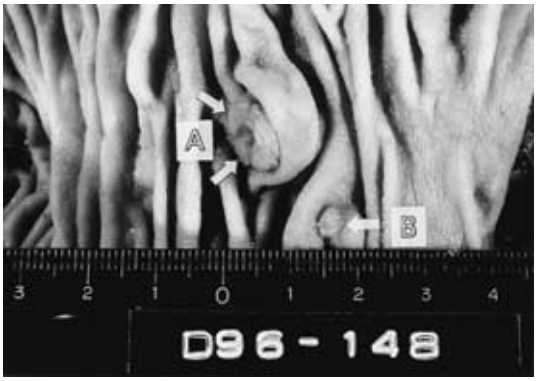

Fig. 5　Histology of the tumor in papilla Vater revealed a well differentiated adenocarcinoma.（H. E. ×100）

Fig. 6　Section showed a focus consisting of uniformaly small epithelial cells arranged in trabecular fashion in the accessory papilla.（H. E. ×100）

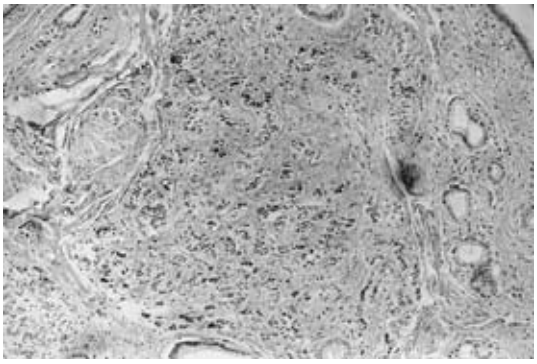

あった（**Fig. 7**）．腫瘍細胞の構築像および免疫染色の陽性所見より十二指腸副乳頭カルチノイドと診断された．最終診断は十二指腸 Vater 乳頭部癌と副乳頭カルチノイドであった．また病理所見上主膵管，副膵管の拡張は認めず，摘出したリンパ節にいずれも転移は認めなかった．

術後：Vater 乳頭部の癌に関してはリンパ節転移が陰性であったため，治癒切除が行われたものと考えられ，術後の追加療法は行わなかった．術後経過は良好で特に合併症なく，術後２年６か月間再発の兆候を認めていない．

考　　察

カルチノイド腫瘍に関しては1907年 Oberndorfer[5] が回腸の腫瘍を癌と区別し，Karzinoide Tumoren と命名して以来，多数の症例が報告されている．カルチノイドとは原始腸管系臓器に散在性に存在する脳腸ホルモン分泌細胞を母細胞とする腫瘍群である．消化管カルチノイドは全カルチノイドの67.9%を占め，直腸，胃，十二指腸の順に多い[6]．十二指腸の中では特に球部に多く，乳頭部カルチノイドの報告例はまれである．乳頭部カルチノイドは1920年 Bretano の報告[7]以来71件の報告がみられ[1]，そのうち本邦での症例は1969年橋本ら[8]が初めて報告して以来，1993年までに31例報告されている[9]．

また消化管カルチノイドは他の悪性腫瘍を合併する頻度が高く[10][11]，十二指腸カルチノイドにおいては悪性腫瘍の合併が24%にも及ぶとの報告がある[12]．また，Vater 乳頭部に癌とカルチノイドが共存した例が

Fig. 7 Tumor cells in the accessory papilla showed positive staining for neuron specific enolase（a）and chromogranin-A（b）within the cytoplasm of tumor cells.

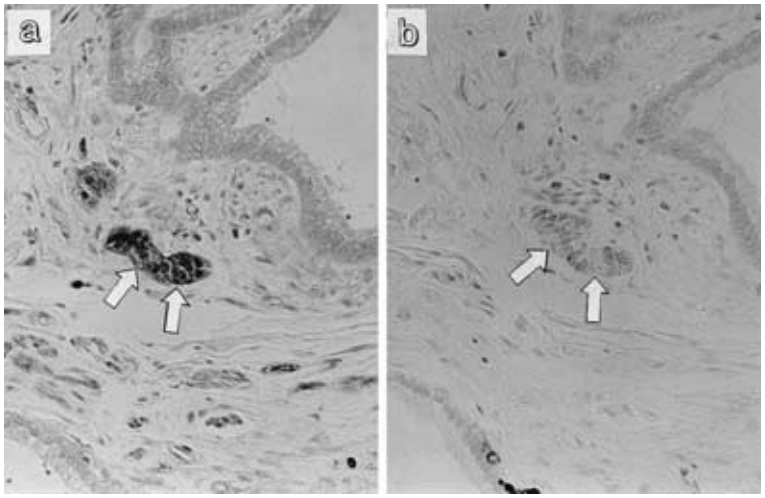

現在までに3例報告されている[2)~4)]．しかしVater乳頭部癌と副乳頭カルチノイドが共存した症例は我々が検索しえた範囲ではこれまでに報告がない．

治療に関しては，従来カルチノイドの生物学的態度は癌腫と比べ浸潤性・転移性に乏しいため，その治療方針も一般の癌腫に比べ縮小すべきとの考えがあった．しかし，腫瘍が一定の大きさを越えればしばしば肝臓やリンパ節へ転移し，転移率は一般の癌と大差ないといわれている[13)]．十二指腸カルチノイドの治療についてはリンパ節転移陽性例が比較的多いこと，有効な化学療法が無く，再発例の治療成績が不良なことを考慮すると，現状ではリンパ節郭清を含めた膵頭十二指腸切除術を第1選択とする報告もある[13)]．本症例ではVater乳頭部癌に対しPpPDを行い，リンパ節転移を認めず，術前診断されなかった副乳頭カルチノイドに関しても治癒切除を行うことができた．

なお，本論文の要旨は第50回日本消化器外科学会総会（1998年7月，横浜市）において発表した．

文　献

1）Efthimios H, Markus WB, Helmut F et al：Carcinoid of Ampulla of Vater. Cancer **73**：1580―1588, 1994
2）Jones MN, Griffith LM, West AB：Adenocarcinoid tumor of the periampullary legion. A novel duodenal neoplasm presenting as biliary tract obstruction. Hum Pathol **20**：198―200, 1989
3）山下孝俊, 北里精司, 高木敏彦ほか：Vater乳頭部にカルチノイドと癌が共存した1例．胃と腸 **16**：589―593, 1981
4）Misonou J, Kanda M, Kitagawa T et al：A case of coexisting malignant carcinoid tumor and adenocarcinoma in the papilla of Vater. Gastroenterologia Jpn **25**：630―635, 1990
5）Oberndorfer S：Karcinoide Tumoren der Dunndarms. Frankfurt Z Paht **1**：426―432, 1907
6）曽我　淳，鈴木　力：カルチノイドとカルチノイド症候群．日臨　**51**：207―221, 1993
7）Bretato A：Tumorverschluss des Choledochus in seinem retroduodenal Teil. Extirpation der Geschwulst Heilung. Zentralbl Chir **22**：547―550, 1920
8）橋本　勇, 小玉正智, 山藤琢爾ほか：十二指腸における carcinoid の1治験例．外科　**31**：1114―1118, 1969
9）山口幸二, 佐伯修二, 千々岩一男ほか：十二指腸乳頭部腫瘍と関連疾患．消内視鏡　**8**：745―749, 1996
10）John LR：Carcinoid of the Ampulla of Vater. Local resection or pancreaticoduodenectomy. Cancer **71**：686―690, 1993
11）長畑洋司, 安積靖友, 沼田典久：十二指腸カルチノイド．外科　**58**：1327―1330, 1996
12）棚橋美文, 宮本幸男, 泉　勝ほか：十二指腸カルチノイドに早期胃癌を合併した1治験例．癌の臨 **35**：316―322, 1989
13）平野　宏, 羽生富士夫, 中村光司ほか：大量の下血にて発症した十二指腸乳頭部カルチノイドの1例．胆と膵　**12**：715―721, 1991

A Case of Coexisiting Adenocarcinoma in the Papilla of Vater and Carcinoid Tumor in the Accessory Papilla

Johta Watanabe, Takashi Nishizaki, Kenzo Wakasugi, Ikuo Takahashi, Toshihiro Onohara, Tetsuo Ishikawa, Toshimitsu Matsuzaka, Kazuhiro Kume and Ichiro Yamamoto*
Department of surgery and pathology*, Matsuyama Red Cross Hospital, Ehime Japan

A 66-year-old woman complained of epigastralgia about one month prior to consulting our clinic. Endoscopic examination revealed a tumor about 10 mm in diameter in the ampulla of Vater. A biopsy specimen revealed adenocarcinoma, and pancreatoduodenectomy was performed. The resected specimen showed well differentiated adenocarcinoma of the papilla of Vater and another tumor 4 mm in diameter in the accessory papilla. In the immunohistochemical analyses, the cytoplasm of the cells in the tumor in the accessory papilla stained positive staining for neuron specific enolase（NSE）and chromogranin-A（CgA）. The diagnosis was carcinoid. At the 30-month follow-up examination the patient was doing well with no evidence of recurrence of either the carcinoma or the carcinoid. To the best of our knowledge, this is the first case in the literature of concomitant adenocarcinoma of the papilla of Vater and carcinoid tumor of the accessory duodenal papilla.

Key words：carcinoma of papilla of vater, carcinoid tumor, accessory papilla

〔Jpn J Gastroenterol Surg 33：482―486, 2000〕

Reprint requests：Jota Watanabe　Department of surgery, Matsuyama Red Cross Hospital
1 bunkyo-tyo Matsuyama-city, 790-0826 JAPAN