日消外会誌　33（4）：487～491，2000年

症例報告

成人肝未分化肉腫の１例

富山市立富山市民病院外科，同　病理科*

伊藤　博　泉　良平　廣澤　久史　角谷　直孝
福島　亘　村岡　恵一　寺田　逸郎　山崎　徹
広野　禎介　齋藤　勝彦*

患者は24歳の男性．主訴は右季肋部痛で，血液検査ではCEAとAFPが高値を示した．超音波では肝右葉前区域を占める腫瘍を認め，内部には嚢胞様病変を多数認めた．CTでは径15cmの腫瘍のほとんどが早期より造影されたが，一部に壊死を疑う造影不良な領域を認めた．血管造影では，腫瘍はhypervascularで動静脈瘻の形成を認め，CT門脈相では広範な陰影欠損領域内に取り込まれた門脈枝を認めた．肝血管肉腫を疑い肝右葉切除術を施行した．切除標本では充実性の腫瘍内に血液と粘液様物質の貯留した嚢胞があり変性壊死を伴っていた．組織学的には短紡錘形異型細胞が増殖し，拡張した胆管や門脈が介在し，特定の構造分化を示さないが一部に硝子滴が認められ肝未分化肉腫と診断された．免疫染色では神経や筋および血管系のマーカーは陰性でCD34のみが強陽性であった．本疾患はまれであり，CT門脈相やCD34免疫染色が新しい診断方法になりうると考えられたので報告する．

はじめに

肝未分化肉腫は主に小児に発生する悪性間葉系腫瘍で，StockerとIshak[1]により1978年に初めてその臨床的，病理学的特徴づけがなされたものであり，成人の肝臓に原発することはまれである．今回，我々は画像および免疫組織学的に興味ある成人例を経験したので，若干の文献的考察を加えて報告する．

症　例

患者：24歳，男性

主訴：右季肋部痛

家族歴：特記すべきことなし．

既往歴：14歳時，虫垂切除術

現病歴：平成10年11月頃より右季肋部痛を認めるため当院内科を受診し，肝血管肉腫の疑いにて手術目的に当科入院となった．

入院時現症：身長162cm，体重64kg．結膜に貧血，黄疸はなく肝も触知しなかった．

入院時検査成績：腫瘍マーカーはcarcinoembryonic antigen（以下，CEAと略記）が11.3ng/ml，alpha fetoprotein（以下，AFPと略記）が24.1ng/mlと高値を示したが，その他の血液生化学検査には異常所見を認めなかった．肝炎のウイルスも陰性であった．

＜1999年12月22日受理＞別刷請求先：伊藤　博
〒939-8511　富山市今泉北部町2―1　富山市立富山市民病院外科

腹部超音波検査：肝右葉前区域を占める腫瘍を認め，内部には嚢胞様病変を多数認めた．

腹部computed tomography（以下，CTと略記）検査：単純CTでは肝右葉前区域に径15cmの腫瘍を認め，dynamic CTではそのほとんどが早期より造影され，拡張した血管で構成される腫瘍と考えられた．また一部X線低吸収域を認め壊死や嚢胞性病変が疑われた（**Fig. 1**）．

血管造影検査：腫瘍はhypervascularで，毛細管相では腫瘍濃染像や血液のpooling像と早期よりの肝静脈の描出が認められ動静脈瘻の形成が考えられた（**Fig. 2**）．

血管造影下CT検査：総肝動脈造影下CT（以下，CT-Aと略記）では腫瘍はhypervascularで一部に造影不良な部分を認めた（**Fig. 3a**）．上腸間膜動脈造影下CTの門脈相（以下，CT-APと略記）では，広範な陰影欠損領域を認めたが，取り囲まれて存在する門脈枝を一部に認めた（**Fig. 3b**）．

以上の検査所見から肝血管肉腫を疑い，平成10年12月2日手術を施行した．

手術所見：右季肋下切開で開腹すると肝右葉前区域を中心に一部肝外性に発育する塊状型腫瘍を認めた．横隔膜に直接浸潤していたため，開胸し横隔膜合併切除を伴う肝右葉切除術を施行した．

摘出標本：肝右葉重量は1,068gで，腫瘍は15×7cm

Fig. 1　Computed tomography（CT）revealed a well-circumscribed predominantly low attenuation hepatic mass approximately 15 cm in diameter（arrows).
b：Contrast-enhanced CT revealed a large predominantly enhancing tumor occupying most of the right hepatic lobe with focal low attenuation areas

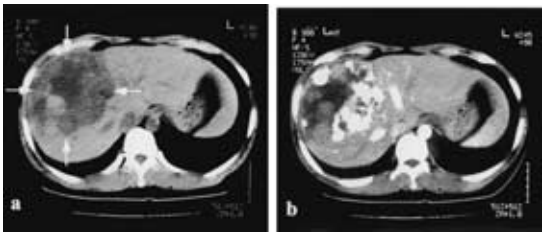

Fig. 2　a：Selective arteriography of the celiac axis demonstrated a large hypervascular tumor in the right hepatic lobe.
b：The delayed phase of the arteriogram demonstrated stain of the contrast drug in the right lobe of the liver and stain was pooling.

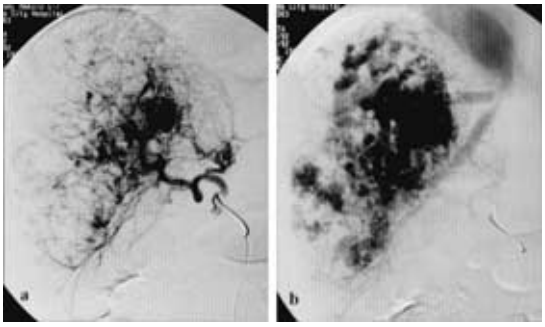

Fig. 3　a：CT during arteriography revealed extensive staining of a large hepatic tumor with focal low attenuation areas.
b：CT during arterial portography revealed a defect in portal flow from the superior mesenteric artery and some revealed entrapped branches of the portal vein in the area（arrow）

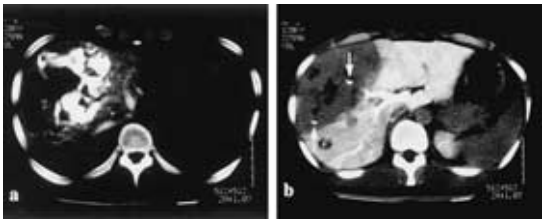

で周囲の肝実質との境界は概ね明瞭で被膜は見られず，充実性の腫瘍内に大小の嚢胞が認められ，一部に変性壊死を伴っていた．嚢胞には凝血塊とゼラチン様の粘液様物質が含まれていた（**Fig. 4**）．

病理組織学的所見：組織学的にはN/C比の高い短紡錘形異型細胞の増殖よりなり，胆管の増生と嚢胞状に拡張した胆管や血管の腫瘍内への取り込みが認められた（**Fig. 5**）．また特定の構造分化は示さないが，一部にPAS陽性の硝子滴を認めた．免疫組織学的には上皮系のマーカーは取り込まれた胆管や肝細胞のみ陽性で，Hepar1，AFPは陰性，神経や筋および血管系のマーカーも陰性でsarcoma全般を示すvimentinは所々陽性であり，唯一未熟幹細胞を示すCD34のみが強陽性であった（**Fig. 6**）．以上より肝未分化肉腫と診断された．

術後経過：術後経過は順調で早期の社会復帰を望まれたことから，化学療法や放射線療法は行わず術後第62病日に退院となった．術後9か月目の現在，再発の徴候なく経過中である．腫瘍マーカーは術後速やかに正常値に復し，現在も正常範囲内で推移している．

考　察

原発性肝悪性腫瘍には，肝細胞由来の肝細胞癌，胆管上皮細胞由来の胆管細胞癌，胎児性の迷芽より発生したと考えられる肝芽細胞腫の他に，中胚葉組織より発生する肝肉腫がある．肝未分化肉腫は多くは小児に発生する間葉系悪性腫瘍でStockerとIshak[1]が肝悪性間葉系腫瘍のうち分化を示さず分類不能であった31症例をundifferentiated embryonal sarcomaとして提唱し，それ以来独立した疾患として認められるようになった．我々の検索しえた限りでは成人の本邦報告例は自験例を含めて8例であった（**Table 1**）[2)~8)]．記載のあったもので検討すると年齢は21歳から73歳で平均45歳であり，性差はなく，症状は腹痛，腹部腫瘤，腹部膨満感などであった．血液検査では軽度の肝機能異常を認めるのみで特徴的所見は示さないことが多く，また腫瘍マーカーは陰性で特にAFPは陰性であることが多い．超音波検査では孤立性の充実性腫瘍で内部に多発する嚢胞性病変が特徴的所見である．CTでは腫瘍は低吸収域を示すことが多いが，これは腫瘍内壊死や嚢胞内に凝血塊または膠様物質を含むためと考えられる．本例ではdynamic CTで腫瘍のほとんどが造影されたが一部X線低吸収域を認め壊死や嚢胞が疑われた．病理学的にも拡張した血管と凝血塊や膠様物質を貯めた嚢胞の他に壊死が認められておりCTの所見

Fig. 4 Cut surface of the resected tumor showed a variegated, predominantly tan-yellowish, glistening appearance and exhibited cystic areas of variable size that contained hemorrhagic fluid, clotted blood and gelatinous material with focal necrosis.

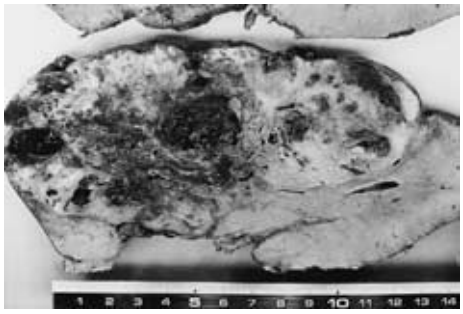

Fig. 5 The major component of the tumor was sarcoma and these cells were stellate or spindle shaped and had ill-defined outline. Entrapped bileduct-like dilated epithelium-lined structures of varying size were surrounded by the tumor cells. (H. E. ×40)

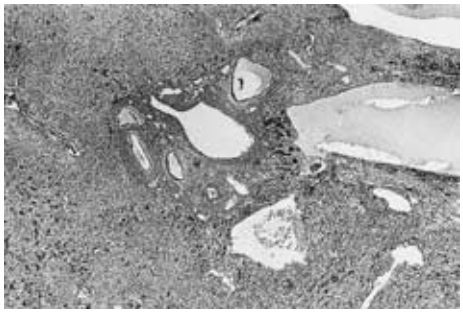

に一致している．また血管造影では嚢胞性成分に相当する血管の乏しい領域と充実性成分に相当する血管の豊富な領域が認められ，その形態は多様であるが，血管造影が施行された本邦成人例7例では全例腫瘍はhypovascularであり腫瘍による肝動脈の圧排伸展所見が主体であった．しかし，本例では腫瘍はhypervascularで，毛細管相では腫瘍濃染像や血液のpooling像が認められた．本例のようにhypervascularな腫瘍は小児も含めても報告例はまれであり，そのため術前の画像診断からは肝血管肉腫と診断した．未分化肉腫に対する各種の画像診断が報告されている[9]が，血管造影下CTの特徴的所見は現在までに報告がなく，本例ではCT-APで広範な陰影欠損領域内に取り込まれる門脈枝を認めた．肝未分化肉腫では後述するように腫

Fig. 6 Tumor cells revealed strongly positive immunoreactivity for CD34 of the marker for immature stem cell. (H. E. ×100)

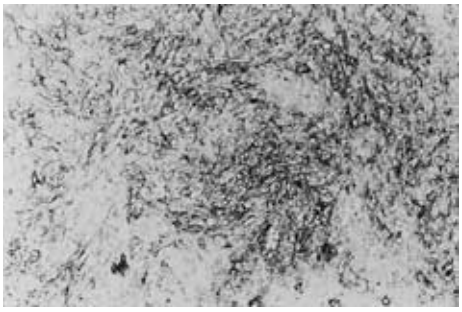

瘍が正常肝組織を巻き込んで増大すると考えられ，本例でも嚢胞状に拡張した胆管や門脈が腫瘍内に認められている．CT-APは肝内の門脈血流障害部位の描出に極めて鋭敏で，肝腫瘍の存在診断としては最も優れた検査方法の一つである[10]．CT-APで，門脈血流の欠損部位に通常なら認められない腫瘍内の取り込まれた門脈枝を認めたことは，腫瘍の質的診断にも有用であり，今後肝未分化肉腫の補助診断の一つになりえると考えられた．

肝未分化肉腫の病理組織学的特徴としては，Stockerら[1]によると分化した間葉系成分を認めず，未熟な小型星状または紡錘形細胞が渦巻き状あるいは柵状の配列をなし，多核巨細胞が混在し，PAS陽性顆粒を胞体内に有し，腫瘍辺縁に胆管様構造が存在することとされている．本例でもStockerらの特徴的な組織学的所見を有していた．腫瘍発生についてStanleyら[11]は，胆管様構造物について，腫瘍増大時に周囲正常肝組織を巻き込んだため正常組織の遺残であるとし，これをentrapment theoryと述べている．Gregoryら[12]は組織形態および細胞遺伝学的に間葉性過誤腫との類似性を指摘している．またHorowitzら[13]が肝未分化肉腫と横紋筋肉腫の合併例を報告し，Walkerら[14]は，腫瘍のほとんどが胆管様上皮で構成された嚢胞であった例を報告し，肝芽細胞のなかに存在する多潜能的な原始細胞(common primitive cell)の腫瘍化の可能性を示唆しており現在ではこの説を支持するものが多い．本腫瘍と鑑別すべき疾患としては，未熟型の肝芽腫，胆管に発生した胎児性横紋筋肉腫，悪性間葉腫などが挙げられる．未熟型の肝芽腫は3歳以下に好発し血中のAFP陽性例が多く，組織学的には不完全な胆管や上皮細胞がみられるが核分裂像がみられないことが多いことか

Table 1　Reported cases of undifferentiated sarcoma of the liver in adults.

No	Age	Sex	Chief complaint	Location of tumor	Treatment	Prognosis (month)	Author (year)
1	65	F	thoracoabdominal discomfort breathlessness on effort	right lobe	tumor resection, systemic chemotherapy (CPA)	21 alive	Endoh[2] (1983)
2	73	M	abdominal distension	right lobe with extension into left	hepatic arterial infusion chemotherapy (MMC, 5-FU, ADM)	8 dead	Tsuru[3] (1985)
3	30	F	right upperquadrant pain fever	right lobe	hepatic arterial infusion chemotherapy (MMC, 5-FU, ADM, CPA)	2 dead	Kodama[4] (1986)
4	44	F	epigastralgia	left lobe	systemic chemotherapy (ADM, CDDP)	1 dead	Murase[5] (1989)
5	21	F	upper abdominal pain abdominal fullness epigastric mass	left lobe	left lateral segmental hepatectomy, systemic chemotherapy (DTIC, VDS, ADM, CDDP)	13 alive	Kanamaru[6] (1991)
6	28	M	right upperquadrant pain fever	no mention	tumor resection	6 dead	Okuyama[7] (1992)
7	73	M	abdominal discomfort abdominal pain	right lobe	tumor resection, arterial chemotherapy (CDDP)	9 alive	Ogasawara[8] (1996)
8	24	M	right upperquadrant pain	right lobe	right hemihepatectomy	9 alive	Our case (1999)

CPA:cyclophosphamide MMC:mitomycin-C 5-FU:fluorouracil ADM:doxorubicin hydrochloride CDDP:cisplatin
DTIC:dacarbazine VDS:vindesine sulfate

ら鑑別可能であり[15]，胎児性横紋筋肉腫は通常5歳以下に多く黄疸や発熱などの症状を呈し，腫瘍は胆管内腔へブドウの房状に浸潤し，組織学的にはrhabdomyoblastが認められPAS陽性顆粒は存在しない[1)16)]．悪性間葉腫とは分化のよい間葉成分の有無で鑑別できる．免疫組織学的検討が報告されてはいるが[17]，診断の決め手となるものはない．本例では上皮，神経，筋および血管のマーカーは腫瘍細胞は全て陰性でCD34のみが強陽性であった．CD34は骨髄幹細胞や血管内皮細胞，幼弱な胎生期の間葉系細胞に発現し，最近では消化管間質腫瘍の診断に有用とされている[18]．CD34陽性例の報告は欧米にも現在までになく，未分化な幹細胞由来を示唆する意味で，CD34が肝未分化肉腫の新しいマーカーとなる可能性が示唆された．

治療方法は外科的切除が第1選択と考えられる．化学療法および放射線療法により，腫瘍の縮小や長期生存がみられたという報告も散見され[19)20)]，本症例でも再発を防止する目的で術後の補助化学療法や放射線療法が必要と考えられる．Stockerらによる生命予後は1年未満とされているが，本邦成人報告例の1年生存率は50%であった．これは疾患自体がまれで確定診断に難渋することが多く非切除に終わることが多いことや，外科的切除が可能であった場合も局所再発や腹膜，肺への転移が多いためで，今後は早期診断と手術による完全切除に化学療法と放射線療法を組み合わせた集学的治療の検討が必要であると考えられた．

文　献

1）Stocker JT, Ishak KG：Undifferentiated（embryonal）sarcome of the liver：Report of 31 cases. Cancer **42**：336—348, 1978
2）遠藤秀彦，奈良坂重樹，関口淳一ほか：肝未分化（胎児性）肉腫の1例．日臨外医会誌　**44**：1314—1318, 1983
3）津留昭雄，矢野　真，松永　章ほか：原発性肝未分化肉腫の1例．日臨外医会誌　**47**：666—672, 1986
4）児玉一成，山下裕一，福永淳治ほか：肝未分化肉腫の1例．日臨外医会誌　**47**：1509—1513, 1986
5）村瀬邦彦，梅根良彦，村田育夫ほか：著明な白血球増多をともなった肝未分化肉腫の一例．長崎医会誌　**64**：46—50, 1989
6）Kanamaru R, Wakui A, Kambe M et al：Undifferentiated sarcoma of the liver in a 21-year-old woman：Case report. Jpn J Clin Oncol **21**：227—232, 1991
7）奥山隆三，豊國伸哉，岡田　茂ほか：肝未分化肉腫の1例．日臨細胞会誌　**31**：89—90, 1992
8）小笠原邦夫，西井　博，近藤肇彦ほか：成人肝未分化肉腫の1手術症例．臨外　**51**：237—240, 1996
9）Peter CB, James LB, Linda PB et al：Undifferentiated（embryonal）sarcoma of the liver：pathologic basis of imaging findings in 28 cases. Radiology **203**：779—783, 1997
10）Matsui O, Kadoya M, Suzuki M et al：Dynamic sequential computed tomography during arterial portography in the detection of hepatic neoplasms. Radiology **146**：721—727, 1983
11）Stanley RJ, Dehner LP, Hesker AE：Primary malignant tumors（mesenchymoma）of the liver in childhood. Cancer **52**：973—984, 1973
12）Gregory YL, Larry DG, William HD et al：Hepatic undifferentiated（embryonal）sarcoma aris-

ing in a mesenchymal hamartoma. Am J Surg Pathol **21**：1248—1254, 1997
13) Horowitz ME, Ectubanas E, Webber BL et al：Hepatic undifferentiated（embryonal）sarcoma and rhabdomyosarcoma in children：results of therapy. Cancer **59**：396—402, 1987
14) Walker NI, Horn MJ, Strong RW et al：Undifferentiated（embryonal）sarcoma of the liver：pathologic findings and long-term survival after complete surgical resection. Cancer **69**：52—59, 1992
15) 金城　満, 田中健蔵, 遠城寺宗知ほか：肝未分化肉腫．小児がん　**15**：56—60, 1980
16) 棟方博文, 羽田隆吉, 遠山　茂ほか：肝未分化肉腫の一例．日小児外会誌　**18**：1141—1146, 1982
17) Ernest EL, Betsy LS, Norio A et al：Undifferentiated（embryonal）sarcoma of the liver：Clinical and pathologic study of 16 cases with emphasis on immunohistochemical features. Am J Surg Pathol **15**：1—16, 1991
18) Miettinen M, Virolainen M, Rikala MS：Gastrointestinal stromal tumors-Value of CD34 antigen in their identification and separation from true leiomyomas and schwannomas. Am J Surg Pathol **19**：207—216, 1995
19) Harris MB, Shen S, Weiner MA et al：Treatment of primary undifferentiated sarcoma of the liver with surgery and chemotherapy. Cancer **54**：2859—2862, 1984
20) Ware R, Friedman HS, Filston HC et al：Childhood hepatic mesenchymoma：Successful treatment with surgery and multiple agent chemotherapy. Med Ped Oncol **16**：61—65, 1988

Undifferentiated Sarcoma of the Liver in an Adult：A Case Report

Hiroshi Itoh, Ryouhei Izumi, Hisashi Hirosawa, Naotaka Kadoya,
Wataru Fukushima, Keiichi Muraoka, Itsurou Terada,
Tohru Yamazaki, Teisuke Hirono
and Katsuhiko Saitoh*

Department of Surgery and Pathology*, Toyama City Hospital

A 24-year-old man who complained of right upperquadrant pain was admitted to our hospital. Biochemical studies showed elevations of carcinoembryonic antigen and alpha fetoprotein. Abdominal ultrasonography showed a well defined mass in the right lobe of the liver with multicystic areas. Contrast-enhanced computed tomography（CT）revealed a well-circumscribed enhancing tumor approximately 15 cm in diameter with focal low attenuation areas. Selective arteriography of the celiac axis demonstrated a hypervascular tumor in the right lobe of the liver and an arteriovenous shunt. CT during arterial portography（CT-AP）revealed a defect in portal flow from the superior mesenteric artery and some revealed entrapped branches of the portal vein in the area. With a preoperative diagnosis of hemangiosarcoma of the liver, right hemihepatectomy with resection of adherent diaphragm was performed. Macroscopic examination of the resected specimen showed a solid tumor with sharp demarcation between the tumor margin and adjacent normal liver. The cut surface of the resected tumor was variegated, predominantly tan-yellowish, and exhibited cystic areas of variable size that contained hemorrhagic fluid and gelatinous material with focal necrosis. Histologically, the major component of the tumor was sarcoma, dilated epithelium-lined structures were present, there were no differentiated components, and the tumor contained cells with intracytoplasmic hyaline globules that were periodic acid-Schiff positive, findings which were consistent with undifferentiated sarcoma of the liver. Immunohistochemically, strong CD34 immunoreactivity was observed in the cytoplasm of the tumor cells, but no markers of histiocytes, neurons, muscle-specific actin, or vessels were detected. CT-AP and immunohistochemical studies may be new diagnostic methods for this rare tumor.

Key words：undifferentiated sarcoma of the liver, CT during arterial portography, CD34

〔Jpn J Gastroenterol Surg 33：487—491, 2000〕

Reprint requests：Hiroshi Itoh　Department of Surgery, Toyama City Hospital
2-1 Imaizumihokubu, Toyama, 939-8511 JAPAN