日消外会誌　33（4）：492～496，2000年

**症例報告**

# 肝細胞癌切除後両側多発肺転移に対し全身化学療法が著効し肺切除した１例

東邦大学第１外科

中崎　晴弘　渡辺　正志　長谷部行健　戸倉　夏木
大城　　充　瀧田　　渉　三木　敏嗣　瀬尾　　章
栗原　聰元　小林　一雄

症例は61歳の男性．慢性肝炎で近医通院中，採血で慢性骨髄性白血病が疑われ，精査目的で当院入院となった．入院時の超音波，CT 検査で肝 S3から S4にかけて40×35mm 大および S8に8mm 大の腫瘤を認め，血清 AFP は1,757ng/ml と高値を示し肝細胞癌の診断で平成６年10月肝左葉切除および S8の腫瘍にエタノール局注を施行した．平成８年４月胸部 X 線，CT で両肺に多発性の転移巣を認め，静脈リザーバーから化学療法を施行した．CDDP 20mg を１時間かけ，5-FU 2,000mg を７日間持続投与し，１週間休薬し繰り返した．14クール施行したところで左肺の1.5cm 大の１個を残し他の腫瘍陰影は消失した．さらに25クール施行したが縮小傾向を認めず，平成10年６月左肺部分切除術を施行した．術後再発の兆候なく外来通院中である．

今回，われわれは肝細胞癌切除後両側多発肺転移に対して全身化学療法施行後，肺切除しえた１例を経験したので報告した．

## はじめに

肝細胞癌術後の再発は残肝に多く，再切除，TAE，PEIT などの治療法が施行されているが，肺転移に対しての治療は困難なことが多い．今回，われわれは肝細胞癌切除後両側多発肺転移に対して全身化学療法施行後，肺切除しえた１例を経験したので報告する．

## 症　例

患者：61歳，男性

既往歴：高血圧，C 型慢性肝炎

家族歴：特記すべきことなし．

臨床経過：平成６年６月，高血圧，慢性肝炎にて通院していた近医での採血で慢性骨髄性白血病が疑われ当院内科に紹介入院となった．入院後の超音波検査で肝 S3から S4にかけて40×35mm 大および S8に8mm 大の腫瘤を認めた（**Fig. 1**）．血清 AFP は1,757ng/ml と高値を示し（**Fig. 2**），C 型慢性肝炎に合併した HCC の診断で平成６年10月５日に肝左葉切除術および S8の HCC に対しエタノール局注療法を施行した（病理診断：hepatocellular carcinoma，nodular type，fc-inf＋，sf＋，im1，vp1，vv1，b0，tw－，EdIII，z2）．切除標本および病理組織像を **Fig. 3-a，b** に示す．慢性骨髄性白血病は症状もなく，病期は０期ということで経過観察となった．

**Fig. 1**　Ultrasonography shows a hyperechoic mass of 4cm in diameter with halo and lateral shadow.

＜1999年12月22日受理＞別刷請求先：中崎　晴弘
〒143-8541　東京都大田区大森西6―11―1　東邦大学大森病院第１外科

**Fig. 2**　Clinical course of the case.

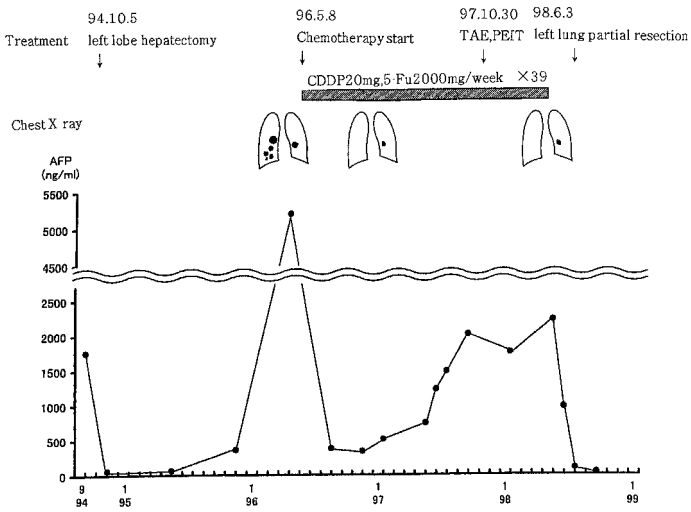


**Fig. 3**　(a) The gross specimen of liver measured 40×35×35 mm with capsule. (b) Microscopic findings of the specimen shows moderately differentiated and trabecular typed hepatocellular carcinoma with infiltration in central vein. (H. E. ×200)

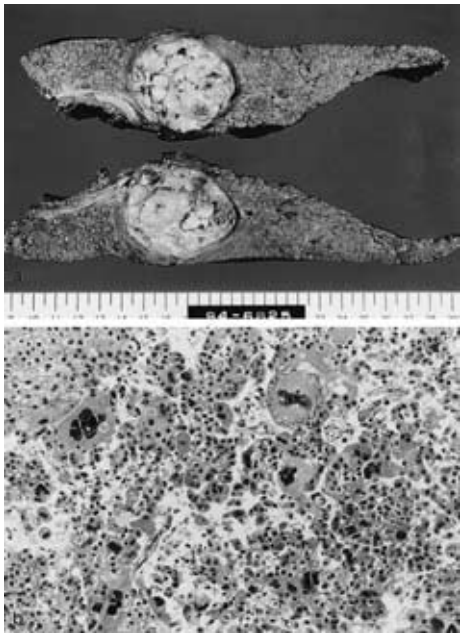

平成８年４月血清 AFP が5,205ng/ml と上昇したため(**Fig. 2**)，超音波，CT 検査を施行したが肝臓に腫瘍を認めなかった．胸部 X 線（**Fig. 4**），CT（**Fig. 5**）で

**Fig. 4**　Chest X ray before chemotherapy shows multiple metastases in bilateral lung.

両肺に多発性のコイン状陰影を認め（右葉に８か所，左葉に１か所），HCC の肺転移と診断した．切除の適応はないと判断し，右鎖骨下静脈からカテーテルを留置後，リザーバーに接続し全身化学療法を開始した．**Fig. 2**に AFP の推移および抗癌剤の投与スケジュールを記載した．平成８年11月までに抗癌剤治療を14クールを施行したところ，AFP は340ng/ml まで低下したが正常値には至らなかった．胸部 X 線，CT（**Fig. 6**）で右肺の陰影はほぼ消失したが，左肺の1.5cm 大の腫瘤が１個残存していたためさらに継続した．

**Fig. 5**　Chest Computed tomography（CT）before chemotherapy shows multiple coin lesions in right lung, solitary coin lesion in left lung.

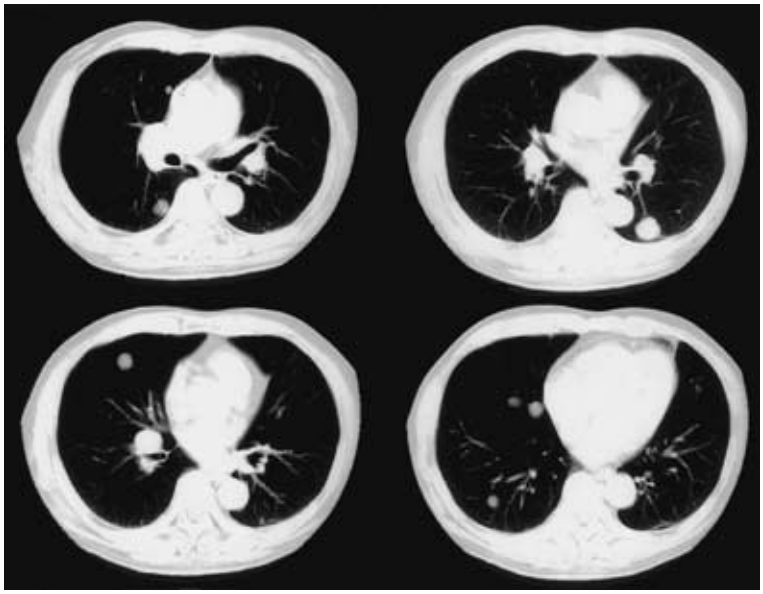

**Fig. 6**　Chest CT after chemotherapy shows only one coin lesion in left lung.

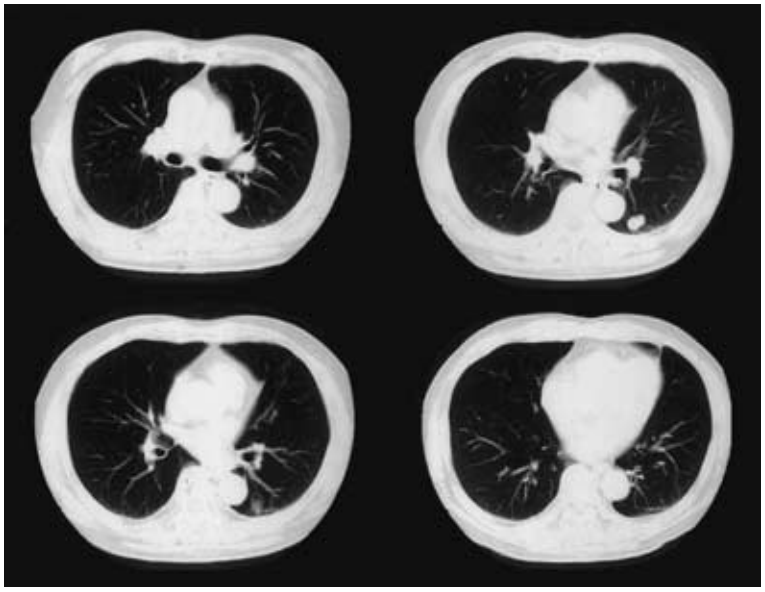

平成９年に入り血清 AFP は漸増し，7月には1,489ng/ml まで上昇した．CT では肝 S7に10mm 大の腫瘤が出現し残肝再発と診断し，10月に塞栓療法（TAE）およびエタノール注入療法（PEIT）を施行した．

平成10年３月の腹部 CT（**Fig. 7**）で S7の HCC に viability を認めず治療効果は良好であった．また，胸部 CT では左肺の腫瘤に変化は見られず，血清 AFP も正常値にならないため抗癌剤治療の限界と考え，6月３日

**Fig. 7** Abdominal CT in march 1998 shows high density area of 1.5cm in diameter with lipiodol and without vascularity in liver (S7).

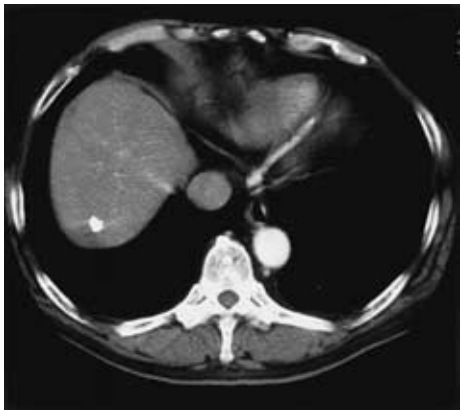

**Fig. 8** (a) The gross specimen of lung measured 20×18mm without capsule. (b) Microscopic findings of the specimen shows moderately differentiated and thick trabecular typed hepatocellular carcinoma. (H. E. ×200)

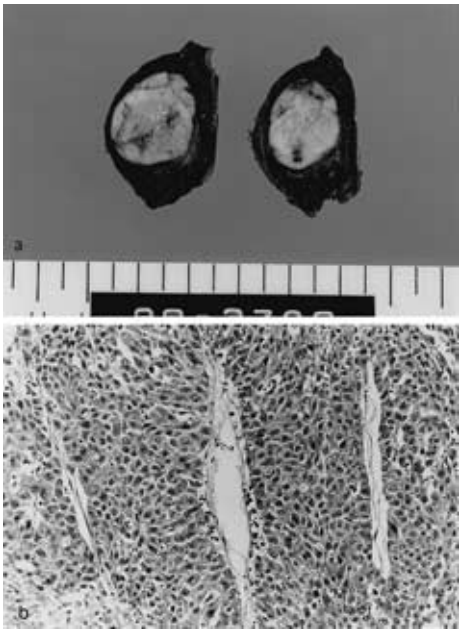


左肺部分切除術を施行した(病理診断：metastatic hepatocellular carcinoma，20×18mm)．切除標本および病理組織像を **Fig. 8-a，b** に示す．平成11年10月現在再発の兆候なく健在である．全身化学療法のレジメン：1クールはCDDP 20mgを1時間かけて投与，5-FU 2,000mgを7日間持続投与し，1週間休薬した．平成8年5月から平成10年4月までに，合計39クール施行した．また，平成9年に入りAFPが漸増したため，3月よりCDDP 20mgにロイコボリン30mgを追加投与した．総投与量はCDDPが780mg，5-FUが78g，ロイコボリン570mgであった．

## 考　察

肝細胞癌の再発は残肝に多いが，遠隔転移も少なからずあり，日本肝癌研究会の追跡調査[1]における剖検例の検討では，遠隔転移のなかで肺転移が45.6%と最も多く，腹腔内臓器21.3%，腹膜17.8%，骨14.5%と続く．しかし，肝外転移に対する治療法は確立されたものがなく，予後は非常に不良である．Okusakaら[2]の報告では平均生存4.6か月，1年生存率20%と報告している．

自験例は肝切除後1年6か月目にして多発性の肺転移を認めたため，静脈リザーバーから全身化学療法を施行し，かなりの治療効果を認めたが，1か所が消失しなかったため肺切除を施行した症例である．肝細胞癌の肺転移に対する化学療法の有効例の報告は多くはないが，気管支動脈からCDDP，MMCを投与し消失したという報告[3]や，UFT経口投与で肺転移巣が消失したという報告[4)5)]，Epirubicinの少量頻回全身投与で消失したという報告[6]などが散見される．近年，5-FUの効果を高めるためにCDDPの併用によるbiochemical modulationが注目されている[7]．肝細胞癌の切除不能症例にMitoxanantrone，5-FU，CDDP併用による動注療法で効果を上げたという報告[8]も有り，今回施行したレジメンは5-FUを中心にmodulatorとしてCDDPを使用した．肝細胞癌の肺転移は多発性のことが多く[9]，切除の適応はないことが多い．しかし，Lamら[10]は単発性の肺転移9例に肺切除を施行し平均生存期間42か月と，単発であればその他の病変がコントロールされているという条件で，肺切除することにより予後は良いと報告している．また，Sasakiら[11]は肺転移，副腎転移を切除して良好な結果を得た症例を報告している．今回の症例は当初多発性の肺転移であったため切除の適応ではなかったが，化学療法により単発となり切除しえた症例であった．しかし，肺転移を来たす肝細胞癌の多くは原発巣がコントロールされていないか，骨などへも転移をきたしていることが多く切除の適応にならない場合が多いことも事実である．

肝細胞癌の肺転移は，他病変がコントロールされて

いれば積極的に化学療法を施行し，単発であれば切除することで予後を期待できる症例もあると思われた．

## 文　献


1）山岡義生編：第13回全国原発性肝癌追跡調査報告．日本肝癌研究会事務局．1998
2）Okusaka T, Okada S, Ishii H et al：Prognosisof hepatocellular carcinoma patients with extrahepatic metastasis. Hepatogastroenterology **44**：251―257, 1997
3）駒田尚直, 山村　学, 川口雄才ほか：肝右葉後区域切除後肺転移を来たし，動注療法にて転移巣の消失をみた1例．癌と化療　**19**：1504―1507, 1992
4）柴田淳治，林田　卓，池辺弥夏ほか：UFTが著効し，肺転移と下大静脈内腫瘍塞栓の消失を認めた肝細胞癌の1例. 癌と化療　**21**：1669―1672, 1994
5）鶴町哲也，山本　宏，渡辺一男ほか：UFT経口投与が著効を示した多発性肺転移を伴う原発性肝細胞癌の1例．癌と化療　**23**：631―634, 1996
6）中尾篤典, 佐藤四三, 中島　晃ほか：肝癌術後の肺転移に対し，Epirubicinの少量頻回投与が有効であった2症例．癌と化療　**22**：1831―1834, 1995
7）Shirasaka T, Shimamoto Y, Ohshimo H et al：Metabolic basis of the synergistic antitumor activities of 5-fluorouracil and cisplatin in rodent tumor models in vivo. Cancer Chemother Pharmacol **32**：167―172, 1993
8）谷川久一：肝癌治療はどこまで進歩したか．鎌田武信編．FOCUS消化器1―肝．胆．膵疾患の薬物療法―．中山書店，東京，1994, p120―126
9）Tsai GL, Liu JD, Siauw CP et al：Thoracic roentgenologic manifestations in primary carcinoma of the liver. Chest **86**：430―434, 1984
10）Lam CM, Lo CM, Yuen WK et al：Prolonged survival in selected patients following surgical resection for pulmonary metastasis from hepatocellular carcinoma. Br J Surg **85**：1198―1200, 1998
11）Sasaki Y, Imaoka S, Shibata T et al：Successful surgical management of pulmonary and adrenal metastasis from hepatocellular cacinoma. Eur J Surg Oncol **17**：84―90, 1991


## A Case of Hepatocellular Carcinoma with Resection of Pulmonary Metastases after Systemic Chemotherapy


Haruhiro Nakazaki, Masashi Watanabe, Yukitake Hasebe, Natuki Tokura,
Mituru Ooshiro, Wataru Takita, Toshitugu Miki, Akira Seo,
Akiharu Kurihara and Kazuo Kobayashi
The First Dept. of Surgery Toho University, School of Medicine



A 61-year-old male was admitted for chronic myelocytic leukemia. Computed tomography showed a tumor 4 cm in diameter in the left lobe of the liver and a tumor 8 mm in diameter in the right lobe. The serum alfa-fetoprotein（AFP）level was 1,757 ng/ml. Left hepatic lobectomy and ethanol injection for a tumor in S8 were performed in October 1994. Multiple bilateral lung metastases were detected by chest X-P and CT scan in April 1996. Then CDDP, 20 mg（iv；for 1 hour），and 5-FU, 2,000 mg（iv；continous for 7 days）were then administered repeatedly. Six months after the administration, the AFP levels had decreased to 340 ng/ml from 5,205, and lung metastases had disappeared, except a tumor 1.5 cm in diameter in the left lung. As the tumor failed to resolvedid in spite of additional chemotherapic, wedge excision of the left lung was performed. He is alive without recurrence in lung and liver. We have reported a case of HCC in which resection of a pulmonary metastases was performed after systemic chemotherapy.



**Key words**：hepatocellular carcinoma, pulmonary metastases, systemic chemotherapy

**〔Jpn J Gastroenterol Surg 33：492―496, 2000〕**



**Reprint requests**：Haruhiro Nakazaki　The First Department of Surgery, Toho University School of Medicine
6-11-1 Omori-nishi, Ota-ku, Tokyo, 143-8541 JAPAN