日消外会誌　33（4）：497～501，2000年

症例報告

膵腺扁平上皮癌の5例

慶應義塾大学医学部外科学教室，同　病理診断部*

鈴木　慶一　　高橋　　伸　　相浦　浩一　　斉藤　淳一

早津　成夫　　星本　相淳　　北島　政樹　　向井万起男*

1982年1月から1998年6月までに切除した，5例の膵腺扁平上皮癌について所見，占居部位，病期，術式，術後経過などについて検討した．男女比は4：1で年齢は43歳から78歳まで，平均64歳であった．占居部位は4例が膵体部，1例が膵頭部であり，いずれもts3以上の大きさであった．画像所見ではhypervascularityを1例のみ認め，特異的所見とは考えられなかった．手術は膵体部癌に対しては膵体尾部切除術および膵全摘術，膵頭部癌に対しては膵頭十二指腸切除術を行った．症例はいずれもstage IV以上であった．4例は全て1年以内に死亡し，平均生存期間は137日であった．1例は15か月目に癌死した．

膵腺扁平上皮癌は比較的まれな膵原発の悪性腫瘍であり予後不良とされている．自験例もいずれも進行例で予後不良であり，特異的症状にも乏しいため成績向上を期待するためには，早期発見が肝要であると考えられた．

I．はじめに

膵腺扁平上皮癌は浸潤型膵管癌の中に分類され，欧米での報告では膵癌中0.4～4.4%[1)2)]，本邦では池井ら[3)]は1%の頻度と報告しており，比較的まれである．今回，我々は当教室において治療した5例について，臨床的に検討し，文献的考察を行ったので報告する．なお，病理学的記載は膵癌取扱い規約[4)]によった．

II．対象と方法

1982年1月から1998年6月までの間に手術にて組織型を確認した膵腺扁平上皮癌5例である．それぞれについて年齢・性別，症状，占居部位，画像所見，術式，術後経過，病理所見などについて検討した．

III．結　　果

1．年齢・性別・主訴・検査所見

年齢は43歳から78歳まで，平均は64歳であった．性別は男性が4人，女性1人であった．主訴は腹痛や背部痛などであり，特異的症状は乏しかった．腫瘍マーカーは，測定した症例は全例CEAが高値を示した．SCCは症例5のみ測定したが高値であった（**Table 1**）．

2．画像所見

腹部超音波検査（以下，US）上では，検査を施行した症例はいずれもhypo echoic massとして認められた．腹部computed tomography（以下，CT）においても全例low densityの腫瘤像として描出され，US，CTは通常の膵癌と同様の所見であった．腹部造影CT検査においては症例2，3および5で軽度のenhancementが認められた．

血管造影検査ではすべての症例でencasementを認めた．Tumor stainは症例5にのみ認められた（**Table 2**）．

3．占居部位・腫瘍径

占居部位は4例が膵体部，1例が膵頭部であった．腫瘍径は3.7×2.8cmから7.0×5.0cmまでであり，いずれもts3以上で平均は5.3×4.3cmであった．組織診断にて全例腺扁平上皮癌との診断を得ることができた（**Table 3**）．

4．治療・予後

治療は膵体部癌に対しては膵体尾部切除術および膵全摘出術，膵頭部癌に対しては膵頭十二指腸切除術を選択し，全例切除可能であった．症例5は平成11年2月1日現在生存中であるが，他4例はすべて1年以内に死亡した．平均生存期間は139日であった（**Table 4**）．

5．病理所見

症例はすべて進行例であり，いずれもstage IV以上であった．stage IVの要因として，膵前方被膜への浸潤（以下，s），膵後面に接する組織への浸潤（以下，rp），

＜1999年12月22日受理＞別刷請求先：鈴木　慶一
〒160-8582　東京都新宿区信濃町35　慶應義塾大学医学部一般・消化器外科

Table 1　Profile of five patients with adenosquamous cell carcinoma of the pancreas

Case	Age	Sex	Chief complaint	SCC(U/ml)	CEA(U/ml)	CA19-9(U/ml)
1	43	male	vomiting of blood	(−)	10.9	(−)
2	64	male	back pain	(−)	(−)	(−)
3	78	male	abdominal pain	(−)	13.3	40
4	75	female	jaundice	(−)	7.3	9,500
5	58	male	back pain	7.9	60.9	2
Mean	64					

Table 2　Findings of diagnotic imagings

Case	Abd, Echo	Enhanced CT	Angiography		ERCP
			Encasement	Hypervascularity	
1	unknown	soft tissue density mass of the pancreas body	SPA, CA(+)	(−)	obstruction of main pancreas duct
2	low echoic mass	low density mass of the pancreas body slightly enhanced	TPA, CA(+)	(−)	normal
3	low echoic mass	low density mass of the pancreas body enhanced	SPA(+)	(−)	not done
4	low echoic mass	low density mass of the pancreas head	SPV(+)	(−)	not done
5	low echoic mass	low density mass of the pancreas body slightly enhanced	SPA, SPV(+)	tumor stain(+)	normal

SMA：superial mesenteric artery,　CA：ceriac artery,　TPA：transverse pancreatic artery,
SPA：splenic artery, SPV：splenic vain

Table 3　Location, tumor size and pathological diagnosis

Case	Area	Tumor size	Histological diagnosis
1	Pbt	TS_3(7.0×5.0cm)	Adenosquamous cell carcinoma
2	Pb	TS_3(5.5×5.3cm)	Adenosquamous cell carcinoma
3	Pbt	TS_2(3.7×2.3cm)	Adenosquamous cell carcinoma
4	Ph	TS_3(5.0×4.1cm)	Adenosquamous cell carcinoma
5	Pb	TS_3(5.5×4.5cm)	Adenosquamous cell carcinoma
Mean		5.3×4.3cm	

Pbt：the body and tail of the pancreas
Pb：the body of the pancreas
ph：the head of the pancreas

門脈系静脈壁への浸潤（以下，pv），動脈壁への浸潤（以下，a）のいずれかが2，3と高く，このため膵周囲進展度（以下，t）が全例 t3であったことが考えらる．腹膜播種（以下，p），肝転移（以下，h）はいずれも認めなかった．なお，リンパ節転移（以下 n）は n（−）〜n2（＋）までと一定の傾向はなかった（**Table 5**）．

Ⅳ．症例呈示

症例 2 および症例 5 の腹部 CT 所見では比較的境界明瞭な low density の腫瘍を膵体部に認め，辺縁は軽度 enhance されている．腫瘍径は症例 2 では2.3×2.5 cm，症例 5 では3.5×3.5cm であった（**Fig. 1**）．

この 2 例の血管撮影所見を比較すると，症例 2 では脾動脈根部と，膵横動脈の末梢に encasement を認めた．しかし，明らかな tumor stain は認められなかった（**Fig. 2**）．

症例 5 においては脾動脈根部と総肝動脈 smooth encasement を認めた．さらに膵背動脈造影において，腫瘍と一致する部位に軽度の tumor stain を認めることができた（**Fig. 3**）．

症例 5 の病理組織学所見にて角化を伴った扁平上皮癌成分が見られ，敷石状胞巣の中に小腺管あるいは印環細胞癌を認め，粘液産生も認めることができ，腺癌細胞成分と診断した（**Fig. 4**）．これらの所見より膵腺扁平上皮癌と診断した．

Table 4 Treatment and porgnosis

Case	Area	Operation	Prognosis(Day)	Cause of death
1	Pbt	distal pancreatectomy	64	bleeding
2	Pb	total pancreatectomy	60	M.O.F
3	Pbt	distal pancreatectomy	86	liver metastasis
4	Ph	pancreatoduodenectomy	214	liver metastasis peritonitis carcimatosa
5	Pb	distal pancreatectomy	217	alive
Mean			139	

M.O.F：multiple organ faliure　Pbt：the body and tail of the pancreas
Pb：the body of the pancreas　ph：the head of the pancreas

Tabel 5 Pathological findings of the tumor

Case	ts	s	rp	ch	du	pv	a	pl	p	h	n	stage
1	3	3	3	2	0	3	3	(−)	0	0	2(+)	Ⅳb
2	3	3	3	0	0	0	3	(−)	0	0	1(+)	Ⅳa
3	2	3	2	0	0	3	0	(−)	0	0	(−)	Ⅳa
4	3	0	2	3	3	1	0	(+)	0	0	2(+)	Ⅳb
5	3	0	3	0	0	3	0	(+)	0	0	(−)	Ⅳa

ts：tumor size.　s：Tumor extends to stomach, colon, spleen, omentum and mesocolon.　rp：Tumor extends to retroperitoneal tissues including connective tissue and nerve plexus.
ch：Tumor extends to bile duct.　du：Tumor extends to duodenum.　pv：Tumor extends to adjacent large vessels including portal vein, superior mesenteric veins and splenic veins.　a：Tumor extends to adjacent large vessels including common hepatic artery, superior mesenteric artery, splenic artery, celiac artery and aorta.　pl：Tumor extends to extrapancreatic nerve pluxus.　p：peritoneal dissemination.　h：hepatic metastasis.　n：lymph node metastasis.

V. 考　察

膵癌全国登録調査報告[4]によると，1996年における全国の切除例と剖検例の計620例のうち，膵腺扁平上皮癌はわずか11例（1.8%）のみであり，まれな疾患といえる．

膵腺扁平上皮癌の疫学は通常の膵癌と同様である[5]．好発部位は比較的体尾部に多く，我々の症例でも5例中4例が体尾部に発生した．我々の経験した5例でも，臨床像・好発部位などはこれまでの本邦の報告例とほぼ同様の結果となった．

膵癌取扱い規約（第4版）[6]においては，“膵腺扁平上皮癌は腺癌成分と扁平上皮癌成分とが相接してあるいは混在してみられるもの”と定義しており，“通常の検索で扁平上皮癌成分のみしか認められない場合も便宜

Fig. 1 Abdominal CT scans of patient No. 2 and No. 5 show a mass of the pancreas body with slightly enhancement（←arrow）.

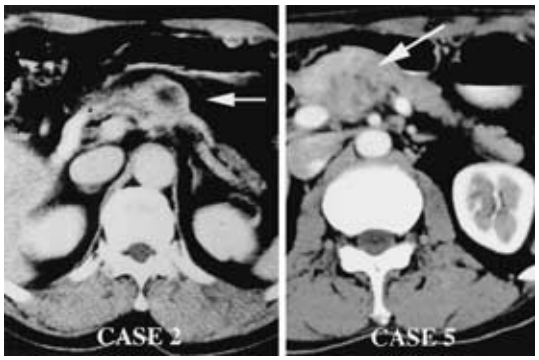

Fig. 2 Patient No. 2：Celiac angiogram demonstrates encasement of splenic artery. And selective dorsal pancreatic angiogram shows smooth encasement of transverse pancreatic artery（arrows）. There is no tumor stain.

Fig. 3　Patient No. 5：Celiac angiogram shows smooth encasement of the root of splenic artery. Selective dorsal pancreatic angiogram shows tumor stain（arrows）.

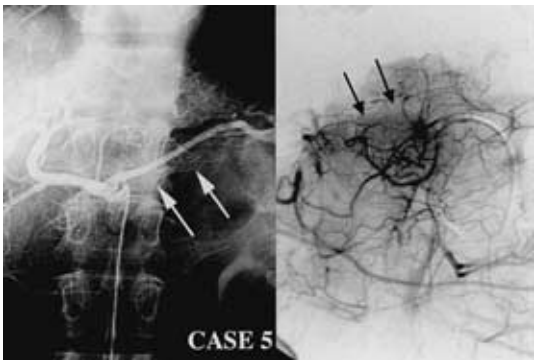

Fig. 4　Patient No. 5：Histology of tumor shows squamous cell carcinoma（A：×200）and adenocarcinoma（B：×400）.

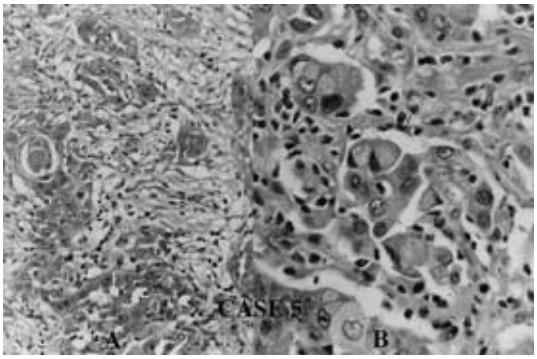

的に本型として扱う”こととしている．また加藤ら[7]は“扁平上皮癌成分が腫瘍全体の30%あれば診断する”としている．

我々の症例は5例とも扁平上皮癌成分と腺癌成分との割合はさまざまであったが両者は混在しており，扁平上皮癌成分のみの症例は認めなかった．

画像所見では北川ら[8]や広野ら[9]は腹部血管撮影にて約36%にhypervascular，tumor brushを認めることがあると報告している．CTおよびUS上にて，比較的境界明瞭な腫瘤像を示し，腫瘍内部に嚢胞性領域を形成する症例の報告もみられる[10]．我々の経験した症例ではCTにてenhanceされた症例は5例中3例認めたが，血管撮影にてtumor stainを認めた例は1例のみであり，必ずしもhypervascularityが本症に特徴であるとは言えないと思われた．

本邦での切除率は約70%で通常の腺癌より高率とされている[5]．切除率が高率であるのに対して予後は一般に不良で，池井らは平均生存期間は切除例で約6か月，非切除例で約1.5か月と報告している[3]．Charbitらは予後不良の原因として，扁平上皮癌成分の増殖速度・doubling timeが，腺癌成分に比べ，2倍近く早いと推測している[11]．

我々の症例では全例stage IV以上であるのにも関わらず，全例切除可能であった．これは腺扁平上皮癌は多くは膵体尾部に好発するため，血管浸潤は切除範囲にあることが多く，高切除率につながると思われた．

自検例が全例stage IV以上であった要因として，全てt3（s23，rp23，a23，pv23）であったことが挙げられる．一方，全例h0，p0であり，またリンパ節転移はn（－）～n2（＋）とさまざまであったことから，遠隔転移よりも局所の要因が進行度の決定に強く影響しているのではないかと考えられた．さらに全例がrp2以上であり，後方への浸潤傾向が強く膵外神経巣周囲への浸潤度の高さが予後を悪化させているのではないかと考えられた．

本症は画像検査にて特異的な所見に乏しく，術前診断に難渋するが，手術時には局所での進行例が多く予後も不良なため，早期の発見が肝要であると思われた．

なお，本件は第53回日本消化器外科学会総会（平成11年2月，京都市）にて報告した．

文　献

1）Baylor SM, Berg JW：Cross-classification and Survival Characteristics of 5, 000 cases of cancer of the pancreas. J Surg Oncol **5**：335―358, 1973
2）Cihak RW, Kawashima T, Steer A：Adenocarcinoma（adenosquamous carcinoma）of the pancreas. Cancer **29**：1133―1140, 1972
3）池井　聡, 片渕　茂, 別府　透ほか：膵腺扁平上皮癌の1例．膵臓　**8**：544―551, 1993
4）斉藤洋一：膵癌全国登録調査報告（1996年度症例の要約）．膵臓　**13**：63―69, 1998
5）世古口務：膵腺扁平上皮癌. 水本龍二, 川原田嘉文編．肝・胆・膵の外科―疾患編―．医学図書出版社，東京，1994, p208―209
6）日本膵臓学会編：膵癌取扱い規約. 第4版. 金原出版，東京，1993
7）加藤　洋, 柳澤昭夫：膵癌の臨床像. 癌の臨　**32**：494―495, 1986
8）北川　孝, 太田知明, 相馬光宏ほか：腺扁平上皮癌

6例の臨床的検討．膵臓 **5**：89―96, 1990
9）広野靖夫, 永川宅和, 太田哲夫ほか：膵腺扁平上皮癌の1例．腹部画像診断 **11**：606―610, 1991
10）冨山 剛, 上野則男, 福田正巳ほか：膵腺扁平上皮癌の2例．膵臓 **9**：234―239, 1994
11）Charbit A, Malaise EP, Tubiana M：Relation between the pathological and the growth rate of human tumors. Eur J Cancer **7**：307―317, 1971

Five Cases of Adenosquamous Cell Carcinoma of the Pacreas

Keiichi Suzuki, Shin Takahashi, Kouichi Aiura, Junichi Saitou, Shigeo Hayatsu,
Soujun Hoshimoto, Masaki Kitajima and Makio Mukai*
Department of Surgery and Division of Diagnostic Pathology*, School of Medicine, Keio University

Five cases of adenosquamous cell carcinoma of the pancreas were studied in our hospital between January 1982 and June 1998. The age range was from 43 to 78 years with a mean of 64 years. Four patients were male and one patient was female. The locations of the tumor were the pancreatic body-tail in 4 patients and the pancreatic head in one patient. Operations were carried out in all patients, and all cases were resectable. The tumor sizes were larger than ts_3（＞4.0 cm and ≦6.0 cm）in all patients. In only one patient, the angiogram defected the tumor by its stain of hypervascularity. All patients were in the progressive stage（more than stage IV), and all died within 1 year, except the latest case who died after 15 months. Adenosquamous cell carcinoma of the pancreas is difficult to diagnose, so identification at the early stage is most important because of poor prognosis.

Key words：adenosquamous cell carcinoma of the pancreas, carcinoma of the pancreas, hypervascularity

〔Jpn J Gastroenterol Surg 33：497―501, 2000〕

Reprint requests：Keiichi Suzuki Department of Surgery, School of Medicine, Keio University
35 Shinano-machi, Shinjuku-ku, Tokyo, 160-8582 JAPAN