日消外会誌　33（4）：502～506，2000年

症例報告

横行結腸原発 epithelioid leiomyosarcoma の１切除例

県立広島病院一般外科，同　病理*

大城　望史　板本　敏行　角舎　学行　札場　保宏
宮本　和明　石川　哲大　田中　一誠　山本　泰次
福原　敏行*　大城　久司

われわれは極めてまれな結腸原発の leiomyosarcoma の症例を経験し，若干の知見を得たので報告する．症例は59歳の男性．主訴は心窩部痛．精査にて横行結腸癌の胃壁浸潤と診断し，手術を施行した．術中所見では，横行結腸原発の8×6×7.5cm の腫瘍が胃体部大彎に浸潤しており，横行結腸周囲，大網に腫大したリンパ節を多数認めた．病理組織学的所見では，腫瘍細胞は好酸性で豊富な胞体を特徴とし，細胞異型が顕著であり，構造的には胞巣状の増殖形式を示していた．また，免疫染色では抗 smooth muscle actin 抗体に陽性であり，結腸 epithelioid leiomyosarcoma と診断した．本症は外科的切除が第１選択と考えられるが，結腸原発例は極めて予後不良である．

緒　言

結腸 epithelioid leiomyosarcoma はきわめてまれであり，本邦ではまだ報告がなく，海外でもわずかに４例[1)~3)]が報告されているのみである．われわれは，偶然胃アニサキス症で発見された，横行結腸原発の epithelioid leiomyosarcoma の１例を経験し，若干の知見を得たので，文献的考察を加えて報告する．

症　例

患者：59歳，男性

主訴：心窩部痛

家族歴：特記すべきことなし．

既往歴：43歳時より糖尿病．

現病歴：平成６年12月20日頃より心窩部痛が出現し，精査加療目的のため平成７年１月11日当院を受診し，入院した．

入院時現症：身長161cm，体重58kg．結膜に貧血，黄疸を認めず．腹部は平坦で軟らかく，腫瘤は触知しなかった．

入院時検査成績：白血球数10,600/mm^3，CRP が11.1mg/dl と著明な炎症反応を呈していた．空腹時血糖は320mg/dl と高値であったが，肝腎機能に異常なく，貧血はなし．腫瘍マーカーは，CEA が3.8ng/ml，CA19-9が5U/ml と正常範囲内であった．

上部消化管内視鏡検査：胃体部大彎にアニサキスの虫体を認め，周囲の皺壁の腫大がみられた．

上部消化管造影 X 線検査：胃体上部大彎側に約7cm にわたる圧排所見がみられた．

腹部 CT 検査：胃体部から前庭部にかけ胃壁が著明に肥厚しており，胃体部大彎に接して約8cm の内部に低密度域を伴う腫瘤を認めた（**Fig. 1**）．このため，当初はアニサキスによる腹腔内膿瘍と考えた．

下部消化管内視鏡検査：横行結腸に潰瘍を伴う全周性の腫瘤による狭窄を認めた．生検の結果は Group I であった（**Fig. 2a**）．

注腸造影 X 線検査：横行結腸脾湾曲部付近に約

Fig. 1　Abdominal CT scanning demonstrated a large mass with low density areas attaching to thicked great curvature wall of the stomach extending from body to antrum.

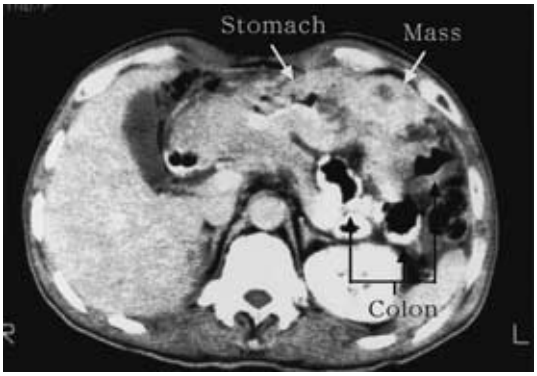

＜1999年12月22日受理＞別刷請求先：大城　望史
〒734-8551　広島市南区霞1―2―3　広島大学医学部第２外科

Fig. 2　a：Total colonoscopy showed a tumor with ulceration in the transverse colon.
b：Barium enema examination showed the stenosis in the transverse colon close to the splenic flexure.

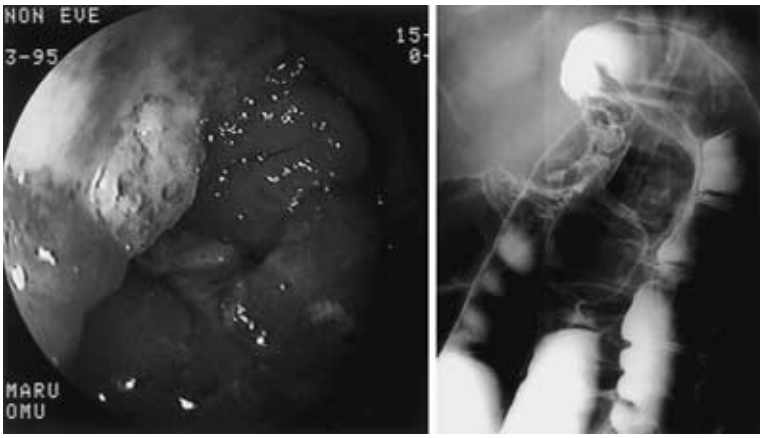

Fig. 3　Intraoperative findings showed the tumor of the transverse colon, which invated to the stomach and metastasized to the lymph nodes of the middle colic artery and in the great omentum.

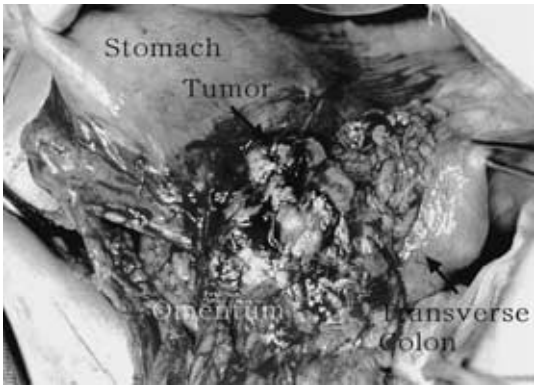

Fig. 4　Macroscopic findings showed a 8×7.5×6cm mass with a 3×1cm ulceration of the transverse colon.

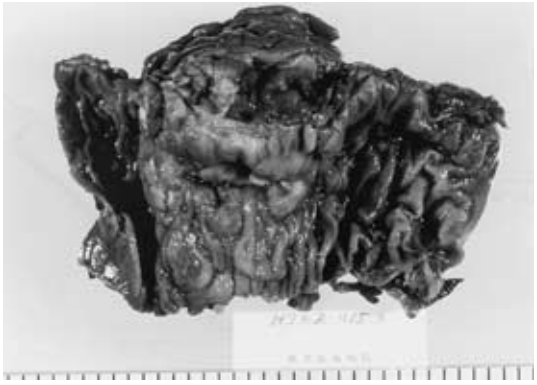

6cm にわたる強い狭窄像がみられた（**Fig. 2b**）.

以上より，横行結腸腫瘍（癌疑い）の胃壁への浸潤と診断し，２月15日に開腹した.

手術所見：腹腔内には約400ml の腹水を認めたが，細胞診は class I であった. 腹膜, 腸間膜に播種はなく，肝転移も認めなかった．腫瘍は横行結腸から腸間膜を経て胃体上部，左横隔膜に癒着しており，横行結腸間膜および大網リンパ節には転移を認めた（**Fig. 3**）．手術は横行結腸切除，大網を含む胃楔状切除を行い，腹腔内に CDDP 50mg を散布した.

切除標本肉眼所見：横行結腸粘膜下，特にその筋層を中心として8×7.5×6cm 大の腫瘍を認め，腫瘍は一部で胃壁や横隔膜に癒着していた．腫瘍割面は灰白色充実性, 線維性硬で, 横行結腸粘膜面には3×1cm 大の裂隙様潰瘍が認められた．しかし，同潰瘍縁は平滑，整で，下方からの圧迫による潰瘍化が示唆される所見であった（**Fig. 4**）.

病理組織学的所見：腫瘍細胞は好酸性で豊富な胞体を特徴とし，高度の細胞異型と多数の核分裂像を伴っていた（100倍視野10個以上）（**Fig. 5a**）．構造的には胞巣状の増殖形式を示すが, 細胞同士の接着性は希薄で, 鍍銀染色では胞巣内細線維の介在を認めた．また，横

行結腸粘膜と腫瘍織との移行は指摘されず，消化PAS，Mucicarmin 染色はともに陰性であった．

LSAB 法による免疫染色では，Cytokeratin AE1/AE3，Epithelial membrane antigen，Vimentin，Lysozyme，α1-antichymotripsin，S-100，Desmin，Factor VIII（いずれも Dako）などいずれも陰性で，smooth muscle actin（Dako）のみ部分的に陽性像を示した（**Fig. 5b**）．

以上の所見より，組織学的には epithelioid leiomyosarcoma と診断された．なお，合併切除した胃壁，横隔膜は炎症性の癒着のみであったが，郭清リンパ節には高頻度（#221：7/7，#222：2/2，#4d：9/12，#4sb：1/1）に転移を認めた．

術後経過：adjuvant chemotherapy として，adriamycin（doxorubicin）40mg，cyclophosphamide 500mg ×1回，dacarbazine 200mg×5回を 1 クールとする 3 剤併用療法（以下，ACD 療法）を計 4 クール行った．平成 8 年 2 月13日 CT 検査にて多発性肝転移，傍大動脈リンパ節転移，多発性骨転移を認めたため，ACD 療法を 2 クール追加した．しかし上縦隔，両側腋窩リンパ節にも転移を認めるようになり，全身状態が悪化し，平成 8 年 5 月17日死亡した．

Fig. 5　a：Microscopic findings showed that reticular network was formed by round or polygonal cells with eosinophilic spacious cytoplasm and highly pleomorphilic nuclei.（Hematoxylin and eosin staining ×100）
b：Immunohistologic staining revealed most of the cells were positively stained for smooth muscle actin.（×200）

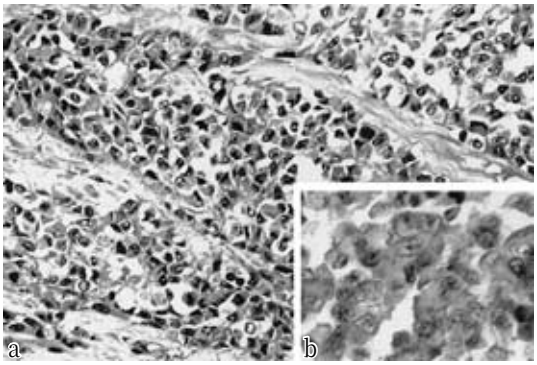

考　察

Epithelioid leiomyosarcoma（malignant leiomyoblastoma）は，1962年 Stout[4]により，平滑筋腫瘍のうち核周囲に透明帯をもつ円形あるいは多角形の細胞の増生を特徴とするものに対して命名された．その悪性度は平滑筋腫と平滑筋肉腫の中間に位置すると考えられていたが，Shiu ら[5]の検討では，平滑筋肉腫と比較して生存率に有意差は認められなかった．最近では消化管原発の間質性腫瘍を GIST と総称されている[6]が，この中で本腫瘍は smooth muscle type，epithelioid variant と表現されている．これによると，良悪性の鑑別は腫瘍径と mitoses の個数で判断され，腫瘍径が5cm 以下でかつ mitoses が高倍50視野中 5 個未満のものを良性，mitoses が高倍50視野中 5 個以上のものを悪性，その中間を境界型と規定されている．

本腫瘍は胃に発生することが多く，佐藤ら[7]が集計した本邦218例中胃原発のものが83.9%を占め，次いで小腸原発が10.7%であった．しかし本邦では，横行結腸間膜原発例[8]が 2 例報告されているだけで，1984年以降の医学中央雑誌を検索したところ結腸原発例の報告はなく，海外でもわずかに 4 例ときわめてまれであった．このうち Lavin ら[1]の報告では，2 例中 1 例が腫瘍死しているが，その詳細は記されていなかった．他の 2 例[2)3)]をわれわれの症例も含め掲示した（**Table 1**）．いずれも腫瘍径が5cm 以上で，mitoses が多く，手術時にはすで

Table 1　Three cases were reported as epithelioid leiomyosarcomas.

Author	Case	Chief complaints	Tumor size Tumor location	Mitoses	Tumor metastasis	Prognosis
Herrington et al[2]	72y male	abdominal mass	10×8×5cm Sigmoid	numerous	left lung left pleura pericardium	dead (6 weeks)
Khan et al[3]	52y male	shoulder 's pain	5cm Transverse	1～2/HPF	bone left axillar left lung	dead (9 months)
Present Case	59y male	epigastric pain	8×7.5 ×6cm Transverse	＞1/HPF	lymph nodes bone liver	dead (15 months)

に遠隔転移を認めていた．Lavin ら[1]は，本腫瘍は胃原発のものに比べ，胃外原発のものの方が悪性が多いと報告しており，この傾向は結腸原発のものにも該当することが示唆された．

本腫瘍は細胞形態学的特徴から，これまで HE 染色のみで組織学的診断がなされていた．しかし，最近では前述の GIST の概念から，上皮性・間葉性・筋原性・神経性などの間質性腫瘍の鑑別のために，免疫染色による診断も併用されている．谷脇ら[9]は，本腫瘍の組織学的診断に免疫染色にて平滑筋由来であることを確認する必要があると報告した．私信ではあるが，本症例では筋原性マーカーである smooth muscle actin が紡錘形細胞の部分に強く染まり，また，epithelioid の部分にも陽性ととるべき所見があることから，平滑筋由来が証明されたものと考えた．

本腫瘍の治療としては第1に根治的手術が望まれる．リンパ節転移も悪性例の1/3以上に認める[7]ことから，大腸癌に準じたリンパ節郭清が必要である[10]．しかし，手術時に遠隔転移をきたした症例が多く，化学療法の併用も考慮されるべきと考える．われわれの施設では，以前大網原発平滑筋肉腫に対して ACD 療法を行い，その有用性を報告した[11]．本症例では ACD 療法の有用性は証明できなかったが，今後の化学療法の成果に期待したい．

文　献

1）Lavin P, Hajdu SI, Foote FW：Gastric and extragastric leiomyoblastomas：clinicopathologic study of 44 cases. Cancer **29**：305―311, 1972

2）Herrington JL, Mody B, Lowery ER：Primary malignant leiomyoblastoma of the sigmoid colon. Mansberger AR, Yeager GH, Sawyers JL et al. The American Surgeon. J.B. Lippincott Company, Philadelphia, 1979, p755―757

3）Khan MY, Schweitzer EJ, Mahal PS：Epithelioid leiomyosarcoma（malignant leiomyoblastoma）of the colon. Dis Colon Rectum **26**：618―621, 1983

4）Stout AP：Bizarre smooth muscle tumors of the stomach. Cancer **15**：400―409, 1962

5）Shiu MH, Farr GH, Parachristou DN et al：Myosarcoma of the stomach：Natural history, prognostic factors and management. Cancer **49**：177―187, 1982

6）Rosai J：Ackerman 's surgical pathology. Edited by Mosby Year Book, Inc. A Times Mirrow Co, New York, 1996, p645―647

7）佐藤久芳, 野水　整, 二瓶光博ほか：消化管平滑筋芽細胞腫の2症例―本邦報告218例の検討―．日臨外医会誌　**48**：2036―2040, 1987

8）黒川敏昭, 瀬戸泰士, 花岡農夫ほか：横行結腸間膜に原発した平滑筋芽細胞腫の1例．日臨外医会誌　**58**：2175―2178, 1997

9）谷脇　聡, 片岡　誠, 田中宏記ほか：十二指腸原発平滑筋芽細胞腫の1例．日消外会誌　**30**：999―1003, 1997

10）三浦義夫, 加藤良隆, 清光六郎ほか：巨大横行結腸平滑筋肉腫の1例．日臨外医会誌　**52**：837―843, 1991

11）速水啓介, 大城久司, 山本泰次ほか：4度の再発を起こした大網原発平滑筋肉腫の1例：とくに術後化学療法について．消外　**12**：1503―1507, 1989

A Case of Epithelioid Leiomyosarcoma of Transverse Colon

Takafumi Oshiro, Toshiyuki Itamoto, Takayuki Kadoya, Yasuhiro Fudaba,
Kazuaki Miyamoto, Tetsuo Ishikawa, Issei Tanaka, Yasuji Yamamoto,
Toshiyuki Fukuhara* and Hisashi Oshiro
Department of General Surgery and Pathology*, Hiroshima Prefectural Hospital

We report here a rare case of epithelioid leiomyosarcoma found in the colon. A 59-year-old male was admitted to our department with a pain in the upper abdomen. Total colonoscopy showed a tumor with ulceration in the transverse colon, and CT scanning demonstrated a large mass with low density areas attaching to thicked great curvature wall of the stomach extending from the body to antrum. He underwent partial resection of the transverse colon and stomach to remove an 8.0×7.5×6.0 cm tumor of the transverse colon, which invaded to the stomach and metastasized to the lymph nodes of the middle colic artery and in the great omentum. Histopathological examination of the tumor showed that reticular network was formed by round or polygonal cells with eosinophilic spacious cytoplasm and highly pleomorphilic nuclei. Immunohistologic assessment revealed that most of the cells were positively stained for smooth muscle actin, and a diagnosis of epithelioid leiomyosarcoma was made. Surgical removal is selected as the primary treatment of this tumor, but poor prognosis has been reported on this disease, especially the tumor originated from the colon.

Key words：epithelioid leiomyosarcoma, smooth muscle tumor of the colon

〔Jpn J Gastroenterol Surg 33：502—506, 2000〕

Reprint requests：Takafumi Oshiro　The Second Department of Surgery, Hiroshima University School of Medicine
1-2-3 Kasumi, Minami-ku, Hiroshima, 734-8551 JAPAN