日消外会誌　33（5）：596～599，2000年

症例報告

鈍的外傷を契機に発症しバルーンブジー法で治療しえた食道狭窄の1例

北海道大学医学部第2外科学講座
山口　晃司　　奥芝　俊一　　佐藤　幸作　　伊藤　清高
大野　耕一　　森川　利昭　　近藤　　哲　　加藤　紘之

今回，我々は鈍的外傷を契機に発症した食道狭窄の1例を経験したので若干の検討を加え報告する．

症例は57歳の女性．木から落下し，翌日より出現した嚥下時胸部痛とつかえ感を主訴に近医受診した．食道内視鏡検査にて下部食道に約2cmの全周性の潰瘍と左右に深い粘膜裂傷を伴う狭窄を認めた．EUSで壁は全層にわたり肥厚し，壁構造は消失していた．狭窄部が瘢痕化した後，バルーンによる食道拡張を施行し，狭窄症状の改善を認めた．

本症例における食道狭窄の発生機序としては2つの機序が考えられる．第1に外傷による外力により全周性の壁構造の破綻を来したこと．第2に受傷時に急激な食道内圧の上昇を来たし，食道壁の左右の壁に縦走裂傷を来したことである．

本症例では二つの機序が加わった食道外傷であったが，保存的治療にて改善し，狭窄瘢痕部位はバルーンによる食道拡張術で軽快し12か月経過後も再狭窄は認められていない．

緒　言

外傷性食道損傷はまれな疾患であり，その多くは内部からの義歯や内視鏡による損傷であり，外からの鈍的外傷によるものは少ない[1]．さらに，食道破裂に至らずほぼ全層に近い損傷の保存的治療の報告例は特に珍しい．

今回，我々は外傷性食道損傷の1例を経験し，食道バルーン拡張術を行い良好な経過を得たので報告する．

症　例

患者：57歳，女性

主訴：嚥下時つかえ感，胸部痛

既往歴，家族歴：特記すべきことなし．

現病歴：庭の柿の実を採ろうと梯子に登って，誤って3mの高さから落下した．その際，左胸背部を塀の縁石の角に強打した．翌日より嚥下時のつかえ感と胸部痛が出現し，増悪したため受傷3日後に近医を受診した．食道内視鏡検査，食道造影X線検査にて下部食道に狭窄を認め受傷5日目に当科入院となった．

＜2000年2月23日受理＞別刷請求先：山口　晃司
〒060-8638　北海道札幌市北区北14条西5丁目　北海道大学医学部第2外科学講座

入院時現症：身長163cm，体重63kg，血圧120/78，脈拍62．左胸背部に打撲痕と思われる皮下血腫が約10cmにわたり体軸に垂直に認められたが，肋骨骨折はなかった．また心音，呼吸音に異常を認めなかった．

入院時検査，一般血液検査では炎症反応も含め異常を示さなかった．食道造影X線検査では下部食道に約2cmにわたる全周性の狭窄を認めた（**Fig. 1**）．

食道内視鏡検査では門歯列より32cmの部位に全周性の白苔を伴う易出血性潰瘍とびらんを認めた．また，左右の壁には線状の粘膜裂傷を認めた（**Fig. 2**）．

胸部CT検査では下部食道は全周性の壁の肥厚を認めた．左肺下葉に血腫を認め肺挫傷と診断したが，肋骨などの骨折は認めなかった．また，縦隔気腫や縦隔炎の所見はなかった（**Fig. 3**）．

Endoscopic ultrasonography（以下，EUS）所見では狭窄部は右側から全周にかけて壁が肥厚していた．壁構造は不明瞭であった（**Fig. 4**）．

経過：入院時は嚥下時に疼痛を伴っていたが全身状態は良好で発熱もないため，経口摂取を潰瘍食とし，抗潰瘍薬の投与による保存的加療を行った．しかし，徐々に嚥下時のつかえ感が増強していった．受傷後1か月後の食道内視鏡検査では下部食道の潰瘍病変部は

Fig. 1　Contrastradiogram of the esophagus after trauma showed the circular stenosis of the lower esophagus.

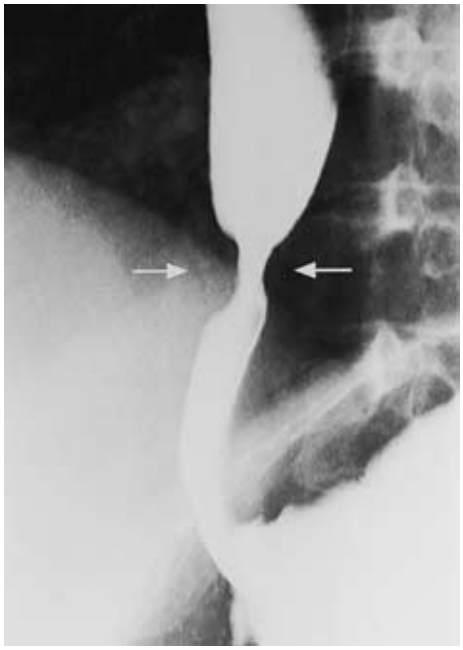

Fig. 2　Endoscopic examination after trauma demonstrated the stenosis of the lower esophagus with a circular ulcer of the entire circumference of the mucous membrane and deep, lacerated wounds of the bilateral walls.(Arrow)



Fig. 3　Chest computed tomography (CT) scan showed that the wall of lower esophagus was thick and stenosis,(Arrow head) and demonstrated the hematoma of left lower lung.(Arrow)　But there was no evidence of mediastinitis and fracture of rib.

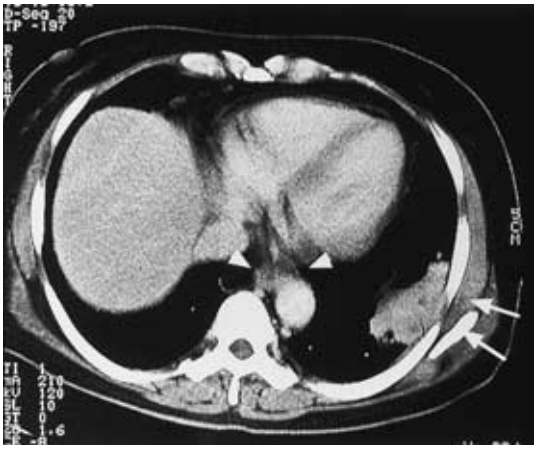

Fig. 4　Endoscopic ultrasonography (EUS) after trauma showed that the wall was thick and the all structures of it were destroyed.

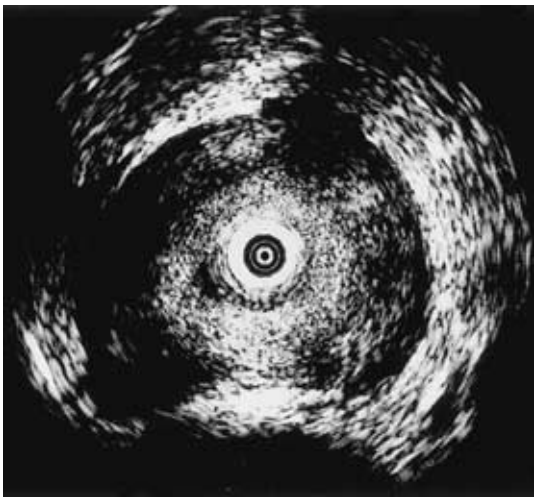

径5mm ほどの高度狭窄を来していた（**Fig. 5**）.

これらの経過から鈍的外傷を契機に食道壁全層にわたる損傷がおこり，治癒過程で強度の瘢痕性の狭窄に至ったと診断した．治療はバルーンによる食道拡張術を計２回施行した．食道拡張術は前投薬としてソセゴン™15mg とドルミカム™10mg を投与し，その後患者を左側臥位とし，テレビモニター下に施行した．内視鏡を併用してマイクロヴェイシブ社の CRE バルーンダイレーテーションカテーテルを経口的に挿入した．１回目は4.5気圧，径13.5mm で10分間，さらに１週間後に８気圧，径15mm，10分間の食道拡張術を施行した．術後の食道造影 X 線検査では狭窄部の通過は良好で，径は約10mm まで広がった（**Fig. 6**）．12か月経った現

Fig. 5　Endoscope, after a month from the trauma, demonstrated that the ulcer recovered completely, but strong stenosis（the distance across was only 5 mm）was caused.

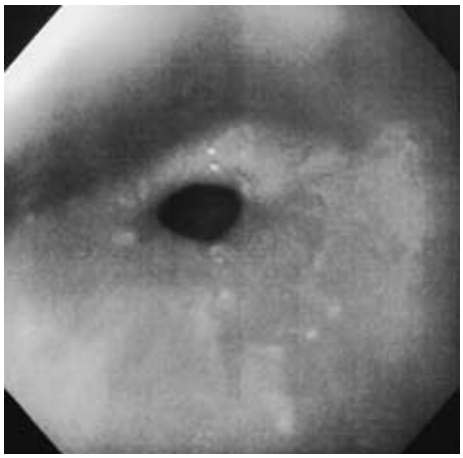

Fig. 6　Contrastradiogram of esophageal, after a weeks from the dilatation, showed the circular stenosis of the lower esophagus was expanded（the distance across became 10mm）and passage became well.（Arrow）

在再狭窄の兆候は認められない．

考　察

外傷性食道損傷はまれな疾患であり，その多くは内部からの義歯や内視鏡などの異物による損傷が圧倒的に多く，鈍的外傷によるものはまれである[1]．これまで鈍的外傷による食道破裂の報告は少数例見られるのみで，大槻ら[2]の報告では13例にすぎない．本症例では全周性全層性の損傷でありながら，幸いにも破裂に至らず経過したが，鈍的外傷を契機に強度の食道狭窄を呈した症例はまれと思われる．外傷性食道損傷はその受傷機序や受傷部位によって異なるが，土川ら[3]は過去９例の本邦報告を集計して次の３つに分類している．１つは内外からの穿通による刺傷，１つは外からの圧力による圧挫傷，もう１つは食道内圧の上昇によっておこる裂傷である．また，裂傷を引き起こす食道内圧上昇の原因としては食道への高圧気体の流入と急激な腹腔内圧の上昇があげられる．本症例の受傷機序を考察すると，下部食道の脆弱な部位である左右壁の潰瘍を伴う縦走性裂傷は，急激に強い圧が胸腹部に加わって過度に食道内圧が上昇し，破綻を来したことが主因と考えられる．食道内圧上昇による食道損傷としては特発性食道破裂が代表的であるが，市川らの報告では[4]内圧上昇による特発性食道破裂の場合，破裂部位は胸部下部食道が全体の89%に発症し，そのすべてが片側性でさらにそのうち63.6%が左側に発症していると述べている．また，森田らは[5]胸部下部食道のうち48.4%が横隔膜直上に破裂が起こり，特に支持組織が乏しい左側に多いと述べている．本症例の食道損傷は左右両側に生じており，特発性食道破裂の発生機序とは異なると思われる．

そこで本症例の発生機序をあらためて考察してみると，肺挫傷部位と食道損傷部位の高さが一致していること，損傷が全周性全層性に生じており，さらに損傷部に一致して両側の縦走潰瘍があることから本症例の食道損傷は単なる食道内圧上昇によるものだけではなく，もう一つの機序があると推察した．つまり受傷時患者は，受け身をとる間もなく地面に落下し，食道は体位と同様に過伸展の状態であったと考えられる．さらに，受傷時の腹圧の上昇に加え，声帯の閉鎖と甲状輪状筋の収縮が同時におこることで食道内圧が急上昇した[5]ことに加え，塀の縁石への落下による体軸と垂直のしかも局所的に強い外力が加わり，食道壁に全周性全層性の損傷が生じたと推察される．食道は縦走する厚い筋層によって構成されているため，横からの力にはある程度の強度と弾性を持っており，本症例の場合

も過度の伸展がおこった状況でも幸い壁の断裂を来さずにすんだものと考えられる．また，この受傷の直後に食道の内圧上昇があったため，受傷によって弾性を失い脆弱となった損傷部に一致して縦走潰瘍が生じた可能性が高い．

鈍的外傷による食道損傷はまれで，その受傷機転について記述した文献は少ない．食道は直接外力による圧挫を受けにくい解剖学的位置にあるので，通常内圧の上昇によるものが主因と考えられているが[6)7)]，本症例ではまれな条件が重なったとはいえ打撲による直接外力と内圧上昇が加わった極めてまれな食道損傷と思われる．

本症例では保存的治療にて改善し，高度の食道狭窄を呈した．良性食道狭窄の治療法としては外科的治療（狭窄部切除や食道再建術）内視鏡的手術（マイクロウェーブ切開）または保存的治療（ブジー拡張術，バルーン拡張術など）[1)8)]があげられるが，食道拡張術は侵襲が少なく安全でまず第１に試みられるべき治療法である[9)10)]．適応としては①受傷時食道破裂を併発していない，②狭窄部が短い，③損傷部の潰瘍が完全治癒している，以上の３点が必要で，本症例ではよい適応であり，有効な治療法であった．再狭窄の報告もあるため厳重な経過観察が必要であるが[8)9)]，本症例ではバルーン拡張術施行後12か月経過し，再狭窄なく良好な経過を得ている．

文　献

1）中川原義三，荒井理夫：食道狭窄．別冊日本臨牀 消化器症候群．上巻．日本臨牀社，大阪，1994, p 98―100
2）大槻鉄朗, 福谷明直, 柴田純祐ほか：外傷性食道破裂の１治験例．臨外　**45**：509―512, 1990
3）土川雅人, 友田淳一, 石井完治ほか：外傷性食道破裂．救急医　**9**：109―113, 1985
4）市川英幸, 大倉充久, 萩原迪彦ほか：特発性食道は列の２治験例―本邦112例の系統的観察―．外科治療　**47**：383―392, 1982
5）森田博義，島津久明，紙田信彦ほか：Boerhaave 症候群の３治験例と本邦報告例に関する文献学的考察．日臨外医会誌　**43**：796―804, 1982
6）Calhoon JH, Grover FL, Trinkle JK：Chest trauma. Approach and management. Cln Chest Med **13**：55―67, 1992
7）Thompson TC, Enderson BL：Distal esophageal rupture following blunt trauma. J Tenn Med Assoc **86**：13―14, 1993
8）横畠徳行，奥山山治：食道狭窄に対する内視鏡的拡張術．手術　**41**：1469―1475, 1987
9）岡村治明, 渡辺寿和, 鈴木孝寿ほか：Regiflex TTS バルーン・ダイレーターを用いた吻合部狭窄に対する内視鏡的治療．内視鏡の進歩　**36**：115―118, 1990
10）Inagaki M, Yamane T, Kitao O et al：Balloon dilation for anastomotic stricture after upper gastrointestinal surgery. World J Surg **16**：541―544, 1992

A Case of the Esophageal Stenosis by Blunt Trauma of the Chest
―Treated with the Balloon Dilation―

Koji Yamaguchi, Shunichi Okushiba, Kousaku Satou, Kiyotaka Ito, Koichi Ohno, Toshiaki Morikawa, Satoshi Kondo and Hiroyuki Kato

Second Department of Surgery, Hokkaido University School of Medicine

A 57-year old woman experiened chest pain and the feeling of something stuck in her throat when swallowing after she had fallen from a tree.

Endoscopic examination revealed stenosis of the lower esophagus with a circular ulcer of the entire circumference of the mucous membrane and deep, lacerated wounds to the walls bilaterally. Chest CT scan and EUS showed that wall the was thickened and all its structures were damaged. Destraction would have required reconstruction. There were two causes of these injures. The circular ulcer of the mucous membrane and the damage to the wall structure were due to the indirect external force. The deep, lacerated wounds of the bilateral walls were caused by the high pressure created inside the esophagus on impact from the fall. We performed a successful endoscopic operation to dilate the stenosis by balloon and there has been no recurrence of the esophageal stenosis during the 12 months since the operation.

Key words：esophageal trauma, esophageal stenosis, esophageal dilatation

〔Jpn J Gastroenterol Surg 33：596―599, 2000〕

Reprint requests：Koji Yamaguchi　Second Department of Surgery, Hokkaido University School of Medicine N-14 W-5, Sapporo, 060-8638 JAPAN