日消外会誌　33（5）：600～604，2000年

症例報告

胃切除後の難治性ダンピング症候群に対する1手術例

富山医科薬科大学第2外科
吉田　徹　田内　克典　土屋　康紀
廣川慎一郎　坂本　隆　塚田　一博

症例は57歳の男性．20歳時に十二指腸潰瘍にて広範囲胃切除，Billroth I 法再建術をうけた．術後間もなくより食後約20分での全身の熱感，発汗，動悸を自覚しており，44歳時には内服治療を受けるも軽快せず，当科受診した．入院後，抗セロトニン剤，体液性アミン拮抗剤，抗キニン剤，漢方薬などの薬物治療を試みたが効果なく，Billroth I 法から Roux-en-Y 法への転換手術を施行した．術後，愁訴は消失．術後23病日のシンチグラフィー，24病日の透視では術前と比較し胃内容の小腸への流出が遅延しており，手術の効果を示していた．また，75g ブドウ糖負荷試験では，負荷15分後のセロトニン値の変動が術後には消失しており，ダンピング症候群とセロトニンの関与が示唆された．術後2年を経過した現在も症状の再発は認めていない．Roux-en-Y 手術は難治性ダンピング症候群に対し，考慮すべき治療法と考えられた．

はじめに

ダンピング症候群は胃切除後の10～30%に発生するといわれており[1)~3)]，そのほとんどが食事療法，内科的治療にて軽快する．しかし，一方でそれらの治療にも抵抗性を示す難治性のダンピング症候群が存在し，このような場合には外科的治療が考慮される．今回我々は，難治性ダンピング症候群を呈した Billroth I 法残胃症例に対し，Roux-en-Y 法への転換手術を行い，良好な結果を得たので報告する．

症　例

症例：57歳，男性

主訴：食後の熱感，発汗，動悸

既往歴：20歳，十二指腸潰瘍にて広範囲胃切除術

家族歴：特記すべきことなし．

現病歴：20歳時，十二指腸潰瘍にて広範囲胃切除（Billroth I 法再建）を受けた後，食後約20分で全身の熱感，発汗，動悸，頭重感が出現するようになった．44歳時から内服治療を受けるも軽快せず，外科的治療を考慮され，平成9年8月24日，当科紹介となった．

入院時現症：身長163cm，体重45kg，体温36.5℃，血圧145/90mmHg，脈拍80回/分，腹部は平坦，軟で腫瘤，圧痛は認めなかった．

入院時血液検査所見：末梢血一般検査値異常なし．生化学検査では血清アミラーゼが156IU/*l* と軽度の上昇を認めた．C型肝炎ウイルス抗体陽性であったが肝機能は正常．血清総蛋白6.8g/d*l*，アルブミン4.4g/d*l*，総コレステロール184mg/dl と栄養状態は良好であった．

上部消化管造影検査所見：造影剤は1口目の嚥下直後より，胃内での貯留なく十二指腸を経て空腸へ流出した（**Fig. 1a**）．

胃シンチグラフィー検査所見：半固形食の動態を観察する目的で，99mTc-DTPA 含有全粥100g を摂取させ，直ちに背臥位にし，腹部正面像を撮像した．摂取後5分ですでに小腸への集積が広範囲に認められ，胃の集積は低かった．食物が急速に小腸内に流出していることを伺わせた（**Fig. 2**）．

ダンピング誘発試験所見：75g ブドウ糖経口負荷後，血糖値，インスリン値に加えセロトニン，ヒスタミン，プラジキニン値を測定した．セロトニンは負荷後15分で0.24μg/ml と正常範囲内ではあるものの，他の値に比べ高値であった．ブラジキニンは90分後に137pg/ml と正常範囲を越え，最高値を示した（**Fig. 3b**）．

上記検査を施行しつつ，ペリアクチン（抗セロトニン剤），ホモクロミン（体液性アミン拮抗剤），アンジニン（抗キニン剤）さらには小建中湯，良枳湯などの和漢薬も含め内服治療を試みたが効果なく，患者の希望もあり，外科的治療の適応と判断し，平成9年11月11日手術を施行した．

＜2000年2月23日受理＞別刷請求先：吉田　徹
〒930-0194　富山市杉谷2630　富山医科薬科大学第2外科学教室

Fig. 1 Gastroenterogram on admission shows that the barium goes into the jejunum via the duodenum without stasis in the remnant stomach (a). After the operation, the barium goes out slowly from the stomach due to hypodynamics of the Roux limb (b).

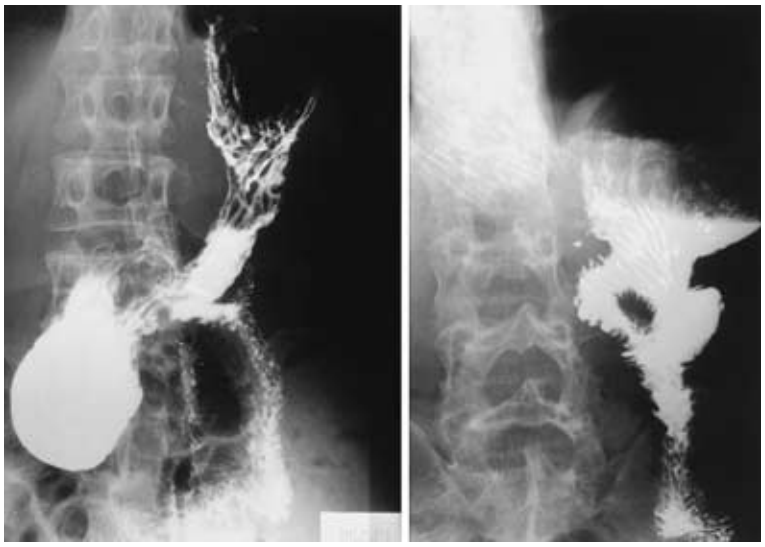

a | b

Fig. 2 The scintigraphy before the treatment shows that the meal goes into the small intestine immediately after the intake.



5min	30min
60min	90min

手術所見：上腹部正中切開にて開腹した．広範囲切除，Billroth I 法再建後の状態であり特記すべき異常は認めず，吻合部を切除し，トライツ靭帯から20cm の空腸を切離，挙上．結腸前，順蠕動性に残胃と端側吻合した．空腸空腸吻合は胃空腸吻合の40cm 肛門側で端側吻合にて行った（**Fig. 4**）．

術後経過：術後順調に経過し，第 7 病日より経口摂取開始．一時的に軽度の胃停滞症状は認めたものの，ダンピング症状は消失した．第24病日に施行した造影では挙上空腸の蠕動低下による造影剤の流出遅延を認め（**Fig. 1b**），第23病日に施行した胃シンチグラフィーでは胃の集積が明らかであり，その集積が緩徐に減少しており治療効果が認められた（**Fig. 5**）．また，第21病日に施行したダンピング誘発試験では術前に認められていた負荷15分後のセロトニン値の上昇は消失した．また，血糖，インスリンの変動の幅も術前に比べ縮小した（**Fig. 3a，b**）．術後 2 年を経過し，再度施行したダンピング誘発試験では，血糖値は術前に近い変化をみせたが（**Fig. 3a**），ダンピング症状の出現はみられなかった．日常生活においても特に支障なく，外来通院中である．

考　察

ダンピング症候群の頻度は診断基準の違いから報告

Fig. 3　Value of the serous glucose, insulin, serotonin, histamin and bladykinin after the oral intake of 75g glucose before and after the operation. The value of the serotonin of 15minutes later was higher than another. The change disappeared after the operation. The operation also made the change of glucose and insulin small. But 2 years later, the change of glucose was similar to that of pre-operation.

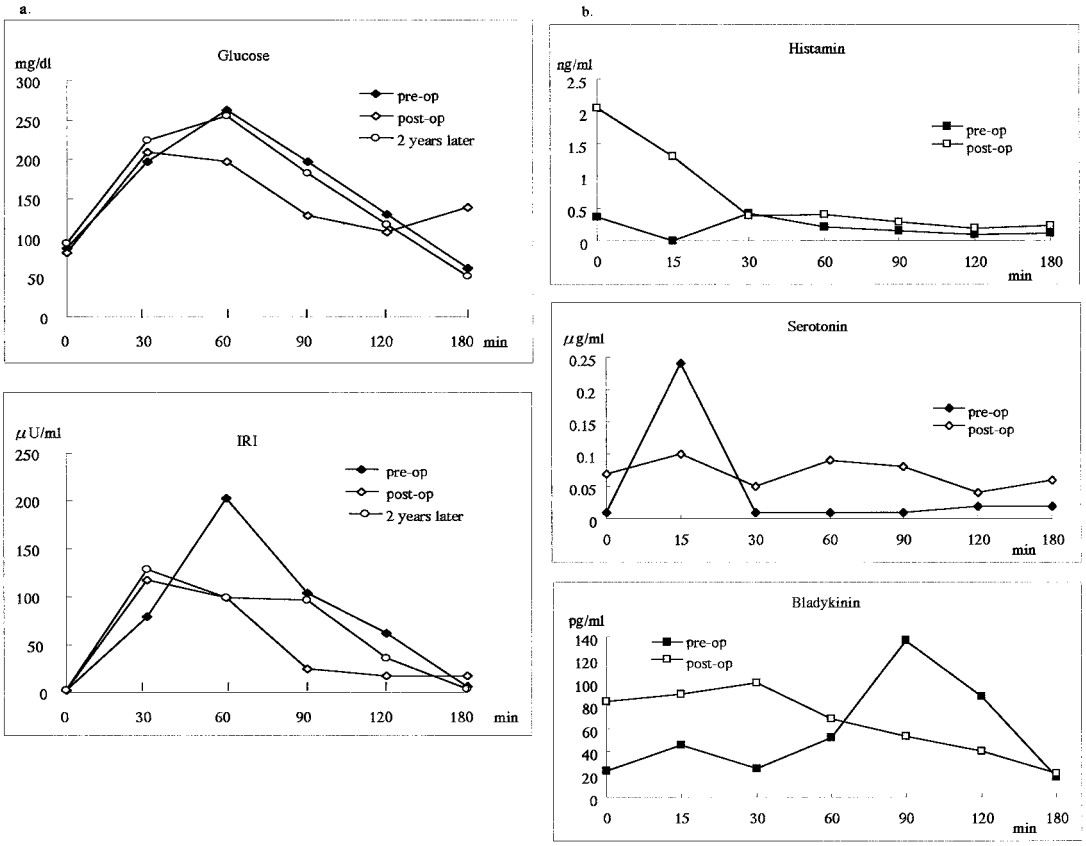

者によりかなりの差があるものの，広範囲胃切除後の10から30%に発生するといわれる[1)~3)]．そのほとんどが時間の経過，あるいは食事療法，内科的治療により改善するが，なかにはこれらの治療に抵抗性を示す難治性のダンピング症候群もまれに存在する．難治性ダンピング症候群に対し，今日では octreotide（somatostatine analogue）[4)]や，アカルボース（二糖類水解酵素阻害剤）[5)]といった新たな薬物の試みや，星状神経節ブロックが有効であったとする[6)]など内科的治療の報告が主流となっているが，これらの治療にても改善をみない症例に対しては，最終的な治療法として外科的治療も考慮せざるを得ない．

ダンピング症候群に対する本邦での外科治療の報告をみると空腸間置術のみであった[7)8)]．今回我々が選択した Roux-en-Y への転換手術は，米国の Mayo clinic やフロリダ大学などにおいて多く行われており，その有効性が報告されている[9)10)]．その機序については，Vantrappen ら[11)]によると，本来腸管蠕動の pacemaker は十二指腸に存在し，その電気的刺激が小腸へと伝播し腸管内容を輸送する．しかし，Roux 脚は離断されたことで十二指腸の支配から開放され，新たに脚内に pace maker が発生．そこから逆行性の蠕動が生じ，脚内の移動を遅延させるというものである．また，本術式の合併症として胃内容の停滞による腹満，腹痛，嘔吐といった症状を来すことがあり，Roux stasis syndrome とよばれる[9)]．これは，Roux 脚が長い場合にその発生頻度が高いといわれており，逆にいえば，Roux 脚の通過遅延による本術式の効果を裏付けるものであ

Fig. 4 The schema of the operation. The jejunum is transected 20cm distal to the ligament of Treitz. The distal cut end is closed, and the remnant stomach in anastomosed to it in an end-to-side, isoperistaltic fashion. The proximal cut end of the jejunum is anastomosed in an end-to side fashion to the mid-jejunum 40cm distal to the gastrojejunostomy.

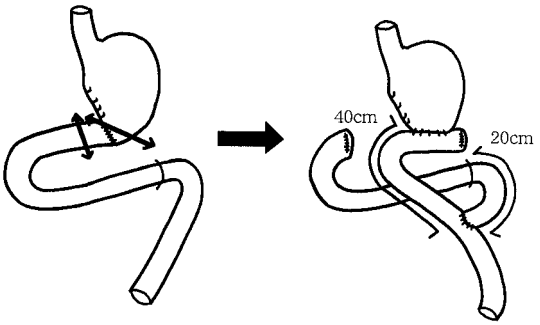

Fig. 5 The scintigraphy of 23 days after the operation shows that the meal was saved in the stomach and goes into the small intestine gradually.

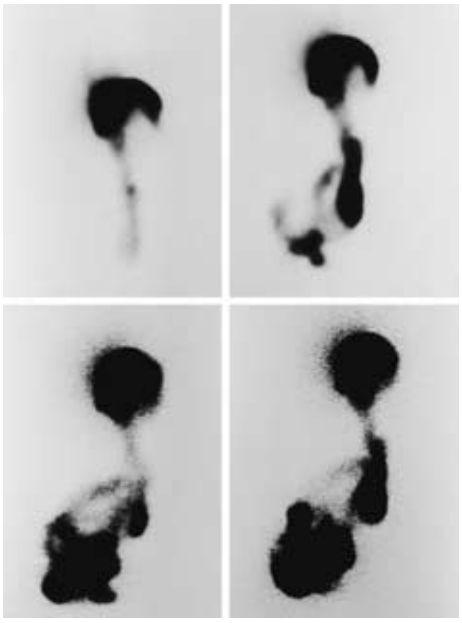

5min	30min
60min	90min

ると考えられる．

今回我々が参考としたMiedemaら[9]の報告によると，手術手技のポイントとしては

1．トライツ靭帯より20cmの空腸にて離断，結腸前を挙上する（この部位が空腸空腸吻合の際にねじれなど通過障害の原因を少なくし，また空腸挙上の際に有利である）．

2．胃空腸吻合は端側で吻合口を広くし，順蠕動性に行う（吻合部での通過障害を防ぐ）．

3．Roux脚の長さは40cmが適当（これ以下の場合逆流性食道炎を引き起こし，逆に長すぎてもRoux stasis syndromeの誘因となる）．

といったことが挙げられているが，これらは消化器外科医にとっては空腸間置術などに比べ，慣れた手技と思われ，今回本術式を選択してみての違和感は特に感じられなかった．

一方，ダンピング症候群の成因にセロトニン，ヒスタミン，ブラジキニンといった血管作動性の体液性因子の関与がいわれているが，今回の症例において行ったダンピング誘発試験（75gOGTT）では術前負荷後15分での症状発現（発汗，動悸）に一致したセロトニン値の上昇が認められ，これは術後症状の消失とともに低下した．セロトニンと本症候群の関連性を示唆するものと考えられたが，他のヒスタミン，ブラジキニンについては相応の変動は認められなかった．

治療効果の持続に関し，Vogelら[10]は胃内容の半減期が術後1か月においては遅延していたものが6か月後には術前値に近い値に復しているものの，症状の再発はほとんどなかったと報告しているが，本症例のダンピング誘発試験の血糖値の変化からも同様の結果が予想され，より長期的な効果については疑問視されている．これが近年ダンピング症候群に対する外科的治療があまり行われなくなった理由のひとつであり，今回の症例も術後2年を経過し明らかな再発や合併症は認めないものの，長期的な経過観察が行われるべきと考えられる．

文　献

1）島津久明：ダンピング症候群．臨看 **13**：1211―1216, 1987

2）Vecht J, Masclee AA, Lamers CB：The dumping syndrome. Current insights into pathophysiology, diagnosis and treatment. Scand J Gastroenterol **223**：21―27, 1997

3）Chaimoff CH, Dintman M：The long-term fate of patients with dumping syndrome. Arch Surg **105**：554―556, 1972

4）Scarpignato C：The place of octreotide in the medical management of the Dumping syndrome.

Digestion **57**：114―118, 1996
5）御村光子, 塚窪俊裕, 星川　剛ほか：上腹部灼熱感に対し二糖類水解酵素阻害薬が著効を奏したダンピング症候群の１症例. 麻酔　**45**：337―339, 1996
6）澤田公任, 澤田正志：星状神経節ブロックが有効であった胃切除後ダンピング症候群の１例. 日消外会誌　**29**：2127―2130, 1996
7）Ishikawa M, Morioka E, Komi N et al：The successful application of jejunal interposition for severe Dumping syndrome. Report of a case. Surg Today **24**：911―914, 1994
8）草野裕幸, 三浦敏夫, 富田正雄ほか：切除後重症ダンピング症候群に対する逆蠕動空腸間置術. 手術 **49**：657―663, 1995
9）Miedema BW, Keith AK：The Roux operation for postgastrectomy syndrome. Am J Surg **161**：256―261, 1991
10）Vogel SB, Hocking MP, Woodward ER：Clinical and radionuclide evaluation of Roux-Y diversion for postgastrectomy syndromes. Am J Surg **155**：57―62, 1988
11）Vantrappen G, Coremmanns G, Janssens J et al：Inversion of the slow wave frequency gradient in symptomatic patients with Roux-en-Y anastomosis. Gastroenterology **94**：A477, 1988

A Case Report of Roux-operation for Postgastrectomy Dumping Syndrome

Toru Yoshida, Katsunori Tauchi, Yasunori Tsuchiya, Shinichirou Hirokawa,
Takashi Sakamoto and Kazuhiro Tsukada
Second Department of Surgery, Toyama Medical and Pharmaceutical University

A 57 year-old man, who had undergone distal partial gastrectomy and Billroth I reconstruction 37 years ago, had been suffering from postprandial sweating, palpitation, headache. Although several medications had been administered for the symptoms, they were ineffective. Additional medications also proved to be unsatisfactory. Therefore, a Roux-operation was performed. The symptoms disappeared after operation and radiographic upper GI series and scintigraphy findings improved. Also the 75g OGTT showed that an elevation of serous serotonin had decreased after operation. No recurrence of the dumping syndrome has been observed 2-years postoperation. Therefore this operation should be considered as therapy for dumping syndrome that is resistant to all medications.

Key words：dumping syndrome, Roux-operation

〔Jpn J Gastroenterol Surg 33：600―604, 2000〕

Reprint requests：Toru Yoshida　The Second Department of Surgery, Toyama Medical and Pharmaceutical University
2630 Sugitani, Toyama, 930-0194 JAPAN