日消外会誌　33（5）：605～609，2000年

症例報告

Helicobacter pylori 感染を伴う胃癌と胃 MALT 腫の共存例

済生会横浜市南部病院外科，同　病理*

望月　能成　　牧野　達郎　　山崎　安信

須田　　嵩　　竹村　　浩　　中村　宣子*

症例は62歳の男性．1997年5月より心窩部痛が出現．近医で多発胃癌を疑われ，当院を紹介受診．血清学検査で *Helicobacter pylori*（以下，HP）抗体が陽性であった．上部消化管造影検査と胃内視鏡検査では，体上部前壁に3型の病変を前庭部後壁に2型の病変とその肛門側に小隆起を認めた．生検の結果，体上部の病変は低分化腺管癌であり，前庭部の病変はともに異型細胞の増殖であった．また，生検材料からはHPの菌体も認めた．同時性多発胃癌を疑い，1997年8月14日胃全摘術＋脾臓摘出術を施行した．病理組織学的検査では体上部の病変はpor2，t_3（se），n_2（＃8a，＃9，＃10，＃11），H_0，P_0，M_0，stage IIIbであった．前庭部の病変は胃MALT腫であり，深達度はsm，リンパ節転移はなかった．胃癌と胃MALTリンパ腫の共在はまれとされるが，HP感染は胃癌や胃MALTリンパ腫発生の共通の危険因子であり，互いの共存も念頭に入れた精査が必要である．

緒　言

胃原発の悪性リンパ腫は胃原発悪性腫瘍のなかで1％程度と報告され[1]，非常に少なく，さらに同一胃内に発生母地が異なる悪性リンパ腫と癌腫が共存することはまれである[2]．特に胃MALT腫と胃癌との共存は，胃MALT腫の概念が確立されたのが近年であり，その報告は少ない．

今回，われわれは胃癌や胃MALT腫の共通の発症要因として現在注目されている *Helicobacter pylori*（以下，HP）の感染を伴う胃癌と胃MALTリンパ腫の共存例を経験したので報告する．なお，病理学的記載については胃癌取扱い規約[3]に従った．

症　例

患者：62歳，男性

主訴：心窩部痛

現病歴：1997年5月頃より心窩部痛が出現し，近医で胃内視鏡検査を施行されたところ多発胃癌を疑われ，当院を紹介受診した．

既往歴，家族歴：特記事項なし．

入院時現症：身長171cm，体重50kg．腹部は平坦で軟，腫瘤や圧痛はなく，表在リンパ節も触知しなかった．

入院時現症：血清学的検査で抗ヘリコバクターピロリ抗体が陽性であった．

上部消化管造影検査：胃体部前壁を中心に大きさ10cm×7cmの3型の病変を認め，前庭部後壁大彎に2型の病変を認めた（**Fig. 1a，b**）．

上部消化管内視鏡検査：胃体部大彎前壁を中心に3型の腫瘍を認め，また前庭部大彎後壁には2型の腫瘍とその腫瘍の肛門側にタコイボ状の小隆起を認めた（**Fig. 2a，b**）．

生検の結果は胃体部の病変は低分化腺管癌であり，前庭部の病変は異型細胞の増殖であった．また，正常胃粘膜からはHPの菌体を検出した．

同時性多発胃癌を疑い，1997年8月14日，切除術を行った．

術中所見：肝転移，腹膜播種なく，根治術可能と判断し胃全摘術（D2郭清）＋脾臓摘出術を施行した．

肉眼および病理組織学的検査：肉眼所見では胃体部前壁と胃前庭部後壁に病変を認めた．胃体部の病変は大きさ10.5×7.5cmの3型の腫瘍であり組織学的にはpor2，se，INFβ，ly_3，v_2，ow（－），aw（－）であり，総合的進行程度はt_3（se），n_2（＃8a，＃9，＃10，＃11），H_0，P_0，M_0，stage IIIbであった．また胃前庭部の病変は大きさ5.2×3.3cmの2型様の腫瘍であり，その腫瘍の肛門側にはタコイボ状の小隆起を認めた．これらの病変は組織学的には小型から中型の異型の強いリンパ腫細胞が粘膜と粘膜下層を中心にびまん性に増殖し，一部リンパ腫細胞が腺上皮に浸潤するlym-

＜2000年2月23日受理＞別刷請求先：望月　能成
〒443-8501　蒲郡市平田町向田1―1　蒲郡市民病院外科

Fig. 1　Roentgenogram a：a large ulcerated lesion of Borrmann 3 type on the anterior wall of the gastric body. b：a ulcerated lesion of Borrmann 2 type on the posterior wall of the antrum.

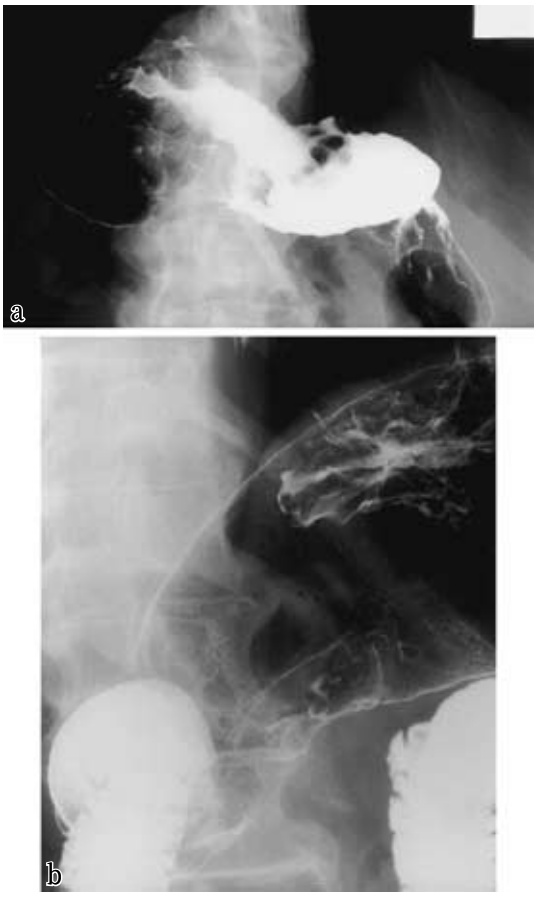

Fig. 3　a：The schema of the specimen. b：A poorly diffrentiated adenocarcinoma of diffuse type. H & E ×50. c：MALT type lymphoma cells and lymphoepithelial lesion（arrow）in the gastric gland. H & E×100

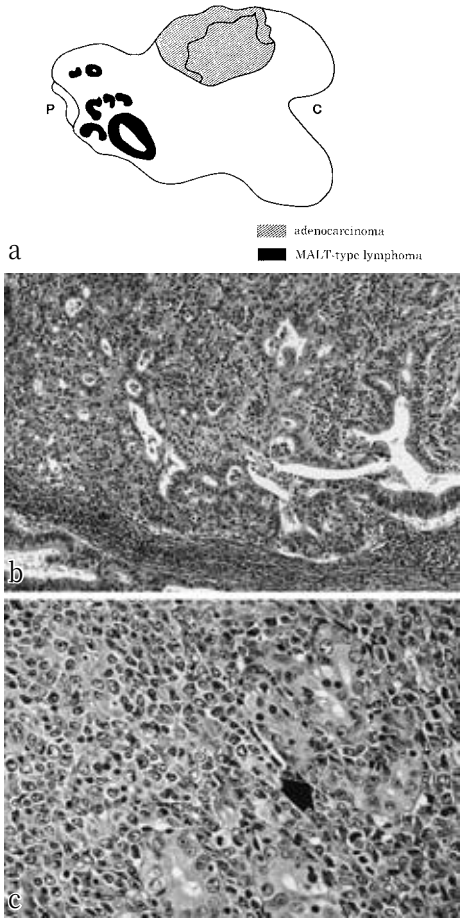

Fig. 2　Endoscopic image a：a ulcerated lesion of Borrmann 3 type on the anterior wall of the gastric body. b：a ulcerated lesion of Borrmann 2 type on the posterior wall of the antrum with some nodular lesions in the anal side of it.

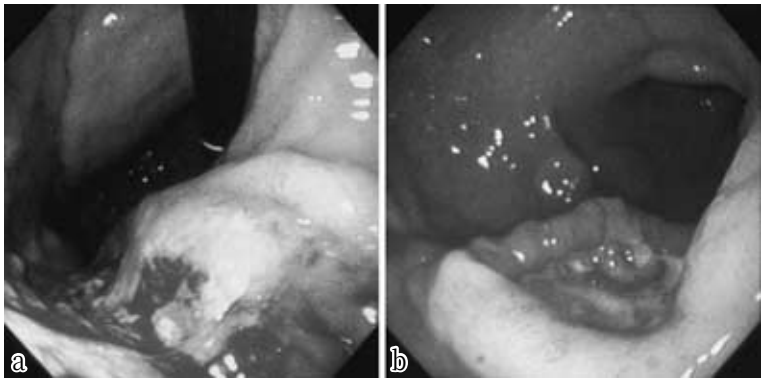

Table 1 Clinicopathological features of 23 patients with synchronous gastric adenocarcinoma and MALT-type lymphoma

	Author	Age	Sex	Lymphoma		Adenocarcinoma			Co./Sep.	Gas	Hp.
				site	depth	site	depth	Micro.			
1	Nakamura S[4]	27	M	Mi	mp	A	m	int	sep		+
2	Nakamura S[4]	38	M	Mi	sm	Mi	sm	dif	sep		+
3	Nakamura S[4]	70	M	Mi	mp	A	m	int	sep		+
4	Nakamura S[4]	72	M	C	se	A	se	int	sep		+
5	Nakamura S[4]	75	F	C	sm	A	m	int	sep		+
6	Nakamura S[4]	53	M	C	sm	Mi	m	int	co		+
7	Nakamura S[4]	78	F	C	sm	Mi	se	int	co		+
8	Von Herbay A[5]	79	F	Mi	ss	A	sm	int	sep	+	+
9	Kanamoto K[6]	47	M	A	sm	A	m	dif	co	+	+
10	Greiner A[7]	65	M	C-A	ss	C-A	sm	dif	co	+	+
11	Hardman WJ[8]	56	M	A	mp	A	se	dif	co	+	+
12	Kelly SM[9]	85	M	A				int	sep	+	+
13	Kajimura M[10]	72	M	C		A	m	int	sep	+	+
14	Wotherspoon AC[11]	55	F		sm		se	dif	co		+
15	Wotherspoon AC[11]	55	F		se		sm	int	co		+
16	Wotherspoon AC[11]	un-known	M		se		se	int	co		−
17	Wotherspoon AC[11]	60	F		sm		se	int	se		+
18	Wotherspoon AC[11]	34	F		se		se	dif	se		+
19	Wotherspoon AC[11]	67	F		sm		m	int	se		+
20	Wotherspoon AC[11]	55	F		m		sm	int	se		+
21	Wotherspoon AC[11]	55	F		se		sm	dif	se		−
22	Wotherspoon AC[11]	69	F		sm		se	int	co		+
23	our case	62	M	A	sm	M	se	dif	sep	−	+

M : male, F : female ; Mi : middle third ; C : upper third/cardia ; A : lower third/antrum ; int : intestinal ; dif : diffuse ; co : collision ; sep : separate ; Gas : gastritis ; Hp. : Helicobacter pylori

phoepithelial lesion がみられ，免疫組織染色では CD20（L-26）に陽性であり Bcell 系リンパ腫細胞の増殖であった．以上より胃 MALT 腫と診断した．胃癌取扱い規約に従うと t1（sm），n_0，H_0，P_0，M_0，stage Ia であった．胃癌との連続はなく，また非腫瘍部位の胃粘膜には慢性胃炎はなかった（**Fig. 3a，b，c**）．

考　察

胃癌と胃原発悪性リンパ腫の共存は，組織学的に癌腫と悪性リンパ腫は発生母地が異なっているため[2]，また悪性リンパ腫が原発巣の悪性腫瘍の1%前後[1]と少ないため稀である．

特に本症例のような胃癌と胃 MALT 腫の共存例の報告は本症例と合わせて23例であり少ない[4)~11)]．ただし胃 MALT 腫はその概念が確立されたのが近年であり，これまで胃癌と胃悪性リンパ腫の共存例として報告されたなかに胃 MALT 腫との共存例がいくつか含まれていると思われる（**Table 1**）．

また，本症例でみられた HP 感染は，胃炎や消化性潰瘍だけでなく胃癌や胃 MALT 腫においても重要な発生因子として考えられており，共存例における関与も無視できない[12)~16)]．

今回の胃癌と胃 MALT 腫の共存例23例の検討では

平均年齢は60.4歳，男性12例，女性11例で性差はなかった．

占居部位は胃癌ではA領域が8例，M領域が4例，C-A領域にわたる症例が1例でA領域に多く，MALT腫はC領域が5例，A領域が4例，M領域が4例，C～A領域が1例であり，ほぼ全領域に及んでいた．胃癌とMALT腫の相互位置関係については，連続あるいは衝突を認めた症例が9例，独立して存在した症例が14例であり，これまで報告された胃癌と悪性リンパ腫との相互位置関係と[17]ほぼ同様であった．

胃癌の組織型は分化型(高分化～中分化腺癌)15例，低分化型(低分化腺癌，印環細胞癌)8例であった．またHP感染を認めた21例のうち14例が分化型であった．胃癌単独例と比較すると[18]胃MALT腫に共存する胃癌では分化型がおおく，特にHP感染を伴う場合には分化型の胃癌を共存する傾向にあった．深達度は胃癌ではmが6例，smが6例，seが9例，不明2例であり，早期癌が多く見られた．MALT腫の深達度はmが1例，smが10例，mpが3例，ssが2例，seが5例，不明2例であった．胃MALT腫単独例においては深達度がsmまでの早期症例が約8割を占ており[19]，これと比較すると胃悪性リンパ腫に共存する胃癌と同様[2]に胃癌に共存する胃MALT腫では進行例が多かった．

HP感染については胃MALT腫の関連では，胃MALT腫における感染率の高さ[12]とHPの除菌による組織学的改善により[13][14]因果関係は明らかである．また胃癌との関連でもHP持続感染が慢性胃炎を引き起こし，その過程で癌を発生させると考えられており[15]，分化型胃癌との関与が注目されている[20]．実際，胃癌患者でもHP感染率は約80%と胃MALT腫ほどではないが，健常人の感染率約60%と比較すると高い[16]．今回の胃癌と胃MALT腫の共存例の集計ではHP感染率は23例中21例（91%）と高率であり，胃MALT腫におけるHP感染率とほぼ同程度であった．胃癌との関連が示唆される背景胃粘膜の胃炎については記載のある7例中6例に認められた．組織型については前述したようにHP感染陽性例では分化型胃癌の共存がみられる傾向にあり，HP感染を共通の発症因子とした胃癌と胃MALT腫の共存が示唆された．しかし本症例においてはHP感染は陽性であったが背景胃粘膜に胃炎はなく，低分化型の胃癌であることを考慮すると，むしろ両者はお互いに無関係に発生したと考えるのが妥当であると思われる．

胃MALT腫と胃癌の共存例の治療については，従来，根治術が可能であれば胃癌に準じた胃切除，リンパ郭清がなされるべきとされてきた[21]．しかしHP感染陽性の症例では，本症例では胃全摘のため行わなかったが，残胃における異時性悪性腫瘍発生の危険を抑えるため，除菌と組み合わせた切除が必要であると考えられる[10]．

現在，胃悪性リンパ腫自体は増加傾向にあり[22]HP感染を認める症例では，胃癌と共存する胃悪性リンパ腫，特に胃MALT腫はHP感染との因果関係が明らかであり増加すると思われる．従来，胃癌と胃MALT腫の共存はまれと考えられてきたが，胃癌や胃MALT腫では互いの共存も念頭に入れた精査が必要と思われる．

文　献

1) 溝渕　昇，卜部元道，前川勝次郎ほか：胃悪性リンパ腫の臨床病理学的検討．消内視鏡の進歩　**32**：139―143, 1988
2) 栗田　啓，高嶋成光，木村泰之ほか：早期胃癌と早期悪性リンパ腫が併存した1例．日消外会誌　**29**：1968―1972, 1996
3) 胃癌研究会編：胃癌取扱い規約(改訂第12版)．金原出版，東京，1993
4) Nakamura S, Aoyagi K, Iwanaga S et al：Synchronus and metachronous primary gastric lymphoma and adenocarcinoma. Cancer **79**：1077―1085, 1997
5) Von Herbay A, Shreiter H, Rudi J：Simultaneous gastric adenocarcinoma and MALT-type lymphoma in Helicobacter pylori infection. Virchows Arch **427**：445―450, 1995
6) Kanamoto K, Aoyagi K, Nakamura S et al：Simultaneous coexistence of early adenocarcinoma and low-grade MALT lymphoma of the stomach associated with Helicobacter pylori infection：a case report. Gastrointest Endosc **47**：73―75, 1998
7) Greiner A, Kirchner T, Ott G et al：Occurrence of multiple lymphoepithelioma-like carcinomas and MALT-type lymphoma in the stomach：detection of EBV in carcimonas but not in lymphoma. Histopathology **29**：51―56, 1996
8) Hardman WJ, Gal A, Pascal R et al：Gastric adenocarcinoma and low-grade B-cell lymphoma of mucosa-associated lymphoid tissue. South Med J **90**：426―430, 1997
9) Kelly SM, Geraghty JM, Neale G：H. pylori, gastric carcinoma, and MALT lymphoma. Lancet **343**：418, 1994
10) Kajimura M, Ootake M, Nakagawara M et al：

Low grade MALToma and cancer of the stomach in a patient with helicobacter pylori infection：A case report. Dig Endosc **10**：318—322, 1998
11) Wotherspoon AC, Isaacson PG：Synchronous adenocarcinoma and low grade B-cell lymphoma of mucosa associated lymphooid tissue (MALT) of the stomach. Histology **27**：325—331, 1995
12) Wotherspoon AC, Ortiz-Hidalgo C, Falzon MF et al：Helicobacter pylori-associated gastritis and primary B-cell lymphoma. Lancet **338**：1175—1176, 1991
13) Stolete M：Helicobacter pylori gastritis and gastric MALT lymphoma. Lancet **339**：745—746, 1992
14) Wotherspoon AC, Doglioni C, Diss TC et al：Regression of primary low-grade B-cell gastric lymphoma of mucosa-associated lymphoid tissue type after eradication of Helicobacter pylori. Lancet **342**：575—577, 1993
15) Asaka M, Takeda H, Sugiyama T et al：What role does Helicobacter pylori play in gastric cancer? Gastroenterology **113**：s56—s60, 1997
16) Parsonnet J, Friedman GD, Vandersteen DP et al：Helicobacter pylori infection and the risk factor of gastric carcinoma. N Engl J Med **325**：1127—1131, 1991
17) 小島　宏, 山内晶司, 加藤裕穂ほか：胃原発性悪性リンパ腫と早期胃癌の共存例. 癌の臨　**35**：411—416, 1989
18) 山村義孝, 小寺泰弘, 紀藤　毅：胃癌の組織型と臨床的特徴—転移浸潤形式と予後—. 癌の臨　**45**：841—846, 1999
19) 紀藤　毅, 小寺泰弘, 山村義孝ほか：胃悪性リンパ腫の治療方針. 日消外会誌　**31**：9—14, 1998
20) Asaka M, Kimura T, Kato M et al：Possible rule of Helicobacter pylori infection in early gastric cancer development. Cancer **73**：2691—2694, 1994
21) 坂本英至, 中島聡總, 太田恵一郎ほか：胃悪性リンパ腫の臨床病理学的検討. 日消外会誌　**27**：985—991, 1991
22) 小出直彦, 中村　学, 安達　亙ほか：胃悪性リンパ腫手術症例の経年的変遷とその術前診断の検討. 日臨外医会誌　**55**：1672—1677, 1994

Synchronous Gastric Adenocarcinoma and MALT-type Lymphoma with *Helicobacter Pylori* Infection—A Case Report—

Yoshinari Mochizuki, Tatsuo Makino, Yasunobu Yamazaki, Takashi Suda,
Hiroshi Takemura and Nobuko Nakamura*
Dept. of Surg, Dept of Patology*, Saiseikai Yakohama Southern Hospital

A 62-year-old man was referred to our hospital because of multiple gastric adenocarciomas at another clinic. Serological examination disclosed the presence of IGg antiboies to H. pylori. Endoscopy and roentgenograms of the stomach revealed a large ulcerated lesion of Borrmann 3 type in the gastric body, and an ulcerated lesion of Borrmann 2 type with some nodular areas in the antrum. Forceps biopy specimens taken from all lesions revealed that the fomer lesion was a poorly differentiated adenocarcinoma and that the latter including nodular areas were proliferation of an atypical cell. A total gastrectomy with splenectomy was performed under a diagnosis multiple gastric carcinomas August. 14th, 1997. Histological examination confirmed that the gastric body lesion was compatible with poorly differentiated adenocarcinoma of diffuse-type, with invasion to se and regional lymphnodal involvement. Furthermore, the lesions were MALT-type lymphoma. The Coexistence of gastric carcinoma and lyphoma has been considered rare. However, recent evidence suggests that *H. pylori* infection increases the risk of developing both gastric adenocarcinoma and MALT-type lymphoma. This necessitates a balanced attitude that focuses not only on one malignancy but also carefully observes the possiblility of other malignancies in the stomach.

Key words：gastric carcinoma, MALT-type lymphoma, *helicobacter pylori* infection

〔Jpn J Gastroenterol Surg 33：605—609, 2000〕

Reprint requests：Yoshinari Mochizuki　Dept. of Surg. Gamagouri City Hospital
1-1 Mukaida, Hirata-chou, Gamagouri city, 443-8501 JAPAN