日消外会誌　33（5）：610～614，2000年

**症例報告**

# 早期胃癌に合併したporta-systemic shuntによる肝性脳症の1例

大垣市民病院外科
鈴村　潔　山口　晃弘　磯谷　正敏　金岡　祐次
高橋　吉仁　李　政秀　菅原　元

肝性脳症を呈したporta-systemic shunt症例に対し，早期胃癌手術の際，shunt血管を結紮し，肝機能の改善をみた症例を経験した．症例は70歳の女性，見当識障害にて来院，血中アンモニア濃度199 μg/*l* と高値を呈し，血管造影検査にて左胃―短胃静脈―左腎静脈のporta-systemic shuntが確認され，肝性脳症の原因と診断した．上部消化管内視鏡検査にて早期胃癌が発見されたため，幽門側胃切除術施行．術中門脈圧測定をshunt閉塞前後で行い，門脈圧の上昇を認めず，門脈造影上，肝内外門脈に形成不全を認めなかったため1期的にshunt閉鎖術を施行した．術後経過良好であり，以後肝機能検査値もほぼ正常化した．肝硬変を伴わないporta-systemic shuntによる肝性脳症に対しては，shunt血管閉塞前後の門脈圧の計測や門脈造影などの評価を行えば，shunt閉塞により良好な予後が期待できると考えられる．

## はじめに

Porta-systemic shuntは肝硬変，特発性門脈圧亢進症に続発するものが知られており，これらに対する診断，治療の報告例は数多くみられる[1]．しかしながら，門脈圧亢進症を伴わないporta-systemic shuntは報告例が少ない．自験例は術中門脈圧測定にてshunt閉塞前後に門脈圧の変化を来さなかったこと，肝臓の組織学的診断にて特異的な所見を認めなかったこと，手術による1期的な門脈閉塞により何ら術後合併症を呈することなく軽快したことなど特徴的であったので報告する．

## 症　例

患者：70歳，女性

主訴：見当識障害

既往歴：子宮腹膜炎，心臓弁膜症

家族歴：特記すべきことなし．

現病歴：平成10年6月8日，見当識障害をきたし，失禁を呈したため当院を受診した．血清アンモニア値が199μg/*l* と上昇を呈していたため肝性脳症と診断．入院の上，点滴治療施行した．

入院時現症：身長150cm，体重46kg，入院後，タンパクアミノ酸製剤の経静脈的投与を施行した．治療後は意識清明であり，言語障害，失禁などの再発は認められなかった．

入院時検査成績：T-Bil：1.8mg/dl，GOT：44IU/*l*，GPT 25IU/*l*，ALP：140IU/*l*，LDH：783IU/*l* であった．HBs抗原陰性．HCV抗体陰性．ICGテストでは15分停滞率が27.0％と高値を呈した．血中アミノ酸分画ではFisher比1.1と低値を呈し，肝不全と考えられた．

腹部超音波検査所見：肝左葉下面に左胃静脈に相当する側副血行路と思われる静脈が脾静脈から分岐している所見が認められた．また，カラードップラーによって血流方向を確認したところ，脾静脈には逆流が認められた．上腸間膜静脈，肝内門脈は順流であった．

上部消化管内視鏡所見：食道静脈瘤は認められなかったが，胃体中部前壁に直径2×1.5cmのIIc病変を認めた．胃透視，上部消化管内視鏡所見から壁深達度はsmと判断された．生検の組織病理学的検査の結果，group V（低分化型腺癌）であった．

MR angiography検査所見：左胃静脈の拡張像と門脈の狭小化を認めた（**Fig. 1**）．また，動脈相では肝動脈が明瞭に描出され肝内の血流が動脈血優位であることが示唆された．

腹部血管造影検査所見：動脈の走行は特に変異を認めなかった．門脈像では上腸間膜静脈の血流は脾静脈に逆流，左胃静脈，短胃静脈を経て左腎静脈に流入することが確認された（**Fig. 2**）．しかしながら，肝静脈楔入圧は10～15mmHgとほぼ正常値を呈した．

腹部CT検査所見：肝臓は腫大，辺縁不整像などを

＜2000年1月26日受理＞別刷請求先：鈴村　潔
〒503-0864　大垣市南頬町4―86　大垣市民病院外科

**Fig. 1** Three dimentional MRI angiogram showing a dilated collateral vein extending from the superior mesenteric vein to the left renal vein.（white arrow）

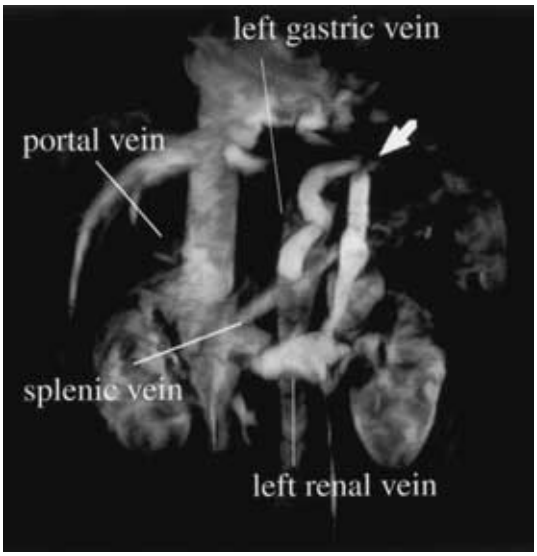


**Fig. 2** Subtraction image of venous phase of a superior mesenteric angiogram showing a large collateral vein arising from the left gastric vein flowing into the inferior vena cava through the left renal vein.（black arrow）

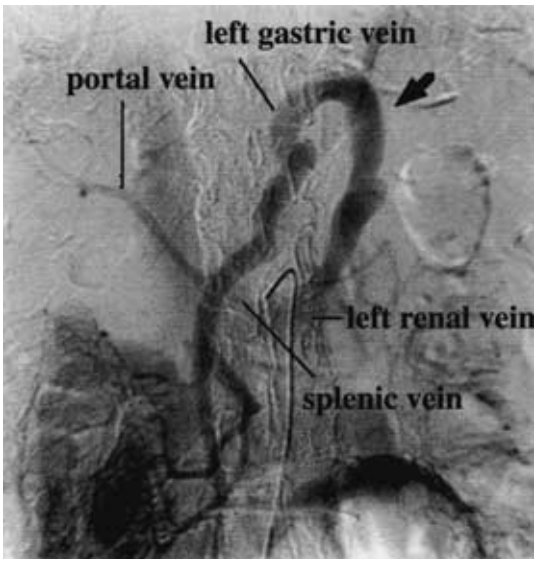


**Fig. 3** Operative portogram showing a normal portal vein.

認めなかった．脾臓の腫大は認めなかった．

以上の諸検査より，本症例は porta-systemic shunt を伴った胃体部前壁早期胃癌症例であると診断された．胃病変に対し，胃切除術が必要と判断されたが，porta-systemic shunt を形成する左胃静脈に対しては術中に門脈圧測定を行った上でこれを温存するか，遮断するかを決定することとした．

手術所見：開腹後，まず胃病変に対する検索を行ったところ，T1（SM），H0，P0，N0の Stage Ia であった．また，肝臓は通常よりやや暗褐色調を呈し触診上硬く触れた．引きつづき，右胃大網静脈からカテーテルを挿入，shunt 血管をクランプして術中門脈造影検査を行った（**Fig. 3**）．術中門脈造影では，術前の画像診断と比較して肝内門脈は正常に近い太さで描出された．また，解剖学的な異常は認められなかった．

次に術中門脈圧測定を行った．まず，shunt 血流を阻害しない状態で圧測定を行ったところ，16～17mmHg であった．さらに，shunt 血流を脾静脈合流部，左腎静脈流入部2か所でクランプした上で再度，圧測定を行ったところ，18mmHg とごくわずかな上昇を認めるのみであった．

以上より，shunt 血流遮断により重大な門脈圧亢進を来さないことが確認されたため，左胃静脈を結紮切離，型のごとく2群リンパ節郭清を伴う幽門側胃切除術を施行した．また，術中，肝組織を生検した．

**Fig. 4**　Microphotograph of liver shows mild fibrosis around Glisson sheath.

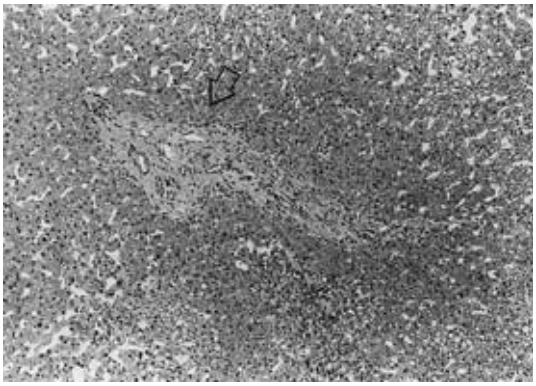

組織学的所見：胃病変はsignet ring cell carcinoma, m, n0であった．また，肝組織はグリソン鞘域に軽度の繊維化と細胆管の増生像を認めるものの，特発性門脈圧亢進症に見られるような門脈周囲の繊維化は認められなかった（**Fig. 4**）．

術後生化検査：術後第１病日の肝酵素系の値はGOT：134IU/*l*，GPT：50IU/*l* と軽度上昇を示したが，第20病日にはGOT：40IU/*l*，GPT：9IU/*l* と低下した．血中アンモニア濃度は第１病日には79μg/mlと軽度上昇を認めたものの，第20病日には59μg/mlと正常化した．術後第32病日に施行したICGテストでは15分停滞率13.4%と軽度の上昇を認めるもののほぼ正常の値となった．術後第24病日に測定された血中アミノ酸分画はFisher比が2.6と正常の値を示した．

術後腹部USカラードップラー検査所見：第27病日に施行され，上腸間膜静脈，門脈，脾静脈はすべて順流であることが確認された．また，側副血行路は描出されなかった．

術後MR angiography検査所見：第27病日に施行されたが，解剖学的にほぼ正常な像を呈した（**Fig. 5**）．患者は99年３月現在，外来通院中であり，その後，肝性脳症などの症状の出現を認めず，血液検査上も肝機能はほぼ正常である．

## 考　察

Porta-systemic shunt による肝性脳症は一般的に猪瀬型肝性脳症とよばれる．下村ら[2]は本邦99例の猪瀬型肝性脳症を検討し，その基礎疾患について肝硬変56例（56.6%），特発性門脈圧亢進症12例（12.1%），肝線維症４例（4.0%），Budd-Chiari 症候群１例（1.1%），これら以外に先天性と考えられるもの，術後の癒着によると思われるものがあったとしている[3]．

**Fig. 5**　Postoperative three dimentional MR angiogram showing the contrast medium drains into the liver through the portal vein.

このように，shunt 血管の形成には肝実質の障害を起因とするものを多く認めるが，その成因が明らかでない症例もわずかながら存在する．

自験例では，術中測定では門脈圧の軽度亢進を認めるものの，門脈閉鎖前後の門脈圧の変化が小さいこと，肝の組織像にて門脈圧を亢進させるような所見を認めないことから，shunt 血管の形成機序が問題となる．このように成因の明らかでない porta systemic shunt を先天性とする報告も認められる[2)~5)]．また，特発性門脈圧亢進症との関連を示唆する報告もある[6]．自験例も先天性の血管奇形の可能性もあると考えられる．

Robert ら[7]は先天性の portacaval shunt 症例の報告中，高齢になってから肝性脳症を呈する原因を，高齢化に伴う脳のアンモニアに対する耐性の低下と推測している．自験例においても，もとより shunt 血管による門脈血の体循環への盗血現象を来しており，このために門脈血流不全による前肝不全状態が存在したと考えられる．また，高齢化による肝の外因に対する耐性の低下に加えて何らかのストレスが加わり今回の発症に至ったものと推測される．

肝硬変に伴う porta-systemic shunt 症例においては経口アミノ酸製剤による内科的治療も行われているが Child A，B 程度の肝機能の保たれた症例では，外科的

結紮術により良好な予後が期待できると報告されている[7)8)].

また，先天性と考えられる porta-systemic shunt 症例に対し interventional ragiology の技術によって，経静脈的に shunt 血管を閉塞し肝機能の改善をみたとする報告もある[9)~11)]．自験例のように肝硬変がなく，肝性脳症の原因が門脈血の shunt による肝血流の低下のみによっておこると考えられる症例では，shunt 血管を閉塞することにより，良好な予後が期待される．また，胃癌合併を認めなければ，自験例でも経静脈的な shunt 血管塞栓術が可能であったと思われる．

胃癌を合併した巨大な porta-systemic shunt に対し胃癌手術時，門脈閉鎖試験を施行の上，shunt 閉鎖術を行い肝性脳症の消失，肝機能の改善をみたためこれを報告した．

## 文　献


1）青木春男：巨大門脈大循環短絡症の治療成績に関するアンケート調査報告．厚生省特定疾患研　平成3年度研報門脈血行異常症調査研究：228―239, 1991

2）下村　誠, 世古口　務, 藤井幸治ほか：猪瀬型肝性脳症を合併した直腸癌の1例．日消外会誌　**31**：2402―2406, 1998

3）大久保博忠, 幡　慶一, 赤松興一ほか：肝性脳症様発作を繰り返した Spontaneous splenorenal-gastrorenal shunt の1例．肝胆膵　**2**：231―235, 1981

4）中島克明，吉田秀雄，畑　明ほか：Portosystemic encephalopathy の特異な1例．最新医　**44**：1525―1530, 1989

5）Horiguchi Y, Kitano T, Takagawa H et al：A large inferior mesenteric-caval shunt via the internal iliac vein. Gastroenterol Jpn **23**：684―688, 1998

6）Sugimura T, Tsuji T, Ibayasi H et al：Portal-systemic shunting in a patient with normal portal vein pressure and histological evidence of idiopathic portal hypertension. J Gastroenterol Hepatol **11**：301―304, 1996

7）Robert KK, Richard DS, Alphonse JP et al：Portal-Systemic encephalopathy due to a congenital portocaval shunt. Am J Roentgenol **139**：1013―1015, 1982

8）二川俊二：門脈圧亢進症とともに―門脈圧亢進症治療の変遷―．日消外会誌　**32**：785―792, 1999

9）Nagino M, Hayakawa N, Kitagawa S et al：Interventional embolization with fibrin glue for a large inferior mesenteric-caval shunt. Surgery **111**：580―584, 1992

10）松岡利幸, 早川勇二, 高島澄夫：門脈大循環短絡塞栓術により長期間再発なく経過観察中の肝性脳症の1例．肝臓　**37**：286―290, 1996

11）瀬尾伸夫, 石山秀一, 片桐　茂ほか：門脈大循環短絡による肝性脳症の1例―バルーンカテーテルを用いた短絡閉鎖による門脈循環動態の変動―（猪瀬型肝性脳症に対する短絡閉鎖試験）．日臨外医会誌　**47**：1329―1333, 1986

## A Case Report of Early Gastric Carcinoma Associated with Porta-systemic Encephalopathy

Kiyoshi Suzumura, Akihiro Yamaguchi, Masatoshi Isogai, Yuuji Kaneoka,
Yoshihito Takahashi, Masahide Ri and Gen Sugawara
Department of Surgery, Ogaki Municipal Hospital

We report a rare case of a large left gastric-renal shunt in a 70-year-old woman with hepatic encephalopathy but no cirrhosis. She was admitted to our department because of hepatic coma. The serum ammonia level was elevated to 199μg/dl. A large abnormal vessel in the area of the stomach was discovered by ultrasonography during a screening examination for liver cirrhosis. Angiography revealed that the vessel was a large left gastric-renal shunt by the venous phase of superior mesenteric artery. Coincidentally, an early gastric carcinoma was discovered by gastrointestinal fiberscopy performed for screening of esophageal varices. During the operation for gastric carcinoma, the shunting vessel was clamped temporarily and then the portal vein pressure was slightly elevated from 16～17mmHg to 17～18mmHg. As ligation of the shunting vessel was considered safe, it was ligated and distal gastrectomy was performed in the usual manner. The postoperative hepatic function returned to normal and the serum ammonia level was reduced. In conclusion, case of hepatic encephalopathy but no hepatic parenchymal disorder of liver with a large shunting vessel, the vessel can be ligated safely.

**Key words**：porta-systemic shunt, hepatic encephalopathy

**〔Jpn J Gastroenterol Surg 33：610—614, 2000〕**

**Reprint requests**：Kiyoshi Suzumura　Department of Surgery, Ogaki Municipal Hospital
4-86 Minaminokawa-cho, Ogaki-city, 503-0864 JAPAN