日消外会誌　33（5）：615～619，2000年

症例報告

Degradable starch microspheres 併用肝動注化学塞栓療法により腫瘍が縮小し肝切除した胃癌肝転移の１例

市立貝塚病院外科
岸渕　正典　　柳生　俊夫　　山崎　　誠　　安井　昌義
西　　敏夫　　川崎　勝弘　　弥生　恵司　　森　　武貞

胃癌肝転移は予後不良であり，有効な治療法はいまだ確立されていない．今回，degradable starch microspheres（DSM）を用いた肝動注化学塞栓療法が奏功し，切除容易となった胃癌肝転移の１例を経験した．症例は61歳の女性で，60歳時に早期胃癌（sm1，n0）にて幽門側胃切除術を施行した．術後８か月目に CEA が32ng/ml と上昇し，腹部 CT で肝内側区域に低吸収域の単発性腫瘍を認め，胃癌の肝転移と診断した．腫瘍は直径9cm までに急速に増大し，肝切除困難であったため，３回の DSM+mitomycin C による肝動注化学塞栓療法を施行した．腫瘍径は3cm まで著明に縮小したため，肝内側区域切除術を施行した．病理組織検査で腫瘍は線維化で置換され，周辺に腫瘍細胞をごく少量認めるのみであった．DSM 併用肝動注化学塞栓療法は血管増生を伴う肝転移に対する有用な手段になりえると考えられた．

緒　　言

胃癌肝転移症例は予後不良で[1]，全身化学療法，肝動注化学療法，肝動脈化学塞栓療法（以下，TACE）などが施行されてきたが，いまだ確立された治療法はない．しかし，近年肝動注の regimen において各施設で多様な工夫がなされ，長期生存した症例も多数報告されるようになってきた．

今回，我々は最近開発された短時間作用型の塞栓物質 degradable starch microspheres（以下，DSM）を用いた TACE が著効し，切除が容易になった胃癌術後の肝転移の１例を経験したので，若干の文献的考察を加えて報告する．

症　　例

患者：61歳，女性

主訴：肝腫瘍精査

既往歴：60歳，早期胃癌にて幽門側胃切除術＋D2郭清施行．組織学的には充実型低分化型腺癌，sm1 ly1 v0 n0 H0 P0，stage Ia と診断された．

家族歴：特記すべきことなし．

現病歴：胃癌術後８か月目の1998年11月に CEA は3.4ng/ml から32ng/ml まで上昇し，腹部 CT 検査で肝内側区域に低吸収域の単発性腫瘍を認めたため，胃癌の肝転移と診断した．その後腫瘍は急速に増大し，精査・加療目的にて当科入院した．

入院時血液検査成績：CEA はさらに約１か月後には149ng/ml まで急速に上昇した．CA19-9，AFP，その他の血液生化学検査も正常範囲内であった．

腹部 CT 検査：肝内側区域に約9cm 大の低吸収域の単発性腫瘍を認めた．中・左肝静脈への浸潤・圧排像を認めた．その他に転移巣は認めなかった（**Fig. 1**）．

腹部血管造影：肝 S4に豊富な腫瘍血管像と腫瘍濃

Fig. 1　Computed tomography shows a low-density. giant tumor in the medial segment of the liver.

＜2000年２月23日受理＞別刷請求先：岸渕　正典
〒597-0015　貝塚市堀3―10―20　市立貝塚病院外科

Fig. 2　Angiography reveals a hypervacular tumor stain in the medial segment of the liver. The hepatic artery in compressed by the tumor（→）.

Fig. 3　Computed tomography shows that the metastatic liver tumor has been markedly reduced in size.

染像を伴う巨大な腫瘍を認めた（**Fig. 2**）.

以上より，胃癌術後の単発性再発肝転移と診断した．腫瘍は巨大で，中肝静脈を浸潤・圧排し肝切除が困難であったため，リザーバーを用いた DSM+MMC による TACE を行う予定であった．しかし，腹部血管造影で固有肝動脈の腫瘍による圧排（Fig. 2→）により，リザーバーの留置が困難であり，Seldinger 法での one shot 動注に変更した．1999年１月21日に１回目 DSM 900mg，mitomycin C（以下，MMC）10mg，2月１日に２回　目 DSM 1,500mg，MMC 10mg+cisplatin（以下，CDDP）30mg，3月４日に３回目（２回目と同量）を施行した．

TACE 後の腹部 CT 所見：３回目の TACE により

Fig. 4　Angiography reveals that the timor stain has decreased markedly, but a new hepatic artery-portal vein shunt（→）is also seen.

Fig. 5　Serum CEA level and the size of the liver metastasis on abdminal CT scans after transcatheter arterial chemoembolization（TACE）and surgery.

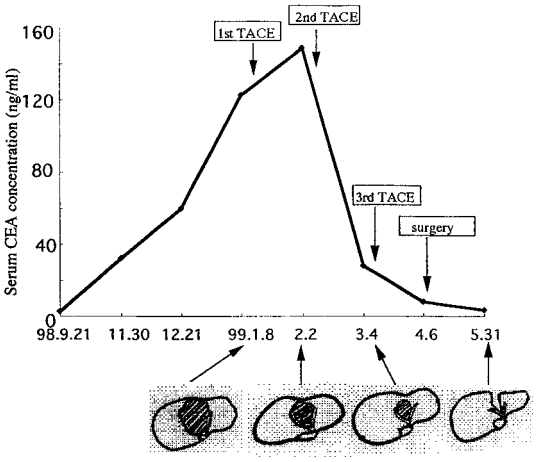

肝転移巣は直径約3cm までに著明の縮小した（**Fig. 3**）.

CEA も7.9ng/ml まで減少した．なお，３回の肝動注による副作用は軽度の肝機能障害（２回目の TACE 後に GOT 126IU/*l*，GPT 133IU/*l* まで上昇するも，すぐに改善）のみで，発熱・疼痛・消化器症状などは認めなかった．

腹部血管造影検査：３回目の TACE 時に腫瘍血管・濃染像は著明に減少したが，同時に肝動脈―門脈（A-P）shunt を認めた（**Fig. 4**）.

Fig. 6 Macroscopic finding of the resected liver tumor.

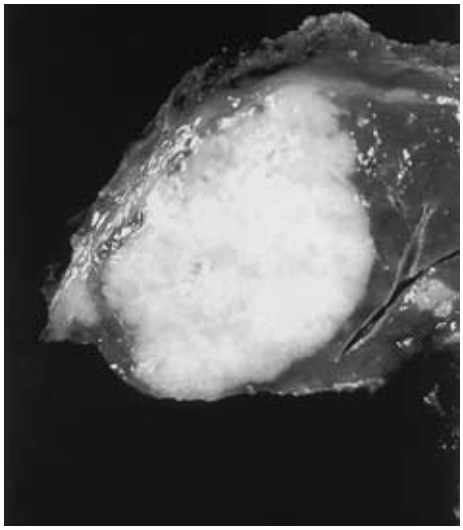

Fig. 7 Histological findings showed that the tumor was alomost replaced with fibrotic tissue and there was little tumor cells（→）surrounding it. H.E stain ×40.

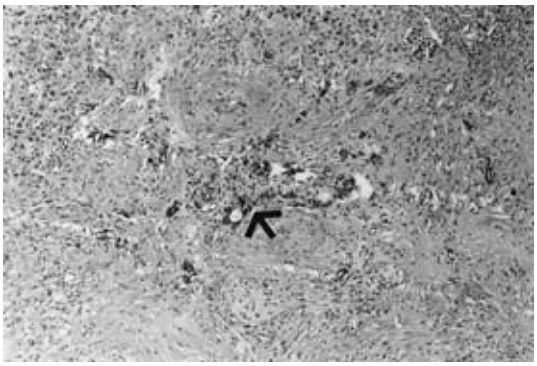

これ以上TACEを施行しても効果は期待できないと判断し，同時に切除が容易となったため，4月7日肝内側区域切除術を施行した．治療経過に伴うCT画像所見とCEAの動きは図のごとくである（**Fig. 5**）．

摘出標本所見：割面像は，大きさ約4cmの境界明瞭で，白色調の硬いほぼ均一な腫瘍を認めた（**Fig. 6**）．

病理組織学的所見：腫瘍内部はほぼ全体が繊維性の組織で置換され，周辺のごく一部に管状構造をもった腺癌を認めるのみであった．壊死性の変化は認めなかった（**Fig. 7**）．

術後経過は，術後4か月目に肝外側区域に径約2.5cm大の単発転移巣を認め，前回同様にDSM併用TACEを2回施行し，径約1.5cmまで縮小した．他に転移を認めなかったため，術後7か月目に肝外側区域切除術を施行した．その後約3か月経過するが再発なく外来通院中である．また術後のCEAも再々発後17.6ng/mlまで上昇したが，再切除後は正常範囲内であった．

考　察

胃癌肝転移は極めて予後不良で，中島ら[1]は肝転移を有する症例の6か月生存率は20～50%程度であると報告している．積極的な治療をしなければ，平均生存期間は一般に6か月以内といわれている[2]．治療法としては，肝切除術，肝動注化学療法，TACE，全身化学療法，microwave凝固療法，免疫療法などがある．第1選択は切除可能であるならば肝切除術であり，切除例の治療成績は5年生存率17～26.9%と最近向上してきている[3)4)]．しかし，肝転移巣は多発性のものが多く[2]，また腹膜播種などの他の遠隔転移を合併したものが多く，実際には切除可能な症例は極めて少ない．また，経静脈的な全身化学療法投与での効果もあまり期待できない．一方，最近肝動注療法やTACEが改良され治療成績も向上し，奏功率は50～70%，1年生存率は40～50%と予後が徐々に改善されつつある[5]．

肝動注化学塞栓療法での塞栓物質には，lipiodol，SMANCS，gelatin spongeなどが使用されている．今回，我々はDSMを用いた肝動注化学塞栓療法を施行した．DSM（Pharmacia―ヤクルト）[6]は，加水分解されたじゃがいも澱粉を架橋結合により乳化結合させた白色の大きさは40～45μmの球状粒子を生理食塩水に60mg/mlの割合で懸濁したものである．DSMの半減期は約20～30分で血中のα-アミラーゼにより徐々に分解される[7]．DSMの作用機序は一時的に細動脈内で塞栓を形成し，抗悪性腫瘍剤の流出を防ぐことで局所濃度を高め，その結果抗腫瘍効果を増強できると考えられている[6]．

DSM+MMCのTACEの奏功率は，田口ら[8]による多施設共同第II相試験によると胃癌の肝転移で69.2%と最も高く，次いで大腸癌の肝転移の44.1%であり，胃癌の肝転移に対する従来の肝局所療法と比較して高い奏功率を認めた．また，最大腫瘍径別にみた奏功率は，7cm未満は約60%であるのに対して，7cm以上は約30%であった[8)9)]．腫瘍数別では，10個以上の多発症例は効果が少なくなっている．用量別奏功率は750mg未満の投与症例の方が，それ以上の症例に比べて効果が高

かった[8)9)]．腫瘍の vascularity についての治療効果については，hypervascular な肝転移の方が，肝動注化学塞栓療法の効果を受けやすく，一方，hypovasuclar な肝転移は，肝動注化学療法の適応で効果が期待されるときはリザーバーによる肝動注の適応であると報告されている[10)]．自験例が著効した原因の１つとして，最大腫瘍径9cm と大きかったが，hypervascular な肝転移であったことが関与していると考えられた．DSM の投与量は１回目は900mg を使用したが，腫瘍血管の塞栓効果は少なかったため，2・3 回目は各1,500mg まで増量投与したところ，腫瘍濃染像は著明に縮小し，肝動脈の腫瘍血管はほとんど塞栓可能であった．

胃癌肝転移に対する局所化学療法として，一般に使用される薬剤として，5-fluorouracil(5-FU)，MMC，adriamycin（ADM），CDDP などであるが，単剤での奏効率は低く，現在ではこれらの組み合わせによる多剤併用療法が用いられている．しかし，効果について各施設での症例数も少なく，ばらつきも大きいため，10症例以上で検討したところ，奏功率で29.4～75%[5)]，1 年生存率で6.3～55%[5)]であった．CDDP の併用療法については，議論の分かれるところであるが[11)～13)]，最近は有効な報告も多く[11)12)]，CDDP の肝動注のみが有意な独立因子であるとの報告もあり[14)]，われわれは，併用化学薬剤として，1 回目は MMC のみであったが，2 回目以後に CDDP を併用したことも，著効した因子の１つではないかと考えられた．

DSM による副作用として，疼痛（約52%），悪心・嘔吐（約39%）発熱（約34%）[8)9)15)]であり，疼痛対策として DSM 投与中にペンタジンなどの鎮痛剤で対処できる[15)]．なお，肝動脈閉塞に起因する重篤な薬剤性肝炎を認めることがあり，経時的に DSA により血流を評価することが重要である[16)]．

最近，胃癌肝転移の切除不能症例に対して，種々の治療法が試みられ治療成績が向上しつつあり，今回われわれが用いた DSM 併用 TACE も血管増生を伴う肝転移に有用な手段になりえると考えられた．

文　献

1）中島聰總：胃癌10,000例の表解析．癌と化療 **21**：1813―1897, 1994
2）中西昌美, 佐野秀一, 葛西洋一：肝転移を伴う胃癌の病態と手術適応．消外　**7**：1529―1533, 1984
3）山本順司, 小菅智男, 島田和明ほか：転移性肝癌の外科治療；適応と治療成績．消外　**18**：1655―1662, 1995
4）梨本　篤, 土屋嘉昭, 佐々木壽英：転移陽性胃癌に対する肝切除の意義．外科　**58**：842―846, 1996
5）別府　透, 小川道雄, 片渕　茂ほか：胃癌に対する化学療法―プロトコールと施行の注意．胃癌肝転移に対する化学療法. 消外　**17**：1737―1745, 1994
6）Lindberg B, Lote K, Teder H et al：Biodegradable starch microphere―A new medical tool. Edited by Davis SS, Illum L, McVie JG et al. Microsphers and drug therapy pharmaceutical, immunological and medical aspects. Elsevier science publishers B.V., Amsterdam, 1984, p153―188
7）Rothman U, Arfors KE, Aronsen KF et al：Enzymatically degradable microspheres for experimental and clinical use. Microvasc Res **11**：421, 1976
8）田口鐵男，谷川久一，佐野開三ほか：PJ-203（Degradable Starch Microspheres）併用肝動注療法の転移性肝癌に対する多施設共同第 II 相試験．癌と化療　**20**：2015―2025, 1993
9）田口鐵男, 近藤元治, 谷川久一ほか：転移性肝癌に対する Mitomycin C 動注療法と PJ-203（Degradable Starch Microspheres）併用 Mitomycin C 動注療法との比較臨床試験．癌と化療　**20**：2027―2035, 1993
10）阪口　浩, 打出日出夫, 松尾尚樹ほか：転移性肝癌に対する TAE の適応と治療成績．腹部画像診断 **12**：459―464, 1992
11）北村正次, 荒井邦佳, 宮下　薫ほか：胃癌肝転移の治療．臨床医　**15**：1890―1894, 1989
12）佐久間　寛, 松本伸夫, 片山寛次ほか：胃癌肝転移例に対する PMU 肝動注療法（CDDP，MMC 動注，UFT の経口）の効果．癌と化療　**16**：2557―2562, 1989
13）清崎浩一，寺中政昭：胃癌の肝再発に対して CDDP，MMC，リピオドールの肝動注が著効した 1 例．癌と化療　**17**：1513―1516, 1990
14）米村　豊, 大山繁一, 鎌田　徹ほか：肝転移を有する胃癌の予後因子；多変量解析による検討．癌と化療　**17**：2063―2069, 1990
15）田口鐵男：PJ-203（Degradable Starch Microspheres）の肝動注内注入における第 I 相試験．癌と化療　**20**：1817―1825, 1993
16）高安幸生：DSM併用動注療法. Karkinos **6**：339―346, 1993

A Case of Liver Metastasis From Gastric Cancer Resposive to Intra-arterial Chemoembolization With Degradable Starch Microspheres, Allowing Limited Resection

Masanori Kishibuchi, Toshio Yagyuu, Makoto Yamasaki, Masayoshi Yasui, Toshio Nishi,
Katsuhiro Kawasaki, Eiji Yayoi and Takesada Mori
Department of Surgery, Kaizuka City Hospital

The prognosis of liver metastasis from gastric cancer is very poor, and no effective therapy has been established. We report a case of liver metastasis from gastric cancer that was successfully treated by intra-arterial chemoembolization using degradable starch microspheres (DSM), allowing limited resection to be performed.

A 61-year-old woman underwent distal gastrectomy for early gastric cancer without lymph node metastasis at 60 years of age. Eight months after the operation, she had a high carcinoembryonic antigen (CEA) level of 32ng/ml and abdominal CT revealed a giant metastasis to the medial segment of the liver. The tumor rapidly increased to 9cm in diameter. Because of it's size and rapid growth, curative resection of the liver tumor was considered difficult. Therefore, 3 cycles of intrahepatic arterial chemoembolization using DSM and mitomycin C were performed. This treatment was successful in reducing the tumor to 3cm in diameter, after which curative medial segmentectomy of the liver was performed. Histological examination showed that fibrotic tissue had almost completely replaced the tumor and few cancer cells remained. These findings suggest that chemoembolization using DSM can be effective for the treatment of hypervascular liver metastases from gastric cancer.

Key words: degradable starch microspheres, liver metastasis of gastric cancer, Intra-arterial chemoembolization

〔Jpn Gastroenterol Surg 33：615—619, 2000〕

Reprint requests: Masanori Kishibuchi Department of Surgery, Kaizuka City Hospital
3-10-20 Hori, Kaizuka City, 565-0015 JAPAN