日消外会誌　33（5）：620～624，2000年

症例報告

粘液産生性肝内胆管癌の1例

国立大阪病院外科，同　病理*

黒川　幸典　　蓮池　康徳　　辻仲　利政　　武田　　裕
河原　邦光*　　倉田　明彦*　　吉川　宣輝

症例は54歳の女性．右季肋部痛を主訴に来院し，ERCP および MRCP にて総胆管と左肝内胆管の著明な拡張が認められ，内部には粘液様物質が充満していた．腹腔動脈造影では肝左葉，特に A3分枝周囲の濃染像を認めた．以上より左肝内胆管原発の粘液産生性肝内胆管癌を疑い，肝左葉切除術および胆のう摘出術を施行した．本症例は術中胆道鏡でも特徴的な粘膜病変を認めなかったため，術前血管造影検査で濃染像が認められた範囲を切除したのち，切除断端の術中迅速組織診を行って治癒切除の判定を行った．粘液産生性胆管癌は過去に本症例を含めて31例の報告があり，その特徴をまとめると，女性が67.7%，CA19-9の陽性例が33.3%，乳頭状腺癌が90.3%，左肝内胆管原発が87.1%を占める．予後は比較的良好で，根治的な手術が施行された24例中死亡報告例は1例のみであり，最長6年5か月の長期生存例も存在している．

はじめに

臨床的に認識しうる程の粘液を産生する胆管癌は粘液産生性胆管癌と総称されており，比較的まれな疾患である．これまでに本症の報告は本邦にて30例あるものの，その臨床像について未知の部分も多い．今回，我々は内視鏡的に胆管上皮の明らかな異常を認めなかったために切除範囲の決定に難渋した1例を経験したので，本邦報告30例と合わせ，その臨床病理学的特徴について検討したので報告する．なお，臨床病理学的記述は胆道癌取扱い規約によった[1]．

症　　例

患者：54歳，女性

主訴：右季肋部痛

既往歴，家族歴：特記すべきことなし．

現病歴：平成10年10月頃より全身倦怠感を認めたため，当院消化器科を受診した．

入院時現症：右季肋部に軽い圧痛を認めたのみで，その他特記すべきことはなかった．

入院時検査所見：末梢血液像，尿一般検査では異常を認めなかった．生化学検査にて，ALP 366U/*l*，γ-GTP 110U/*l* と軽度上昇していた．腫瘍マーカーは AFP，PIVKA II，CEA，CA19-9ともに正常範囲内であった．

＜2000年1月26日受理＞別刷請求先：黒川　幸典
〒540-0006　大阪市中央区法円坂2―1―14　国立大阪病院外科

腹部超音波検査：総胆管および左肝管の著明な拡張を認めた．肝内に明らかな腫瘍像は認めなかった．

ERCP 検査：Vater 乳頭の開口部は広く開大し，粘液の流出が認められた．造影にて総胆管は径25mm 大に拡張しており，内部には不定形の透亮像が充満していた（**Fig. 1a**）．胆汁細胞診および総胆管上部，中部，下部の擦過細胞診の結果はいずれも class I であり，Vater 乳頭部の生検の結果でも悪性像を認めなかった．

腹部 MRI 検査：MRCP では総胆管が径25mm 大に拡張し，左肝管も径20mm 大に拡張していた（**Fig. 1b**）．

腹部単純 CT 検査：肝内に明らかな腫瘍像は認めなかったが，左葉の肝内胆管，特に B3分枝の拡張が著明であり，数珠状になっていた．また，B2分枝の起始部には径15mm 大の結石を疑わせる腫瘤像を認めた．総胆管も全長にわたって拡張していたが，明らかな腫瘍像は認めなかった．

腹部 dynamic CT 検査：動脈相にて左肝内胆管，特に B3分枝の胆管壁は濃染されるが，右肝内胆管および総胆管の胆管壁は造影されなかった（**Fig. 2**）．

腹部血管造影検査：腹腔動脈造影にて肝左葉，特に A3分枝周囲の濃染像を認めた（**Fig. 3**）．門脈相では肝外側区域が造影されなかった．

以上の画像所見より，悪性の確診は得られなかったものの，左肝内胆管原発の粘液産生性胆管癌を疑い，

Fig. 1　a）Endoscopic retrograde cholangiography（ERCP）revealed the common bile duct dilated to 25 mm and filled with mucin-like material.
b）Magnetic resonance cholangiopancreatography（MRCP）revealed the dilatation of the common bile duct up to 25mm and the left intrahepatic bile duct up to 20mm.　a｜b

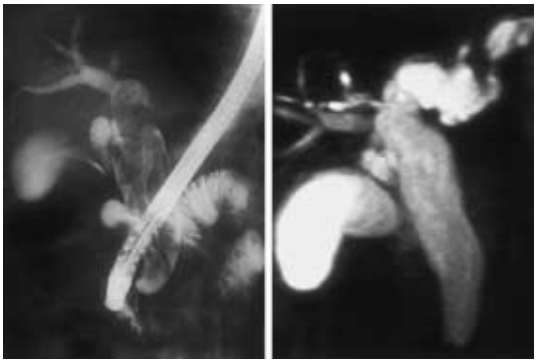

Fig. 2　Abdominal enhanced CT revealed the wall enhancement of the dilated left intrahepatic bile duct, especially of the B3 branch（arrow）.

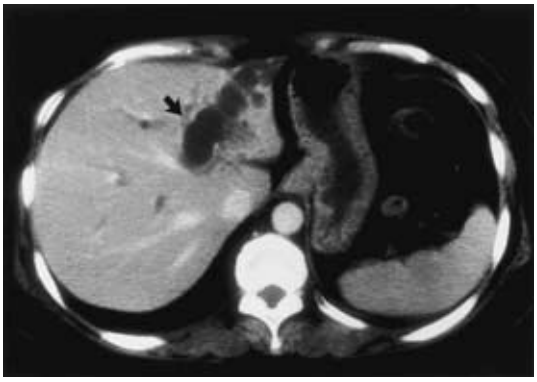

平成10年12月15日肝左葉切除術および胆のう摘出術を施行した．

術中所見：肝外側区域はやや萎縮しており，肝 S2 表面は脱色，内部には結石様の硬結を触れた．胆のう管より胆道鏡を挿入すると，総胆管内および左肝内胆管内にはゼリー状粘液が大量に充満していた．総胆管および左右肝管の粘膜に異常を認めず，左肝内胆管の粘膜もやや粗造である以外は特に異常を認めなかった．そこで左肝管を左右肝管分岐部にて切離し，肝左葉および左側尾状葉を一括切除した．左肝管の切離断端および胆管内粘液の術中迅速病理診断を行ったもの

Fig. 3　Angiography revealed staining in the left lobe of the liver, especially around the A3 branch（arrow）.

Fig. 4　a）Cut surface of the resected specimen：The dilated B3 branch was filled with mucin. A gallstone was found to obstruct the B2 branch. Macroscopically, there was no malignant lesion in the resected specimen.
b）Schema of the resected specimen：Microscopically, papillary adenocarcinoma extended from B3 branch to the left hepatic duct continuously. The stump of the left hepatic duct in the permanent specimen was negative for tumor.　a｜b

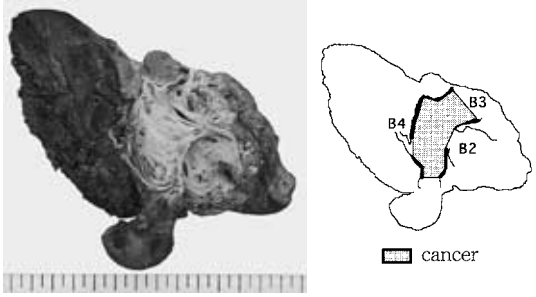

の，いずれも悪性像は認めなかった．明らかなリンパ節の腫脹は認めなかったので，＃12p リンパ節のみサンプリングした．最後に総胆管内に T-tube を留置した．

切除標本肉眼所見：左肝内胆管の B3分枝は著明に拡張し，内部には無色透明の粘液で充満していた（**Fig. 4a，b**）．さらに，B2分枝内には径2cm 大の肝内結石があり，完全に内腔を閉塞していた．B4分枝には特に異

常を認めず，また切除標本内で肉眼的に明らかな腫瘍を疑わせる所見は認めなかった．

病理組織学的所見：左肝内胆管のB3分枝には乳頭腺管状の増殖パターンを示す癌細胞が存在し，粘液産生能を有する乳頭状腺癌と診断された（**Fig. 5**）．その他 s0，vp0，z0，tw（－），＃12p（－）であった．

Fig. 5　Microscopic examination revealed papillary adenocarcinoma with a papillo-tubular pattern.（H. E. stain　×100）

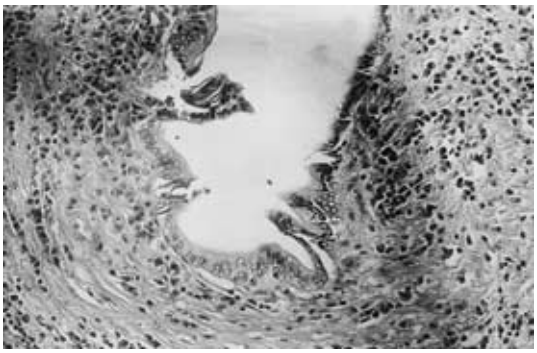

術後経過：術後経過は順調で，平成11年１月18日退院した．現在術後１年を経過したが，再発の徴候無く外来通院中である．

考　察

粘液産生性肝内胆管癌の本邦報告例は我々が検索した限りでは，十分な記載のある論文のみを取り出すと，1973年菊池ら[2]の報告を初めとして自験例を含め31例であった（**Table 1**）．それらの文献的考察を行った結果，以下のような特徴が挙げられた．

平均年齢は62.2歳（36～83歳）であり，男女比は10：21であった．全国原発性肝癌追跡調査[3]によると一般の胆管細胞癌の平均年齢は63.1歳，男女比は３：２であり，粘液産生性胆管癌は特に女性の割合が高かった．

初発症状としては腹痛が16例（51.6%）と最も多く，

Table 1　The profiles of the 31 cases of mucin-producing cholangiocarcinoma in the Japanese literature

case	year	author	sex	age	chief complaint§	tumor marker	histology*	location#	prognosis
1	1973	Kikuchi	M	51	jaundice	?	pap.	R-Bh	dead (1M)
2	1980	Kage	M	71	fever up, jaundice	?	pap.	L-Bh	alive (3Y)
3	1986	Kokubo	F	63	abd. pain	intact	pap.	R-Bh	alive (1Y)
4	1986	Isogai	F	57	abd. pain, fever up	intact	pap.	L-Bh	dead (1Y6M)
5	1987	Miyakawa	F	63	back pain	?	pap.	L-Bh	alive (8M)
6	1987	Chou	M	66	abd. pain	intact	pap.	L-Bh	alive (6M)
7	1987	Yamase	F	62	abd. pain, jaundice	CEA,CA19-9↑	pap.	L-Bh	alive (2Y5M)
8	1988	Miyakawa	M	66	abd. pain	intact	pap.	L-Bh	alive (3Y6M)
9	1988	Akagi	M	69	fever up	intact	pap.	L-Bh	unknown
10	1988	Kurokawa	F	51	jaundice	CA19-9↑	pap.	L-Bh	unknown
11	1988	Iwase	F	69	abd. pain	intact	pap.	R-Bh	alive (3Y8M)
12	1990	Nagino	F	57	abd. pain, fever up	?	pap.	L-Bh	dead (1Y6M)
13	1990	Nagino	F	73	epigastralgia	?	tub.	L-Bh	dead (5M)
14	1990	Nagino	M	61	jaundice	?	pap.	L-Bh	dead (3M)
15	1990	Nagino	F	62	abd. pain, jaundice	?	muc.	L-Bh	alive (4Y1M)
16	1990	Nagino	F	36	abd. pain	?	pap.	L-Bh	alive (6Y5M)
17	1990	Nagino	F	69	abd. pain	?	pap.	L-Bh	alive (4Y10M)
18	1990	Nagino	M	66	abd. pain, fever up	?	pap.	L-Bh	alive (1Y8M)
19	1991	Yamagiwa	F	83	jaundice	CA19-9↑	pap.	L-Bh	unknown
20	1991	Horie	M	74	abd. pain, fever up	intact	pap.	L-Bh	unknown
21	1991	Murayama	F	68	back pain	intact	pap.	L-Bh	alive (2Y4M)
22	1992	Akiyama	F	69	abd. pain, jaundice	CEA,CA19-9↑	pap.	R-Bh	alive (3Y6M)
23	1993	Ishida	F	61	abd. pain	CA19-9↑	pap.	L-Bh	alive (1Y1M)
24	1993	Matsuda	F	57	epigastralgia	CEA,CA19-9↑	pap.	L-Bh	alive (1Y8M)
25	1993	Hirano	F	71	abd. pain	intact	pap.	L-Bh	unknown
26	1995	Ishii	F	56	jaundice, fever up	CA19-9,DUPAN-2↑	pap.	L-Bh	unknown
27	1996	Kogure	M	63	jaundice, fever up	intact	pap.	L-Bh	alive (1Y8M)
28	1996	Hirano	F	55	jaundice, fever up	intact	pap.	L-Bh	alive (4Y9M)
29	1997	Makikado	M	59	epigastralgia	intact	muc.	L-Bh	alive (2Y9M)
30	1997	Yamaguchi	F	45	fever up	intact	pap.	L-Bh	dead (6Y)
31	2000	Present case	F	54	abd. pain	intact	pap.	L-Bh	alive (1Y)

§ abd. : abdominal
* pap. : papillary adenocarcinoma , tub. : tubular adenocarcinoma , muc. : mucinous adenocarcinoma
# R-Bh : the right intrahepatic bile duct , L-Bh : the left intrahepatic bile duct

続いて黄疸11例(35.5%)，発熱10例(32.3%)であった．

腫瘍マーカーの記載のあった21例中7例(33.3%)でCA19-9が高値であったほか，CEA高値が3例(14.3%)存在した．全国集計では一般の胆管細胞癌の43.0%にCEAが高値と報告されているが，粘膜産生性胆管癌ではCEAよりむしろCA19-9が高率に陽性であるといえる．

組織型としては乳頭状腺癌が31例中28例(90.3%)と大半を占めていた．全国集計では一般の胆管細胞癌の84.9%が管状腺癌で，乳頭状腺癌はわずか6.1%にすぎず，全く逆の傾向を示していた．

癌占居部位は左肝内胆管は27例(87.1%)，右肝内胆管は4例(12.9%)と，圧倒的に左に優位の傾向を示した．

根治的な手術は24例に施行されており，そのうち死亡報告例は術後6年で腹膜再発によって死亡した1例のみであった．生存報告例の術後観察期間中央値は2年4か月であり，最長6年5か月の長期生存例が存在した[4]．一方，非根治的な手術に終わった7例中5例は原病死しており，死亡例の生存期間中央値は5か月であった．一般の胆管細胞癌の予後はさらに悪く，木南ら[5]の報告によると切除例の平均生存期間は9.7か月，非切除例は1.8か月であった．

また，石井ら[6]の報告によると粘液産生性胆管癌の画像診断上の特徴は以下のように述べられている．① USにおいてechogenicな部分とcysticな部分が混在する．② CTでは著明に拡張した肝内胆管を認め，多房性のcysticな病変としてとらえられる．③ ERCPでは胆道中枢側に狭窄を認めないにもかかわらず，総胆管に著明な拡張を認める．また，左右いずれかの肝内胆管のみ拡張していることが多い．

今回の症例では上記3点の所見に加えて，MRCPでも総胆管と左肝内胆管の著明な拡張像が認められた．過去の報告例のうちMRCP施行例は1例もなかったが，MRCPは低侵襲でかつERCPとほぼ同等の診断能を有する非常に有用な検査であると思われた．また，今回の症例では術前のdynamic CTや血管造影にて濃染像が認められた領域は，病理組織学的な癌の進展範囲とおおよそ一致していた．過去の報告例のうち7例に血管造影を行っているが，そのうち5例(71.4%)に濃染像を認めている．この濃染像は癌によるものか，あるいは単なる炎症像であるのかは不明であるが，癌の進展範囲を調べる上で一つの参考所見となりうるであろう．

また，今回の症例では肝内結石を有していたが，癌の存在部位より上流側に存在していたことから，肝内結石が癌の誘因になったとは考えにくい．むしろ，癌細胞が産生した粘液の胆管内貯留によって胆汁の流出障害が起こり，後に結石が生じたと考えられる．

一般に，粘液産生性胆管癌の進展度を診断する上で，ERCPやPTCDは粘液の存在を確認する以外にそれほど有用な情報は得られない．したがって，切除範囲の決定においては術前の経皮経肝胆道鏡(以下，PTCSと略記)か術中胆道鏡は必要不可欠である．しかし，胆管癌はその肉眼形態によって進展様式が異なり，乳頭型や結節型では4分の1の症例で表層拡大進展を伴うと言われており[7]，表層拡大進展の範囲を正確に診断することは非常に困難である．PTCSを行っても典型的な乳頭状もしくは顆粒状粘膜として認められない場合もあり[8]，内視鏡下生検での正診率は全体で約3分の1と低く，今回の症例も術前に悪性の確診は得られていなかった．しかし，良性の粘液産生性胆管腫瘍は過去に1例しか報告がなく[9]，たとえ良性の腺腫であっても悪性化の可能性を否定できないため，粘液産生性の胆管腫瘍を疑った場合は悪性の胆管癌と考えて手術を施行すべきであろう．

また，粘液産生性の胆管癌は粘膜内もしくは粘膜下を連続的に進展していくため，切除した胆管断端を術中迅速組織診で確認することにより癌の取り残しを防ぐことができると思われる．過去に非連続的な病変が存在したのは1例のみであり，これは剖検時に確認された高度進行癌症例であった[10]．また，切除断端に癌細胞を認めなかったにもかかわらず，術後遺残胆管より再発した例が過去に1例報告されているが，これは過形成から腺腫，さらに腺癌へと移行した異時性多発癌と推測されている[11]．したがって，切除範囲の決定に際しては，術前のdynamic CTや血管造影にて濃染像が認められた範囲を全て切除した上で，切除断端の術中迅速組織診を行うことが必要不可欠と考えられた．

なお，ご指導頂いた当院消化器科の西村善也先生，池田昌弘先生，放射線科の東　将浩先生に深謝いたします．

文　献

1) 日本胆道外科研究会編：胆道癌取扱い規約．第4版，金原出版，東京，1997
2) 菊池節夫，八子　亮，渡辺興治ほか：閉塞性黄疸を呈した肝内胆管由来のムチン産生性嚢胞腺癌の1例．外科　**37**：1193―1198，1973

3）日本肝癌研究会：原発性肝癌に関する追跡調査―第11報―．肝臓　**36**：208―218, 1995
4）梛野正人, 二村雄次, 早川直和ほか：粘液産生胆管癌の臨床病理学的研究．日外会誌　**91**：695―704, 1990
5）木南義男, 宮崎逸夫, 倉知　圓ほか：肝内および肝門部胆管癌の手術成績と胆管癌多発例における臨床像の検討．日消外会誌　**12**：908―913, 1979
6）石井義縁, 橋本雄幸, 藤田哲二ほか：著明な総胆管拡張を呈した粘液産生性肝内胆管癌の1切除例．日消外会誌　**28**：2285―2289, 1995
7）坂本英至, 二村雄次, 神谷順一ほか：肝門部胆管癌に対する胆管上流側切除範囲―PTBD造影およびPTCSによる進展範囲診断―．日消外会誌　**30**：2069―2073, 1997
8）平野一仁, 小沼　譲, 菊池弘美ほか：約2年経過後に治癒切除可能であった粘液産生胆管癌の1例．胆と膵　**14**：1499―1506, 1993
9）横井健二, 川上和之, 川浦幸光：閉塞性黄疸を伴った粘液産生胆管腺腫の1例．胆道　**8**：283―286, 1994
10）太田哲生, 小西孝司, 東野義信ほか：閉塞性黄疸を呈したムチン産生多発性胆管癌の1例と本邦報告例の検討．胆と膵　**4**：687―692, 1983
11）平野　宏, 中村光司, 吉川達也ほか：粘液産生肝内胆管癌の術後3年を経て，遺残膵内胆管に発生した粘液産生胆管癌の1切除例．胆と膵　**17**：497―502, 1996

A Case of Mucin-producing Cholangiocarcinoma

Yukinori Kurokawa, Yasunori Hasuike, Toshimasa Tsujinaka, Yutaka Takeda,
Kunimitsu Kawahara*, Akihiko Kurata* and Nobuteru Kikkawa
Departments of Surgery and Pathology*, Osaka National Hospital

We present a 54-year-old woman whose chief complaint was right upper quadrant abdominal pain. ERCP and MRCP revealed both the common bile duct and the left intrahepatic bile duct were dilated and filled with mucin-like material. Angiography showed staining in the left hepatic lobe, especially around the A3 branch. These findings were suggestive of mucin-producing cholangiocarcinoma of the left intrahepatic bile duct, and she underwent a left lobectomy with cystectomy. Although intraoperative cholangioscopic examination disclosed no characteristic mucosal lesions in this case, the operative curability was evaluated histologically by frozen section of the stump after resection of the angiographically stained lesion. Up to now, 31 cases including our case have been reported in the Japanese literature. When the characteristics were summarized, female cases and serum CA19-9 positive cases were 67.7% and 33.3%, respectively. Moreover, 90.3% of the tumors were papillary adenocarcinoma, and 87.1% were located in the left intrahepatic bile duct. When curative resection was performed, the prognosis was good that is 1 of 24 cases was dead at the time of the report, and the longest survival time was 6.4 years.

Key words：mucin-producing cholangiocarcinoma, left intrahepatic bile duct, surgical treatment

〔Jpn J Gastroenterol Surg 33：620―624, 2000〕

Reprint requests：Yukinori Kurokawa　Department of Surgery, Osaka National Hospital
2-1-14 Hoenzaka, Chuo-ku, Osaka, 540-0006 JAPAN