日消外会誌　33（5）：625～629，2000年

症例報告

胆嚢原発悪性神経上皮腫の１例

太田西ノ内病院外科，同　病理*
中島　康晃　　山崎　　繁　　阿美　克典
飯田　道夫　　佐久間秀夫*

原発巣切除後に急速な進行をきたした胆嚢原発悪性神経上皮腫の１例を報告する．

症例は84歳の女性．右季肋部痛の精査にて胆嚢腫瘤を指摘され入院となった．胆嚢に70×50×80mm大の造影効果良好な腫瘤を認め，また肝十二指腸間膜部には腫大リンパ節が多数みられ，十二指腸下行脚および膵頭部への浸潤が疑われた．手術は原発巣切除および腫大リンパ節の郭清を行った．病理学的検索により，悪性神経上皮腫と診断された．

術後２か月で黄疸，腹水貯留が出現．精査で肝十二指腸間膜部転移リンパ節の腫大による閉塞性黄疸ならびに肝転移，癌性腹水との診断に至った．肝門部腫瘤に対する放射線治療により腫瘤の縮小を認めたが，肝転移巣および腹膜播種巣の急激な増大により死亡した．

本疾患には積極的な集学的治療による局所，全身治療が必要であると思われた．

はじめに

悪性神経上皮腫（malignant neuroepithlioma）は，末梢性神経芽腫（peripheral neuroblastoma）ともいわれる極めてまれな悪性軟部組織腫瘍である．今回，原発巣切除後に非常に急速な進行をきたした胆嚢原発悪性神経上皮腫の１例を経験したので報告する．

症　例

症例：84歳，女性

主訴：右季肋部痛

既往歴：特記すべきことなし．

現病歴：1997年７月より右季肋部痛が出現したため近医を受診した．腹部超音波検査上胆嚢腫瘤を指摘され，８月25日精査加療目的で入院となった．

入院時身体所見：身長136cm，体重46kg．栄養状態良好．腹部は平坦，軟．右肋弓下に8cm大の比較的軟らかい腫瘤を触知したが，同部には圧痛を認めなかった．眼球結膜，皮膚に黄染はみられず，表在リンパ節も触知しなかった．

入院時血液検査所見：末梢血液像，生化学検査では特に異常を認めなかった．腫瘍マーカーはCEA，AFP，CA19-9ともに正常であった．

腹部超音波検査所見：肝下面に比較的境界明瞭で，内部エコー不均一な，血流に富む腫瘤を認めた．

＜2000年１月26日受理＞別刷請求先：中島　康晃
〒113-8519　東京都文京区湯島1―5―45　東京医科歯科大学第１外科

腹部CT検査所見：胆嚢に70×50×80mm大の腫瘤が認められた．腫瘤は内部不均一で，造影効果良好であった．肝十二指腸間膜部には，径30mm大に腫大したリンパ節が認められ，十二指腸下行脚および膵頭部への浸潤を疑わせる所見がえられた（**Fig. 1**）．

上部内視鏡所見：十二指腸球部から上十二指腸角にかけて外側からの圧排像が認められたが，粘膜面は正常であった．

以上より胆嚢癌，十二指腸浸潤との診断で1997年９月17日手術を行った．

手術所見：開腹すると，胆嚢腹腔側から胆嚢を圧排しつつ，肝十二指腸間膜・十二指腸下行脚の前面に存在する腫瘤が確認された．腫瘤は超手拳大，暗赤色調で，比較的軟らかく，表面血管は怒張していた．腫瘤と腹壁との癒着は認められず，また後腹膜への連続性もみられなかった．膵臓への浸潤は認められなかったが，十二指腸下行脚とは強固な癒着を認め，また総胆管に沿って12，13番リンパ節が連続的に腫大していた（**Fig. 2**）．手術は，胆嚢摘出，肝床合併切除ならびに十二指腸球部・下行脚部漿筋層合併切除を行った．十二指腸漿筋層欠損部は，肝円索をPatchとして用いて補強した．12，13番リンパ節は腫大したもののみ郭清し，患者の年齢を考慮し膵頭十二指腸切除は行わなかった．

摘出標本所見：腫瘍は胆嚢腹腔側を原発とし，粘膜下腫瘍の形態をとる75×65×70mmの多結節状の比較

Fig. 1　Abdominal computed tomography showed the hypervascular gallbladder tumor 70×50×80mm in size, and numerous metastatic hepatoduodenal ligament lymph nodes with suspected invasion to the duodenum and the pancreatic head.

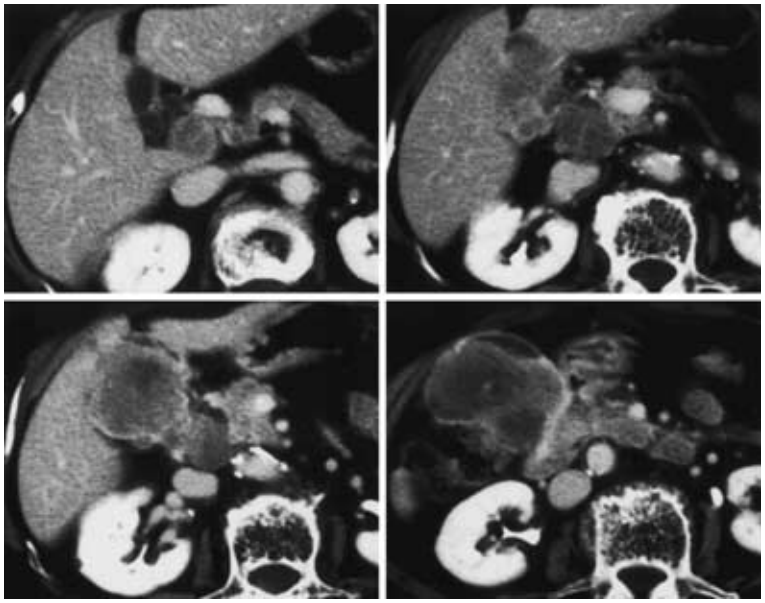

Fig. 2　The tumor arose from the peritoneal side of the gallbladder and invaded to the duodenum.

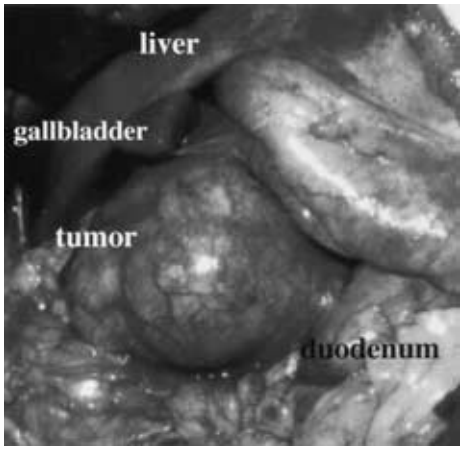

Fig. 3　The tumor was the yellowish-white and solid mass 75×65×70mm in size, with the central necrosis, and grew like the submucosal tumor.

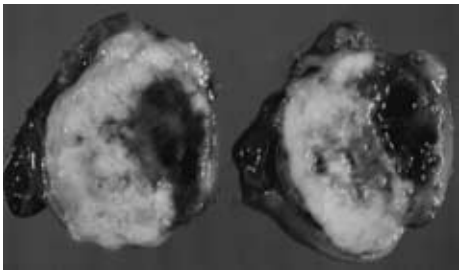

的軟らかい腫瘍であった．割面像で，腫瘍は黄白色調，充実性であり，中心付近に壊死性の出血巣を認めた（**Fig. 3**）．

病理組織学的所見：腫瘍細胞は大型の類円形から楕円形の核を有し，N/C 比が大きく，短い胞体突起を出し Rosette，Pseudorosette を形成しながら，alveolar pattern をとって増殖していた（**Fig. 4**）．Grimelius 染色で多数の陽性顆粒が認められ，免疫染色では Vimentin，neuron specific enolase（以下，NSE と略記），Chromogranin A，neurofilament が陽性であった．電顕的検索はホルマリン固定材料を用いたため詳細な観察は不能であったが，腫瘍細胞質内に微細管と，神経分泌顆粒と考えられる少数の有芯性顆粒を認めた（**Fig. 5**）．以上より malignant neuroepithlioma と診断した．

術後経過：術後は順調に経過し，10月７日に退院と

Fig. 4 High-powor microscopic view showed the tumor cells with round to oval nuclei and scanty cytoplasms forming Homer Wright-type rosettes.(H. E. staining ×100)

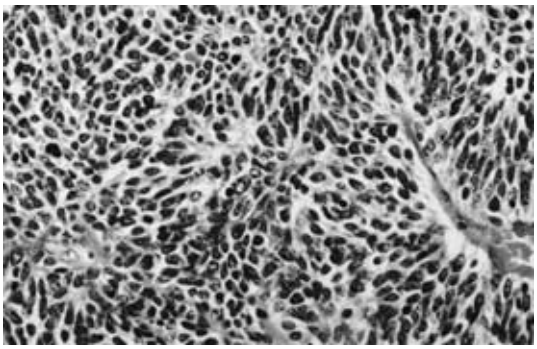

Fig. 5 Electron microscopic photograph showed microtubules present in the cytoplasm (black arrow) and a dense-core neurosecretory granules present in the cytoplasmic processes (white arrow). (×3,500, and ×10,000 (upper right))

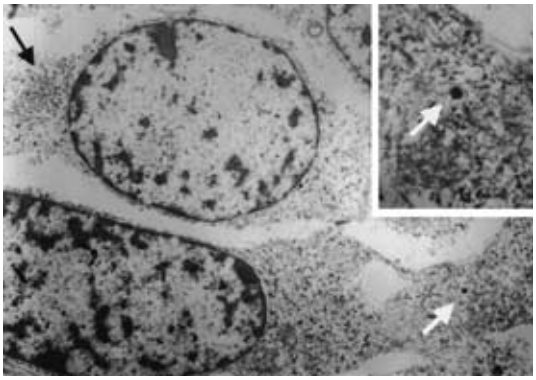

なった．その後全身倦怠感，食欲不振が出現し，皮膚黄染，褐色尿を認めるようになったため，同年11月7日再入院となった．

再入院時身体所見：著明な全身の皮膚黄染が認められた．腹部は蛙腹であり，右季肋部に自発痛を認めた．

再入院時血液検査所見：総ビリルビン10.1mg/dl, 直接ビリルビン7.0mg/dl と高度上昇が認められ，また肝胆道系酵素の軽度上昇が認められた．

再入院時腹部 CT 所見：肝門部に不整形の腫瘤が認められ，十二指腸および膵頭部は浸潤性に一塊になっていた．肝門部腫瘤による胆道の圧迫のため両葉の肝内胆管が拡張し，また肝内には多数の転移巣が確認された． 腹腔内には大量の腹水も認められた(**Fig. 6a**)．

以上より，肝十二指腸間膜部転移リンパ節腫大による閉塞性黄疸，膵・十二指腸浸潤，ならびに肝転移，癌性腹水との診断に至った．減黄目的にて，右肝管前枝へ PTCD tube を挿入するとともに，局所治療，疼痛緩和目的で肝門部に CO^{60} 2Gy/day の放射線治療を開始し，一時的に全身状態の改善を認めたが，次第に癌性腹膜炎による亜イレウス症状，腹水増加が認められた．CO^{60}を30Gy 照射した時点での CT では，放射線照射野の腫瘍の縮小傾向がみられたが，肝転移巣，腹膜播種巣は急速に増大していた(**Fig. 6b**)．この時点で放射線療法を中止したが，その後は急激に全身状態が悪化し，12月17日永眠された．

考　察

悪性神経上皮腫は，Stout が1918年に初めて報告した[1]極めてまれな神経原性腫瘍である．下肢に生じるものが多いが，体幹や上肢にもみられ[2]，後腹膜[3]，子宮頸部[4]，腎臓[5]，腸間膜[6]，大腸[7]に生じたという報告もあるが，検索範囲内では胆嚢原発例の報告はみられていない．neural crest 起源の primitive stem cell の迷入物が腫瘍性に分化，増殖することにより発生する腫瘍で，特に末梢神経との関係は証明されないことが多い．肉眼的には腫瘍はよく限局するものと，周囲に浸潤性のものとがあり，硬度は弾性軟または硬で，割面は灰白質髄様で壊死および出血を伴う．組織学的には，円形または卵円形の濃染核をもつ小円形細胞からなり，Homer Wright 型および Flexner 型の rosette を形成しつつ，シート状または胞巣状に増殖する像が特徴的であるといわれているが，その分化度の相違などにより組織像に変化が認められることにより，光顕所見のみで他腫瘍との鑑別を行うことは困難であると考えられている[8]．免疫組織学的には，腫瘍細胞に NSE が陽性になることが多く，電顕的には神経分泌顆粒，神経突起，微細管などの所見がえられると報告されている．

Marina ら[9]は

1. Homer-Wright 型または Flexner 型 rosette の存在．
2. 由来となる神経が同定できる．
3. NSE 陽性または Leu-7陽性．
4. 神経突起，神経分泌顆粒，微細管の存在．
5. t(11；22)(q24；q12)．
6. N-myc，c-myb，c-ets-1の発現．
7. tyrosin hydroxylase, dopamine β hydroxylase,

Fig. 6　Postoperative abdominal computed tomography findings.
a）Abdominal computed tomography at the readmission showed the swelling of the metastatic hepatoduodenal ligament lymph nodes, liver metastasis, and carcinomatous ascites. b）Abdominal computed tomography after the radiotherapy showed the reduced lymph nodes of the irradiation field but the growing foci of liver metastasis and peritoneal dissemination.

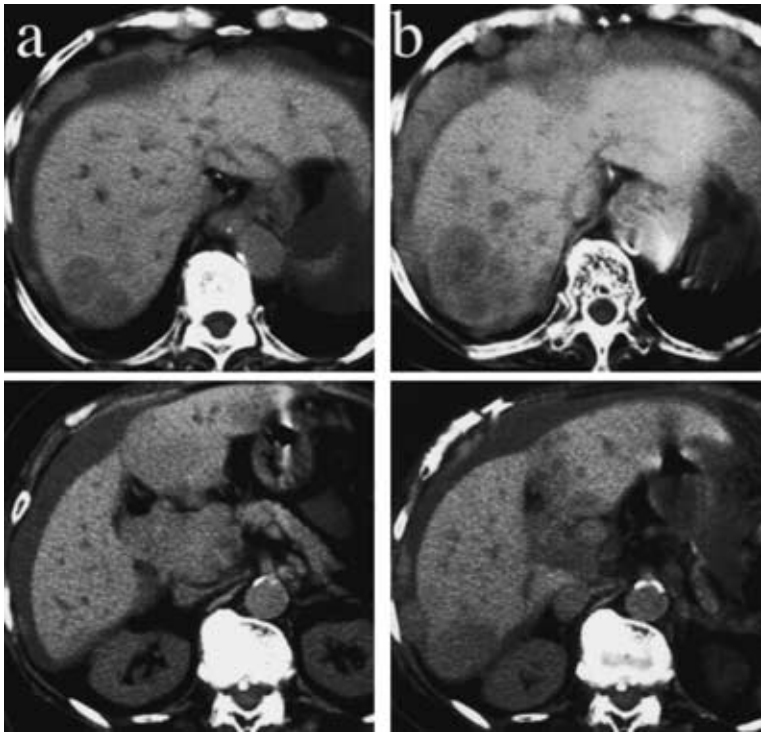

choline acetyl transferase といった神経伝達物質合成酵素の活性化

の7項目中少なくとも2項目（3項目以上が望ましい）を満たすものを神経上皮腫とするという診断基準を設定した．本症例は光顕所見上 Homor-Wright 型 rosette の存在が認められ，免疫組織学的に NSE 陽性を，電顕的に神経分泌顆粒と微細管の存在を証明することができ，この診断基準を満たしており，かつ組織像において神経系への分化傾向が強かったため悪性神経上皮腫との診断に至った．

本腫瘍は治療に抵抗性であり，一般に予後不良である．通常の生存期間は治療開始後半年から5年で，その大半は2年以内に局所再発，肺，肝，リンパ節，骨転移にて死亡している．かつては抗癌剤，放射線に抵抗性を示すとされていた．しかし，本症例は高い放射線感受性を示し，また近年，手術，化学療法，放射線療法による集学的治療により良好な経過をえた1例の報告[10]や，アドリアマイシンを中心とした adjuvant chemotherapy が再発，転移の予防に有効であった2例の報告[11]もみられている．現時点では術後治療のプロトコールは確立しておらず，集学的治療無効例の報告[12]も散見されるが，完全な原発巣の摘除，および術後早期からの放射線療法による局所再発の予防，多剤併用化学療法による遠隔転移の予防という集学的治療により，本疾患の予後は十分に改善できるものと期待される．

文　献

1）Stout AP：A tumor of ulnar nerve. Proc NY Pathol Soc **18**：2—12, 1918
2）日本整形外科学会　骨・軟部腫瘍委員会：悪性軟部腫瘍取扱い規約．第2版．金原出版，東京，1989
3）Bolen JW, Thorning D：Peripheral neuroepithe-

lioma：A light and electron microscopic study. Cancer **46**：2456—2462, 1980
4) Sato S, Yajima A, Kimura N et al：Peripheral neuroepithelioma (peripheral primitive neuroectodermal tumor) of the uterine cervix. Tohoku J Exp Med **180**：187—195, 1996
5) Kim KW, Ha DH, Jung WH：Peripheral neuroepithelioma of the kidney. J Korean Med Sci **10**：457—461, 1995
6) 尾崎鉄也：横行結腸間膜に発生した悪性神経上皮腫．病院病理 **4**：105, 1986
7) Reissman P, Pikarsky AJ, Pizov G et al：Malignant neuroepithelioma of the colon. Eur J Surg Oncol **21**：205—207, 1995
8) Hashimoto H, Kiryu H, Enjoji M et al：Malignant neuroepithelioma (peripheral neuroblastoma)：A clinicopathologic study of 15 cases. Am J Surg Pathol **7**：309—318, 1983
9) Marina NM, Etcubanas E, Parham DM et al：Peripheral primitive neuroectodermal tumor (peripheral neuroepithelioma) in children. Cancer **64**：1952—1960, 1989
10) Harper PG, Pringle J, Souhami RL：Neuroepithelioma—A rare malignant peripheral nerve tumor of primitive origin：Report of two new cases and a review of the literature. Cancer **48**：2282—2287, 1981
11) 中馬広一，篠原典夫，横山庫一郎ほか：Malignant Neuroepithelioma (Peripheral Neuroblastoma) の2症例について．中部日整災外会誌 **27**：1633—1636, 1984
12) 東 哲秋，豊平 均，丸古臣苗ほか：後腹膜腔に発生した peripheral neuroepithelioma の1例．日外会誌 **88**：1499—1502, 1987

One Case of Malignant Neuroepithelioma of Gallbladder

Yasuaki Nakajima, Shigeru Yamazaki, Katsunori Ami,
Michio Iida and Hideo Sakuma*
Department of Surgery, Ohta Nishinouchi Hospital
Department of Pathology, Ohta Nishinouchi Hospital*

One case of malignant neuroepithelioma of the gallbladder that made rapid growth after the operation is described. An 84-year-old woman with right hypochondrial pain underwent abdominal ultrasonography, which revealed a gallbladder mass, so she was admitted to our hospital, and examined thoroughly. Computed tomography demonstrated a hypervascular gallbladder tumor 70×50×80 mm in size, and numerous metastatic hepatoduodenal ligament lymph nodes with suspected to invasion to the duodenum and pancreatic head. Resection of the main tumor and lymphadenectomy of the swelling metastatic nodes were performed. Pathologically, the tumor was diagnosed as malignant neuroepithelioma. Two months after the operation, jaundice and ascites were noted. Abdominal computed tomography disclosed swelling of the metastatic hepatoduodenal ligament lymph nodes, liver metastasis, and carcinomatous ascites. Radiotherapy to the metastatic lymph nodes was performed and proved very effective, but the patient died from the rapid growth of the liver metastasis foci and peritoneal dissemination only four months after the operation. The combination of operation, radiotherapy, and chemotherapy are recommended to treat this rare disease and to improve its poor-prognosis.

Key words：neuroepithelioma, gallbladder tumor

〔Jpn J Gastroenterol Surg 33：625—629, 2000〕

Reprint requests：Yasuaki Nakajima 1st Department of Surgery, Tokyo Medical and Dental University
1-5-45 Yushima, Bunkyo-ku, Tokyo, 113-8519 JAPAN