日消外会誌　33（5）：634～638，2000年

症例報告

術前診断に小腸造影検査が有効であった内ヘルニアの2例

茨城県厚生連高萩協同病院外科
小林　昭彦　　小関　廣明　　増子　　毅　　大和田康夫

術前診断に小腸造影検査が有効であった内ヘルニアを2例経験したので報告する．症例1は44歳の女性．腹痛・嘔吐を訴え，腹部単純X線でイレウスと診断した．保存的治療が奏効せず，33日目に開腹したところ大網裂孔ヘルニアを認め，陥入した空腸は小網と癒着し，絞扼性変化をきたしていた．空腸部分切除とヘルニア孔閉鎖を施行した．症例2は57歳の男性．腹痛を訴え，腹部単純X線でイレウスと診断した．保存的治療が奏効せず，21日目に開腹したところS状結腸間膜内ヘルニアを認め，陥入した回腸は後腹膜と癒着していた．腸管切除は行わず，癒着剝離とヘルニア孔閉鎖を施行した．2症例とも開腹歴はなく，イレウス症状をきたし，小腸造影では狭窄部位で腸管の先細り像を認めたが，血管造影，CTなどの検査では異常を認めなかった．このような症例においては，イレウスの原因として内ヘルニアを念頭に置く必要があると考えられた．

はじめに

腹腔内ヘルニアは難治性のイレウスとして発症し，急性腹症として手術されることが多い．一方で，イレウスの原因の約1%といわれ[1]，特徴的な所見に乏しく術前診断は極めて困難である．

今回，我々は2例の腹腔内ヘルニア（大網異常裂孔ヘルニア，S状結腸間膜内ヘルニア）を経験した．2例とも急速進行性のイレウスではなく，術前に小腸造影検査を行い内ヘルニアを疑って待機手術を行った．その臨床経過を若干の文献的考察を加えて報告する．

症　例　1

症例：44歳，女性

主訴：腹痛，嘔吐

家族歴：特記事項なし．

既往歴：特記事項なし．

現病歴：1995年11月28日腹痛出現し，嘔気嘔吐を認めたため当院を受診した．

入院時現症：身長151cm，体重51.5kg，体温35.6℃，血圧110/70mmHg，脈拍70回/分，整．貧血，黄疸を認めず，胸部理学所見に異常なし．腹部は全体的に膨隆し，臍周辺部に自発痛を訴えたが，Blumberg徴候，筋性防御は認めなかった．聴診上，腸雑音は減弱していた．

入院時検査所見：血液検査では白血球の軽度上昇を認めた他には生化学検査など異常は認めなかった（**Table 1**）．立位腹部単純X線検査では右上腹部に著明に膨満した小腸とその下端に鏡面像を認めた（**Fig. 1**）．

入院後経過：直ちにイレウス管を留置し吸引療法を施行したところニボーは消失し，症状も改善したため6日目に，イレウス管を抜去した．その後，経口摂取を始めたが，イレウスを再発したため再度イレウス管を留置し経過観察を行ったが，改善は認められなかった．一方で，大腸内視鏡検査で大腸に腫瘍がないことを確認した．腹部血管造影検査，腹部X線CT検査では異常は認めなかった．イレウス管からガストログラフィ

Table 1　Laboratory test on admission

		Case 1	Case 2
1）Peripheral blood			
WBC	/mm³	11,600	10,700
Hb	g/dl	10.7	13.7
PLT	× 10⁴/mm	42.6	37.9
2）Biochemistry			
TP	g/dl	8.3	8.5
GOT	U/l	22	15
GPT	U/l	21	10
BUN	mg/dl	16.2	13.0
Cr	mg/dl	0.7	0.5
Na	mEq/l	140	135
K	mEq/l	3.9	3.5
Cl	mEq/l	100	90
CRP	mg/dl	0.0	0.01

＜2000年1月26日受理＞別刷請求先：大和田康夫
〒318-0021　高萩市安良川267　茨城県厚生連高萩協同病院外科

Fig. 1 Plain abdominal X-ray showed diffuse small-bowel gas with air-fluid levels and no air in the colon.

Fig. 2 Radiological study with conntrast medium showed that smooth narrowing of the small bowel at left upper abdominal space.

Fig. 3 Operative findings showed that approximately 20 cm of ileum was strangulated at the foramen of greater omentum and lesser omentum. (HO：hernia orifice)

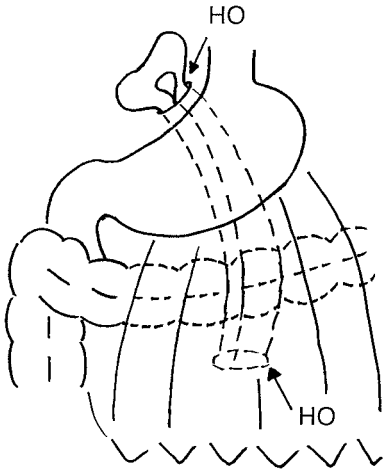

ンによる造影検査を行い，小腸の滑らかな狭窄所見が認められたため内ヘルニアを疑い手術を施行した(**Fig. 2**).

手術所見：腹水はなく腸管回転異常も認められなかった．小腸は著明に拡張し，回腸の末端から約1mの部位より口側に約20cmの回腸が大網に形成されていた約2cmのヘルニア門に嵌入し，さらに小網に形成されていた約2cmの小孔に嵌入していた(**Fig. 3**)．嵌入腸管はバンドで絞扼されており，著しい瘢痕性狭窄を認めたためその小腸を部分切除した後，ヘルニア門の閉鎖を行った．術後経過良好で術後13日で退院した．

症　例　2

症例：57歳，男性

主訴：腹痛，嘔吐

家族歴：特記事項なし．

既往歴：32歳時外傷による陰嚢血腫除去術，36歳時急性腎炎．開腹歴は無い．

現病歴：1999年5月24日腹痛出現し，5月25日午前3時嘔気，嘔吐認められたため当院受診した．

入院時現症：身長168cm，体重56.5kg，体温37.6℃，血圧126/60mmHg，脈拍72回/分，整．貧血，黄疸は認めず，胸部理学所見に異常はなく，腹部は全体的に膨隆しており，臍下部やや左側に自発痛を訴えたが，Blumberg徴候，筋性防御は認めなかった．聴診上，腸雑音は減弱していた．

入院時検査所見：血液検査では白血球の軽度上昇を認めた他は生化学検査など異常は認めなかった（**Table 1**）．立位腹部単純X線検査では上腹部中心にKerckringひだを示す膨満した多数の腸係蹄とその下端に鏡面像を認めた（**Fig. 4**）．

入院後経過：症状の改善が認められないため，イレウス管を留置し吸引療法を開始した．一方で，大腸内視鏡検査で大腸に腫瘍がないことを確認した．腹部血管造影検査，腹部X線CT検査に異常は認めなかった．その後，イレウス管からガストログラフィンによる造影検査を行い，小腸の滑らかな狭窄所見が認められたため，内ヘルニアを疑い第21病日に手術を施行した（**Fig. 5**）．

手術所見：腹水はなく，小腸は著明に拡張し，回腸の末端から約30cmの部位より口側に約10cmの回腸がS状結腸間膜に開いていた約2cmの小孔に嵌入していた（**Fig. 6**）．S状結腸を右上方へ牽引することにより，比較的容易に嵌入回腸を引きだすことができた．腸管の色調は良好であったため，切除せずにヘルニア門を閉鎖した．

術後経過良好で術後12日で退院した．

Fig. 4　Plain abdominal X-ray showed several loops of dilatated small-bowel with air-fluid level in left upper abdomen.

Fig. 5　Radiological study with contrast medium showed that smooth narrowing of the small bowel at left lower abdominal space.

Fig. 6　Operative findings showed that an intra-mesosigmoid hernia containing 10 cm of non-ischemic small bowel.
（→：hernia orifice, OS：oral side ileum, AS：anal side ileum）

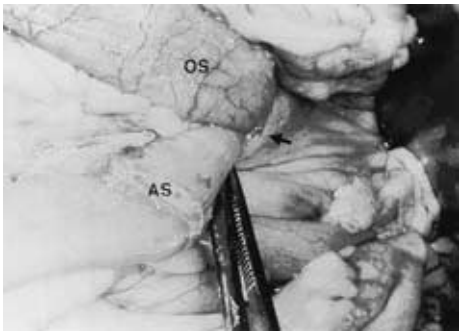

考　察

内ヘルニアの定義はSteinke[2]の「体腔内のpouch〈陥凹部，嚢状部〉，opening〈裂孔部〉へ臓器が入ること」というものが一般に引用されている．またその分類は後腹膜にある窪みに腹腔内の臓器が嵌入する後腹膜ヘルニア（retroperitoneal hernia）と腸間膜や大網などの異常裂孔に嵌入する異常裂孔ヘルニア（anomalous opening hernia）に大別される．

大網裂孔ヘルニアは高齢者に多く大網は菲薄化して

Fig. 7 Types of transepiploic hernia
A…PC→GM→PC……A
B…PC→OB→PC ……B
C…PC→OB ……C_1
→WP→PC ……C_2
→LO→PC ……C_3
(L：liver, S：stomach, T：transvers colon, P：pancreas
PC：peritoneal cavity, GM：greater omontum, OB：omental brusa
WP：Winslow 's pouch, LO：lesser omentum)

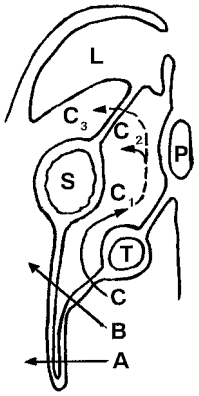

おり，非常に破れやすい状態であることが多い[3]．成因についてはWatt[4]によると単純に大網結合組織の後天的萎縮と考えられている．山口ら[5]は腸管の嵌入様式により**Fig. 7**に示すように分類しており本例はC型であった．我々の検索しえた範囲では，本邦報告例は自験例で81例目であり，A型とC型が半数ずつ占めておりB型の報告例はなかった．

S状結腸間膜による内ヘルニアは内ヘルニアの5%以下といわれ，Bensonら[6]は3種のタイプ，すなわち①S状結腸間膜窩ヘルニア，②S状結腸間膜裂孔ヘルニア，③S状結腸間膜内ヘルニアに分類し，瀬戸[7]は④S状結腸間膜内側の欠損によるヘルニアを報告している．

①の発生機序としては，S状結腸間膜窩が存在することが前提となるが，これは胎生期に何らかの原因で結腸間膜左葉と一次壁側腹膜の間に癒合不全が起こることで発生する[8]．

②はS状結腸間膜に穿通性の欠損があり，ここに腸管が嵌入して腸間膜の反対側に脱出するものでヘルニア嚢を持たない．

③，④はS状結腸間膜の左右いずれかの片葉に欠損があり，ここから腸管が間膜内に嵌入するものであり，ヘルニア嚢は間膜内に存在する．

自験例は③であり本邦における報告例は検索しえた範囲で12例目であった．また①は16例，②は11例，④は5例であった．

内ヘルニアの臨床症状としては特徴的なものはなく，大半のものがイレウス症状で発症するのでその確定診断は非常に困難である．Stewart[9]は大網裂孔ヘルニアのX線学的特徴として①上腹部の可動性に乏しい腫瘤状陰影②胃小彎線領域の異常腸管ガス像および鏡面像③心窩部領域の胃泡とは別の腸管ガス像④胃泡の左方移動，変形，圧迫像⑤機械的腸閉塞所見の5点を挙げているがこれだけで確定診断するのは不可能であり，内ヘルニアのほとんどの症例は腸閉塞の術前診断で開腹手術が行われている．しかし，近年イレウスの患者に対してイレウス管を用いた保存的治療が盛んになりイレウス管による小腸造影検査が容易に行われるようになったため，造影の結果何らかの機械的閉塞があるとして手術を行ったという報告も多くなってきている．

今回の我々の経験した2例はいずれも保存的治療にて若干の改善が認められたが，小腸造影検査にてFig. 2，5のような所見が得られたので何らかの内ヘルニアを疑い待機手術を行うことができた．本疾患の小腸造影検査の特徴的所見は，悪性腫瘍と違い粘膜面が整で急峻な完全狭窄像である．閉塞部位も重要で内ヘルニアの種類を予想することが可能である．S状結腸間膜内ヘルニアについて五十嵐ら[10]は注腸造影検査と小腸造影検査を併用することで局在診断が可能であったと報告している．retrospectiveにみると我々の症例も閉塞部位はそれぞれ左上腹部と左下腹部であり内ヘルニアの存在する位置に一致していた．

また，術前診断にCTが有効であったという報告もあるが[11]，CTにおける内ヘルニアの主たる所見は嵌入腸管自体の存在であり自験例の様に嵌入腸管が短い症例では確定診断は困難であると考えられた．

内ヘルニアは急速に進行する絞扼性イレウスで発症するものが多いといわれ野崎ら[3]の報告によると約半数の症例が嵌入腸管の切除が行われており，早期診断，早期治療が重要である事は疑われない．一方，保存的治療で経過観察できる軽症例では術前診断として小腸造影検査等を行い，慎重に対処すべきである．

文　献

1) FW Clemenz, WT Kemmerer：Intersigmoid hernia. Arch Surg **94**：22—24, 1967

2) Steinke CR：Internal hernia. Arch Surg **25**：909―925, 1932
3) 野崎久充, 山田恭司, 小幡知行ほか：内ヘルニアによる絞扼性イレウスの2例．聖マリアンナ医大誌 **25**：81―86, 1997
4) Watt PCH：Transomental hernia causing intestinal obstruction in an elderly patient. Postgrad Med J **59**：790, 1983
5) 山口　隆：大網裂隙内S状結腸嵌頓の1例．臨外 **33**：1041―1045, 1978
6) Benson LR, Killen DA：Internal hernia involving the sigmoid mesocolon. Ann Surg **159**：382, 1964
7) 瀬戸晃一, 相生　仁, 平石　深ほか：きわめてまれな内ヘルニアの1例. 外科　**40**：1391―1393, 1978
8) 高橋勝三, 里見　昭：内ヘルニア. 外科診療　**18**：511, 1976
9) Stewart JOR：Transepiploic hernia. Br J Surg **49**：649―652, 1962
10) 五十嵐章, 奥田康一, 西脇　真ほか：術前診断しえたS状結腸間膜内ヘルニアの1例．日消外会誌 **31**：1816―1820, 1998
11) 朽木　恵, 高梨俊保：内ヘルニアのCT診断. 臨放線　**41**：909―913, 1996

Two Cases of Intestinal Obstruction Due to Internal Hernia

Akihiko Kobayashi, Hiroaki Koseki, Tsuyoshi Masuko and Yasuo Owada
Department of Surgery, Takahagi Kyodo Hospital

We experienced two cases of internal herniation through abnormal foramen of greater omentum and sigmoid mesocolon. A 44-year-old woman was admitted to the hospital for upper abdominal pain and vomiting. An intestinal obstruction due to internal hernia was diagnosed by radiocontrast study, and elective surgery was perfomed. Intra-operative findings disclosed two abnormal defects in the greater omentum and the lesser omentum, 2.0×2.0 cm in size. Approximately 20 cm of strangulated ileum was incarcerated, so resection was carried out and the foramen was closed. A 57-year-old man was admitted to the hospital for lower abdominal pain and vomiting. An intestinal obstruction due to internal hernia was diagnosed by radiocontrast study, and elective surgery was perfomed. Laparotomy revealed an intramesosigmoid hernia, containing 10 cm of non-ischemic small bowel. The hernia was reduced and the foramen was closed. Internal herniae account for about 1% of intestinal obstruction. However, in the absence of external herniae or previous surgery, the differential diagnosis of intestinal obstruction must include internal hernia.

Key words：intramesosigmoid hernia, transepiploic hernia, ileus

〔Jpn J Gastroenterol Surg 33：634―638, 2000〕

Reprint requests：Yasuo Owada　Department of Surgery, Takahagi Kyodo Hospital
267 Arakawa, Takahagi-city, 318-0021 JAPAN