日消外会誌　33（5）：639～643，2000年

症例報告

診断に難渋した上腸間膜動脈閉塞症の１例

大阪市立大学第１外科[1)]，老年医学研究部門腫瘍分野[2)]，第３内科[3)]
手塚　健志[1)]　小野田尚佳[1)2)]　西口　幸雄[1)]　山田　靖哉[1)]
前田　　清[1)]　大平　雅一[1)]　石川　哲郎[1)]　原　　順一[3)]
押谷　伸英[3)]　平川　弘聖[1)]

患者は51歳の女性で，主訴は突然の腹痛と水様便．小腸造影で回腸末端に全周性の狭窄と縦走潰瘍を認め，Crohn 病の疑いにて IVH・栄養療法を開始した．しかし，症状は軽快せず，蛋白漏出性胃腸症とイレウス症状が持続したため，ステロイド投与と絶食による治療を開始し，蛋白の漏出と腹部症状は寛解したが，イレウス症状は持続した．腹部血管造影を施行したところ上腸間膜動脈の末梢側での閉塞と側副血行路の発達を認め，上腸間膜動脈閉塞症と診断，側副血行の存在を確認し，狭窄部を含めた小腸部分切除術を施行した．組織学的には狭窄部に UL-III の潰瘍を認め，潰瘍底の肉芽化が著しく壁の肥厚を認めた．鉄染色ではヘモジデリンを貪食したマクロファージを認めた．合併切除した腸間膜の動脈は内膜が肥厚し内腔が狭窄していた．腹部血管造影検査にて，上腸間膜動脈閉塞症と診断した１例を経験したので報告する．

はじめに

近年虚血性小腸炎の臨床的，病理的特徴の報告例が増加してきているが，慢性に経過するものでは，炎症性腸疾患などとの鑑別が困難である．今回，著者らは診断に難渋し腹部血管造影にて上腸間膜動脈閉塞症と診断した１例を経験したので報告する．

症　　例

患者：51歳，女性

主訴：突然の腹痛と水様便

家族歴：特記すべきことなし．

既往歴：昭和35年，虫垂切除術．20歳より５年間経口避妊薬を服用．

現病歴：平成10年６月16日朝，突然に腹痛および水様性下痢をきたし，近医に入院した．急性腸炎と診断し抗生剤の内服を開始，症状はいったん軽快するも，再度腹痛，下痢の増悪を認め，炎症性腸疾患（IBD）が疑われ第22病日当院受診．経管小腸造影で，回腸末端に約40cm にわたる全周性の狭窄，拇指圧痕像様の粘膜不整像を認め，縦走潰瘍も伴ったため，Crohn 病を疑い第43病日転院となった．

入院時現症：意識清明．身長167.6cm，体重56.7kg．貧血，黄疸を認めず．顔面，四肢に軽度の浮腫を認めた．心雑音，呼吸音の異常を認めなかった．腹部は平坦，軟，右下腹部に圧痛を認めるが筋性防御や反跳痛は認めず．腸蠕動音正常．１日４回の血便を認めた．腹部立位単純 X 線上ニボーを認めた．

血液検査成績：RBC 379万/mm^3，Hb 7.8g/dl，Ht. 27.3%と貧血を認め TP 5.5g/dl，Alb 1.9g/dl と著明な低蛋白，低アルブミン血症および CRP 0.7mg/dl，血沈 24.4mm/hr.と軽度の炎症反応も認めた．

入院後経過：７月29日，当院入院．成分栄養剤による栄養療法，中心静脈栄養（IVH）による管理を試みたが，その後も時に腹痛と CRP の高値を認めた．第120病日の大腸内視鏡検査では，回盲弁より15cm 口側に全周性の浮腫状の狭窄を認め，口側には挿入できず，生検では肉芽腫は認められなかった．第123病日の経管小腸造影では，回腸末端の狭窄は，約5cm と第38病日に比べて改善がみられた（**Fig. 1**）．確定診断に至らぬまま，プレドニゾロン（40mg/日）を開始し，腹痛と発熱は軽快したが，経口摂取を開始すると腹部症状が出現した．腹部 CT 検査で，脾臓と右腎臓に陳旧性の梗塞巣が認められたため，血管性病変の存在を疑い，第150病日に腹部血管造影検査を施行した．上腸間膜動脈は空腸枝を数本分枝した後閉塞し，右結腸動脈と空腸枝による側副血行路の発達が確認され，上腸間膜動脈閉塞症と診断した（**Fig. 2**）．原因疾患として膠原病，心疾患などの基礎疾患を検索したが，心電図，心エコーおよび

＜2000年１月26日受理＞別刷請求先：手塚　健志
〒545-8585　大阪市阿倍野区旭町1―4―3　大阪市立大学第１外科

Fig. 1　Double contrast study of the terminal ileum.
Although double contrast study performed 38 days after the onset revealed 40cm long tublar stenosis at the terminal ileum（Fig. 1-left), the lesion shortened to 5cm long on another examination at 123 days after the onset（Fig. 1-right).

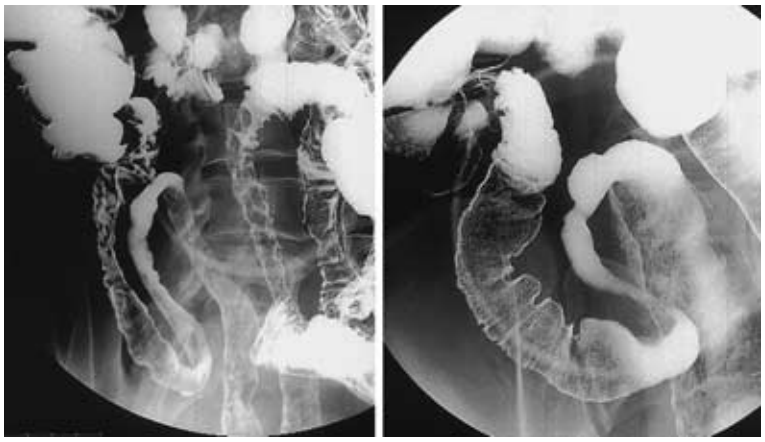

Fig. 2　An abdominal angiography.
An abdominal angiography revealed a major obstruction of superior mesenteric artery in the middest of the surgical trunk with development of collateral circulations.

眼底血管検査では異常を認めず，自己抗体は陰性であった．狭窄が高度で不可逆性であると考え，第150病日に手術を施行した．

手術所見：回盲弁より13cm 口側に回腸の全周性狭窄を認め，漿膜は発赤し壁は固く肥厚していた．狭窄部より口側腸管に約50cm 長にわたり回腸も同様に肥厚しており，大網と強く癒着し側副血流が認められた．狭窄部分を含め約50cm の回腸を切除し，回腸回腸端々吻合を行った．

切除標本肉眼所見：全周性狭窄部は約2cm にわたり粘膜が脱落し，著明な壁肥厚を認めた．狭窄部より口側約30cm にも潰瘍形成が著明で，腸間膜側に島状に残存した粘膜にも強い浮腫を認めた．潰瘍は一部で縦走し，mucosal bridge も認められた（**Fig. 3**）．

病理組織学的所見：狭窄部には UL-III の潰瘍を認め，潰瘍底の肉芽化が著しく，壁は線維性に著明に肥厚していた（**Fig. 4**）．鉄染色ではヘモジデリンを貪食したマクロファージを認めた．腸間膜の動脈は内膜が肥厚し内腔が狭窄，一部再疎通も認められた（**Fig. 5**）．

手術後経過：術後26日目に退院し，以後外来通院にて著変なく経過観察中である．

考　察

虚血性小腸炎は，小腸の血流障害により分節的または粘膜梗塞を生じ，時に狭窄を来たす．一般に腸間膜血管の動脈硬化，血栓，塞栓などが原因とされる[1]．さらに，ヘルニアや索状物による絞扼，腹部外傷，KCl 錠の内服，非特異的潰瘍，放射線照射なども原因となる[2]．また，一過性型と狭窄型に分けられるが，狭窄型が圧倒的に多く，病変部に全周性の潰瘍を認めるのが特徴である[3]．勝又ら[4]は本症の肉眼的特徴として，境界明瞭な全周性区域性潰瘍，求心性管状狭窄，腸管壁の線維性肥厚と強い周囲組織との癒着などを，組織学的特徴として，粘膜下層を中心とする線維化と血管拡張・鬱血，Ul-II 程度の潰瘍，潰瘍底の肉芽組織の増生，

Fig. 3　a：A macroscopic view of the resected specimen.
A 2cm long severe stenosis with marked wall thickness was found at 13cm oral from the terminal ileum. Mucosal bridge and a longitudinal ulcer were also noted.
b：Diagram of a.
Arrows indicate a stenotic part.

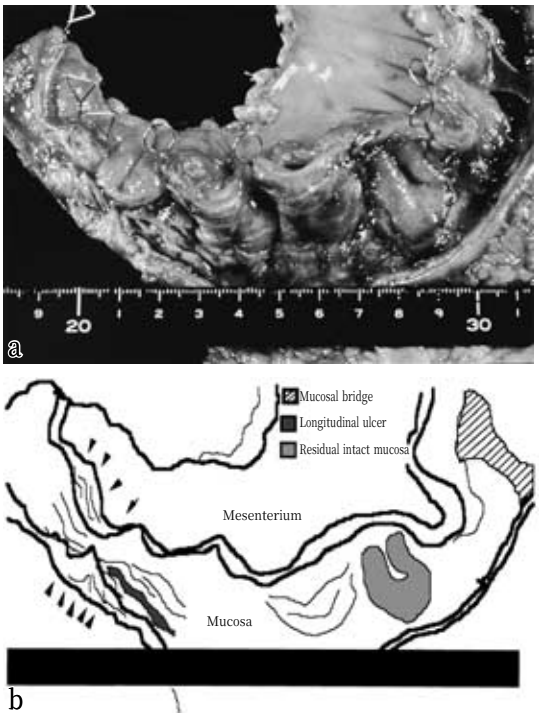

Fig. 4　Histological finding of the resected specimen.（HE×100）
Ul-III ulcer, floored with rich granulation tissue was found at the stenotic part of the ileum.

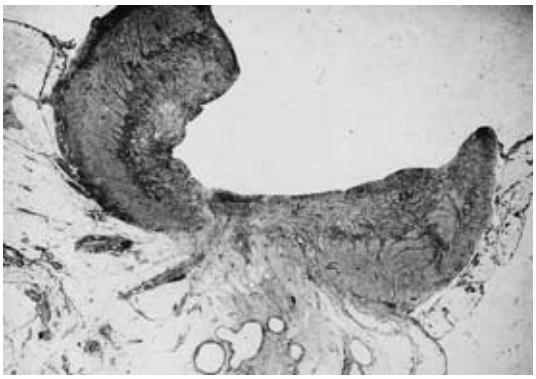

Fig. 5　Microscopic view of a representative marginal artery.（HE×400）
An organized thrombus with recanalization was found in arteries.

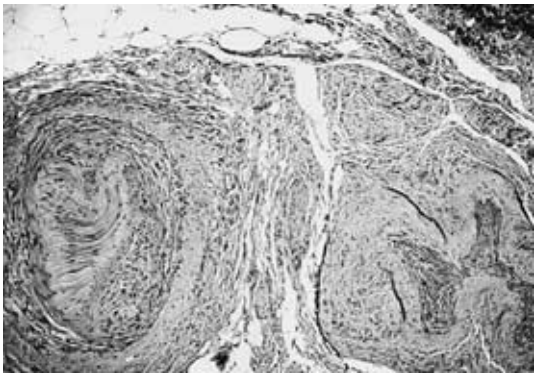

全層性のヘモジデリンの沈着，リンパ球を中心とした炎症細胞の浸潤，腸間膜血管の肥厚像などをあげている．自験例では本症に典型的な各所見が認められた．このように本症の疾患概念については近年比較的明らかになりつつあるものの，本症の診断基準は臨床的にも病理学的にもいまだ確立されていない[5]．三井ら[6]は本症本邦報告40例の集計を行ったが，今回著者らはそれ以降の報告18例[7)～23)]と自験例を含めた合計59例を集計した．外傷に起因する報告は外因によるものと考え除外した．

性別は，男性34例，女性25例で，８歳から82歳，（平均年齢59.2歳）であった．ほとんどの症例（93.3%）で腹部単純Ｘ線上小腸ガス・ニボーを認めた．急性期の症状は，腹痛が45例（76.3%）ともっとも多く，嘔気・嘔吐が11例（18.6%），下血は９例（15.3%）にみられた．自験例でもみられたように，急性期にはこれらの症状が特徴的といえる．さらに，記載のあった報告のうち症状が一時快方に向かった例は30例（71.4%）と勝又らの報告[4]と同様に多く，本症に特徴的と考えられた．本症の成因を考える上で基礎疾患と誘因が重要で，大小の血管病変・心疾患・糖尿病が代表的である[4]が，今回集計した19例に関しては基礎疾患・誘因とともに特に目立った傾向はみられなかった．自験例では基礎疾患はなく，経口避妊薬の服用歴があり，血栓形成に関与していた可能性も考えられるが，誘因は明らかではなかった．42例が小腸造影を施行しており，１例を除き狭窄所見を認め，急性期所見としての拇指圧痕像は７例

に認め，Crohn 病の特徴的所見でもある縦走潰瘍像を自験例も含め4例に認めた．また，本症の経時的な特徴的所見として，管状狭窄形成後も病変の修復は持続しており，器質化した狭窄のみが残存すると報告されている[5)24)]．自験例においても第38病日の小腸造影では狭窄部位長が約40cm であったが，第123病日に再施行したところ，狭窄部は約5cm となっていた．術前に腹部血管造影を施行した例は25例あり，うち14例(56%)に有意な所見があった．本症の診断に血管造影が有用でないという意見もある[6)]が，自験例のように虚血病変の範囲が明確に評価でき，外科的切除範囲の決定に際し有用となる場合もあると考えられる．術前に疑いを含め本症と診断しえた例は19例（43.2%）で，うち9例が1996年以降に報告されており，近年の報告例増加により，本症の臨床的特徴が明らかになりつつあるためと思われる．しかしながら，発症から手術までの期間は9日～1年で，うち1か月以上を要した症例は47例（81.0%）と多数を占め診断が困難であることを思わせる．狭窄部の長さは0.5～50cm で平均8.2cm と比較的短く，病変部位は単発53例では回腸が31例（58.5%），うち回盲弁より50cm 以内が21例あり，本症の好発部位であると考えられた．6例では多発性の狭窄が認められた．病理学的に血管病変を認めたのは記載のあった53例中，35例（66.0%）で，動脈内膜肥厚が29例と多かった．潰瘍の程度は，ほとんどが Ul-II 以上で，本症の組織学的特徴[4)]と考えられる．手術成績は一般に良好で，記載のあった例では軽快が30例，死亡が2例で死亡例は，Buerger 病を基礎疾患に有し，死因は上腸間膜動脈閉塞による大腸壊死であった．

前述のように本症は腹部アンギーナ様症状やイレウス症状で発症し，急性期から慢性期の狭窄に至るまでの間に，一時症状が寛解するのが特徴である．このような臨床症状を認めた場合，本症を疑い積極的に血管造影を施行することが診断や治療方針決定に有用であると考えられた．

文　献

1）岡部治弥：クローンを特集するにあたって―用語，定義の問題をふくめて―．胃と腸　**10**：1009―1013, 1975

2）Windsor CWO：Ischaemic strictures of the small bowel. Clin Gastroenterol **1**：707―717, 1972

3）平田一郎：虚血性腸炎．綜合臨　**45**：1591―1595, 1996

4）勝又伴栄, 岡部治弥, 中　英男：虚血性小腸狭窄の臨床的および病理組織学的研究．日内会誌　**74**：24―37, 1985

5）飯田三雄, 岩下明徳, 松井敏幸ほか：虚血性小腸炎15例の臨床像および X 線像の分析．胃と腸　**25**：523―535, 1990

6）三井敬盛, 佐々木信義, 丹羽篤朗ほか：虚血性小腸狭窄症の1例．日臨外医会誌　**57**：610―614, 1996

7）横矢隆宏, 屋良敏男, 上原幸盛ほか：コバルト照射に原因する小腸狭窄によって発症した胆石イレウスの1例．沖縄医会誌　**31**：58―60, 1993

8）板倉　滋, 浅田備之, 五石宏和ほか：虚血性小腸炎の1例．Gastroenterol Endosc **35**：2922―2926, 1993

9）芹沢　淳, 中村　達, 西山雷祐ほか：特発性門脈圧亢進症の経過中に小腸狭窄，肝性脳症をきたした1例．肝臓　**34**：728―734, 1993

10）鶴田敏博, 佐々木昭, 大橋　剛ほか：狭窄型虚血性小腸炎の1例．内科　**73**：963―966, 1994

11）小川淳宏, 丹羽英記, 山田　毅ほか：サイトメガロウイルスが関与した虚血性小腸炎の1手術例．日臨外医会誌　**56**：370―374, 1995

12）河本邦彦, 眞部かおり, 春間　賢ほか：潰瘍性大腸炎に合併し大量下血で発症した虚血性小腸炎の1例．腸疾患の臨　**7**：97―101, 1995

13）矢野祐二, 青柳邦彦, 八尾隆史ほか：多発性小腸狭窄を呈した虚血性小腸炎の1例．胃と腸　**30**：1655―1661, 1995

14）飯沼泰史，新田幸壽：興味のある臨床像を示した小児虚血性小腸炎の1例．日小児外会誌　**31**：935―939, 1995

15）中山　肇, 柏木福和, 西沢正彦ほか：狭窄型虚血性小腸炎の1例．日本大腸肛門病会誌：**50**：249―253, 1996

16）増田幸蔵, 山本登司, 志田晴彦ほか：虚血性小腸炎による小腸狭窄の1例．日臨外医会誌　**57**：2227―2231, 1996

17）岩切裕二, 中村和彦, 佐々木達ほか：虚血性小腸炎の2例．臨と研　**73**：1365―1370, 1996

18）松岡　潔, 宮本哲明, 有薗健二ほか：慢性血液透析患者に合併した回腸腸間膜動脈瘤による虚血性小腸炎の1例. 日透析医学会誌　**30**：341―346, 1997

19）吉本次郎，岩田豊仁，須郷広之ほか：門脈圧亢進症，小腸結核を合併した抗リン脂質抗体症候群の1例．肝臓　**38**：452―457, 1997

20）木村敏久, 田中信治, 春間　賢ほか：小腸結核を合併した虚血性小腸炎の1例. Gastroenterol Endosc **4**：556―564, 1998

21）小西一朗, 上田順彦：狭窄型虚血性小腸炎の1例．日外科系連会誌　**23**：824―827, 1998

22）板倉　滋, 井上和彦, 坂之上一史ほか：発症後比較的早期に診断できた虚血性小腸炎の1例．島根医　**18**：145―148, 1998

23）中村文隆, 道家　充, 成田吉明ほか：虚血性小腸狭窄症の１例．日臨外会誌　**60**：129―133, 1999
24）岸　秀幸, 片桐耕吾, 長谷川毅ほか：イレウスを呈した虚血性小腸炎の１例．消内視鏡の進歩　**38**：362―365, 1991

A Case of Difficult Diagnosis of Superior Mesenteric Arterial Obstrcution

Kenji Tezuka[1], Naoyoshi Onoda[1)2)], Yukio Nishiguchi[1], Nobuya Yamada[1], Kiyoshi Maeda[1],
Masaichi Ohira[1], Tetsuro Ishikawa[1], Junichi Hara[3], Nobuhide Oshitani[3]
and Kosei Hirakawa[1]
First Department of Surgery[1], Department of Oncology, Institute of Geriatrics and Medical Science[2] and
Third Department of Internal Medicine[3], Osaka City University Medical School

Ischemic enteritis is an uncommon occurence, and is seldom diagnosed before operation. We describe a case of superior mesenteric arterial obstruction, which was diagnosed by abdominal angiography, and a review the Japanese literature of inchemic enteritis. A 51-year old woman was admitted to our hospital because of abdominal pain and watery diarrhea. Contrast radiography of the small intestine showed a segmental stenosis and longitudinal ulcer at the terminal ileum. The patient's symptoms were suggestive of Crohn's disease, and conservative treatment improved her symptoms. However, these symptoms recurred repeatedly with the resumption of oral diet. Abdominal CT detected two infarcted lesions of the spleen and the right kidney which suggested a systemic vascular disease. Abdominal angiography revealed an obstruction of the superior mesenteric artery in the middle of the surgical trunk with collateral circulation. Under the diagnosis of ischemic enteritis complicated with small intestinal stricture, partial resection of the ileum was performed 4 monthes after the onset of the disease. Pathological examination revealed a deep ulcer with severe granulation, prominent fibrosis, and hemosiderin devoured by macrophages.

Key words：ischemic enteritis, intestinal stricture, angiography

〔Jpn J Gastroenterol Surg 33：639―643, 2000〕

Reprint requests：Kenji Tezuka　1st Department of Surgery, Osaka City University Medical School
1-4-3 Asahi-machi, Abeno-ku, Osaka, 545-8585 JAPAN