日消外会誌　33（5）：644～647，2000年

症例報告

虫垂絨毛腺腫の１例

川崎医科大学附属川崎病院外科
谷口　博理　　光野　正人　　吉田真由子
溝上　宏明　　吉田　一典　　土持　茂之
木曽　光則　　川崎　祐徳　　佐野　開三

虫垂に発生した極めてまれな絨毛腺腫の１例を経験したので報告する．症例は78歳の男性．右下腹部痛で近医を受診し回盲部に腫瘤を触知され紹介入院した．腹部超音波検査，腹部 CT 検査で虫垂炎による炎症性腫瘤と診断した．経過観察中に臨床症状の軽快とともに腫瘤の消失を認め一時退院したが，2週間後に再び右下腹部痛を伴う腫瘤形成を認めたため再入院となった．虫垂炎による炎症性腫瘤の診断で開腹手術を施行した．病理組織学的には虫垂炎を合併した虫垂絨毛腺腫であった．虫垂腺腫の本邦報告例は本例を含め11例で，うち５例（45.5％）が絨毛腺腫であった．したがって虫垂腺腫では，他の大腸腺腫に比べ絨毛腺腫の占める頻度が高率で，悪性化の傾向が高いと推測した．

はじめに

虫垂疾患の中で，日常診療の場でしばしば遭遇するのは急性虫垂炎であるが，近年超音波検査や computed tomography（以下，CT と略記）などの画像補助診断法の進歩で確診率が向上した．虫垂は単位面積が少ない割に，炎症性のみならず腫瘍性など多くの疾患が好発する．腫瘍性疾患の診断においては，超音波検査や CT などの発達にもかかわらずその解剖学的特徴から，嚢胞性腫瘤の一部の疾患を除いて，質的診断はいまだ困難である[1]．今回，われわれは虫垂炎による炎症性腫瘤の診断にて虫垂切除を行い，組織学的に虫垂絨毛腺腫と診断された１例を経験したので文献的考察を加えて報告する．

症　　例

患者：78歳，男性

主訴：右下腹部痛

既往歴：胃潰瘍（昭和54年，保存的治療）

家族歴：特記すべきことなし．

現病歴：平成８年５月初旬に右下腹部痛で近医を受診，回盲部に腫瘤を触知されたため，精査目的で当院外科に紹介され平成８年５月21日に入院となった．

入院時現症：身長156.7cm，体重44.6kg，血圧156/80 mmHg，脈拍72/分．眼瞼結膜は貧血状であったが眼球結膜には黄疸を認めなかった．胸部理学所見に異常は認めなかった．腹部所見では，右下腹部に圧痛のある弾性硬で可能性のない径4.0cm の腫瘤を触知した．

入院時血液検査所見：赤血球数270×10^4/μl と貧血を認めクレアチニン4.0mg/dl，尿素窒素72mg/dl と腎機能障害があり腎性貧血と診断した．白血球数は7,300/μl であった．腫瘍マーカーは carcinoembryonic antigen（以下，CEA と略記）11.6ng/ml（正常値5.0以下）と軽度上昇し，便潜血反応（免疫法）は1＋であった．

腹部超音波検査所見：後方エコーの増強をもつ2.5×2.0cm の低エコー腫瘤を認めた（**Fig. 1**）．

腹部 CT 所見：右下腹部に盲腸に連続する横径3cm の腫瘤があり，境界は一部不明瞭，また一部では周囲の脂肪層に索条影が認められた（**Fig. 2**）．

大腸内視鏡検査所見：初診時の内視鏡検査で，虫垂開口部および開口部周囲盲腸壁に浮腫状の管外圧迫の所見を認めた（**Fig. 3**）．しかし，炎症症状に乏しいため，保存的に経過観察すると，徐々に自発痛や圧痛が消失し，腫瘤も縮小傾向を認めた．腹部 CT でも腫瘤は縮小しており患者の希望もあって外来にて経過観察することとし，入院29日目に退院となった．２週間後に再び右下腹部痛が出現し，縮小していた腫瘤も増大したため再入院となり，平成５年７月２日虫垂炎による膿瘍形成と診断して開腹手術を施行した．

手術所見：全身麻酔下に右傍腹直筋切開にて開腹した．腹腔内には漿液性の腹水を少量認めた．虫垂の漿膜は白色調で全層性に炎症の存在を思わせる所見を呈し，一部に大網の癒着を認めた．虫垂は弾性硬で，長

＜2000年２月23日受理＞別刷請求先：谷口　博理
〒700-8505　岡山市中山下2―1―80　川崎医科大学附属川崎病院外科

Fig. 1 Ultrasonography showed cystic mass (2.0×2.5 cm in size) (first examination : upper) and reduction of the size of cystic lesion (second examination : lower)

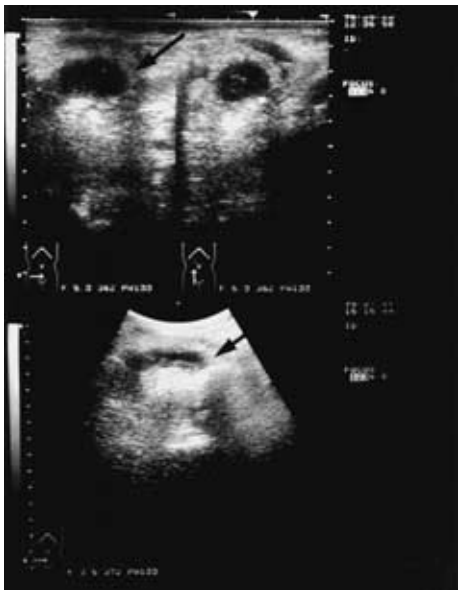

Fig. 2 Abdominal plain CT scan showed a mass associated with low density area in the cecum. In its circumference, strand shadow was recognaized.

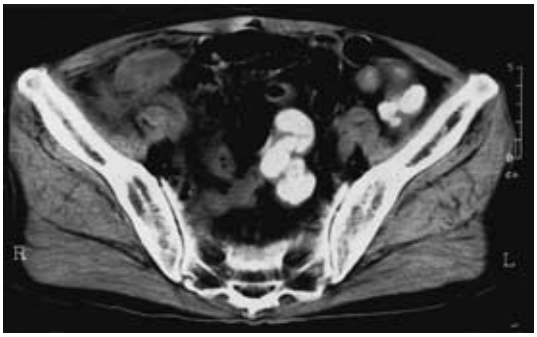

さ6.5cm×2.0cm であった．近傍にリンパ節の腫大は認めなかった．壊疽性虫垂炎と診断して虫垂切除術を施行した．

病理組織学的所見：割面では，拡張した内腔に3.0×1.5×1.5cm の絨毛状の腫瘤を認めた．虫垂先端の一部には出血，壊死像があった（**Fig. 4**）．先端部は浮腫状で，組織学的には好中球の浸潤があり著明な炎症所見を示していた．腫瘍は絨毛状に増殖しており，同部位の弱拡大では櫛状に突出した腺腫が大部分を占めていた．強拡大では腺細胞の著しい構築の乱れもなく，核にも異型性はなく，断端への浸潤も認められなかった（**Fig. 5**）．通常，虫垂に見られる腫瘍に比べムチン

Fig. 3 Colonscopic findings of the cecum. Elevated lesion around the appendiceal orifice was seen. mucosa of the elevated lesion was slightly red and edematus.

Fig. 4 Cut-surface of the resected specimen (a). and cross section (b). Note villous growths of the appendical mucosa (arrow) and a part of bleeding and necrosis at the tip of the appendix.

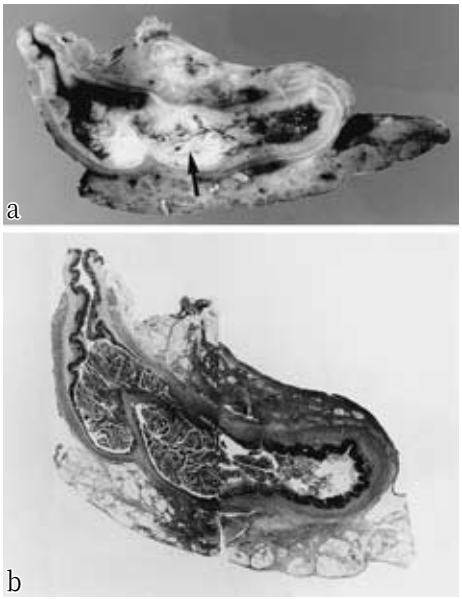

Fig. 5　Histological finding. nuclear pseudostratification was seen, but nuclear atipia was not evident.
(a) low power view (HE×13), (b) High power view (HE×130)

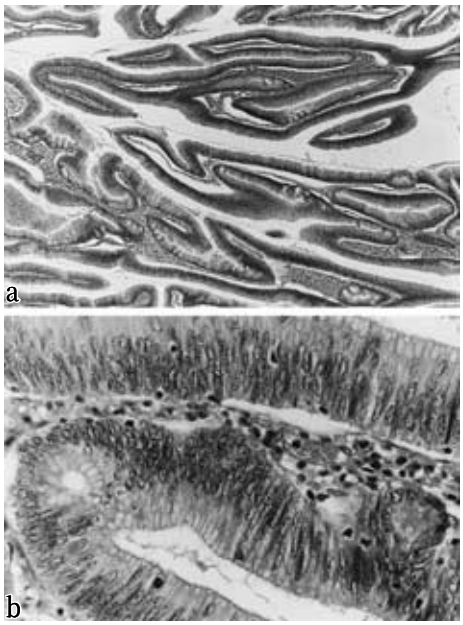

の産生は軽度であった．また，CEA 免疫染色法では腺腫腺管の上皮表層と管腔面に陽性であったが胞体内は陰性であり，腺腫でよく見られる染色態度であった．組織学的には，急性虫垂炎を合併した虫垂絨毛腺腫と診断した．

術後経過：術後経過は良好であったが慢性腎不全のため術後38日目に血液透析を開始した．術後３年経過した現在経過は良好である．

考　察

一般に大腸腺腫は組織学的には1．腺管腺腫（tubular adenoma），2．腺管絨毛腺腫(tubulo-villous adenoma)，3．絨毛腺腫(villous adenoma)の３型に分類[2]されている．これらの中では絨毛腺腫の頻度が最も低く，癌化率は最も高いと言われている[3]．絨毛腺腫は左結腸に多く，　その80～90%は直腸やＳ状結腸に発生し，虫垂を含めた右結腸の発生頻度は少ない[4]．虫垂の単位面積当たりの病変の発生率は高いと考えられているが，本邦で報告されている虫垂腺腫は自験例を含めてもわずか11例[5]であり極めてまれな疾患といえる．この中で絨毛腺腫は５例であり，虫垂腺腫に占める絨毛腺腫の割合は45.5%と高率である．これに反し大腸腺腫では，腺管絨毛腺腫が極めて高頻度で，絨毛腺腫は低頻度（約1.3%）である[6]ことが知られている．したがって虫垂腺腫には絨毛性が高頻度であることは，大腸全体の中での発生頻度は少ないとは言え，癌化率は高いことを示唆していると考えられる．

文献的には，虫垂癌24例中４例に絨毛腺腫からの癌の発生を認めたとの報告[7]や，35例の虫垂絨毛腺腫のうち22例に粘膜内に悪性変化を認めたとの報告[8]があるが，一般的には，大腸の他の部の絨毛腺腫と同様の悪性化と言われている[9]．

虫垂腺腫の術前診断は困難であり報告例の半数が急性虫垂炎で切除後に診断されている[5]．一方，自験例のごとく腫瘤形成例でも，超音波検査や腹部 CT が有用であるが確定診断は困難である．自験例の超音波検査で認められた後方エコーを持つ低エコー腫瘤は，非腫瘍性や腫瘍性嚢胞病変および炎症性膿瘍形成との鑑別が必要であった．切除標本では，絨毛腺腫より分泌されたムチンの貯留，あるいは，腫瘤による虫垂管腔閉鎖に基づく虫垂炎性膿瘍形成の何れかと考えたが，組織学的には，虫垂先端部に高度の炎症所見が認められたことや，腫瘍細胞のムチン産生が軽度であったことなどから，虫垂炎による膿瘍形成があったものと診断した．また，経過観察中に腫瘤の縮小を認めたことや，切除標本で膿瘍形成が認められなかったことについては，虫垂膿瘍内圧の上昇により盲腸内に排膿されたものと推測した．

虫垂基部近傍に発生した病変は，腺腫の増大とともに虫垂管腔の閉塞をきたし，虫垂炎あるいは粘液分泌による貯留嚢胞様所見を示すか，大腸内視鏡検査で虫垂開口部に腫瘍の露出を認め，術前に本症と診断される可能性もある[10]．また，虫垂の有茎性ポリープが虫垂開口部より脱出する例[5]や，虫垂重積を契機に発見された極めてまれな例[11]も報告されている．

本症の治療は，摘出標本で初めて診断されることが多いが，完全切除出来ていればもちろん予後は良好である．しかし，切除標本の切断端に腫瘍の残存を認める場合や癌の合併がある場合は，その深達度，脈管侵襲度などを考慮し，大腸癌に準じた追加手術の適応となることはいうまでもない．

稿を終えるにあたり，本症例の病理組織学的検討についてご指導いただいた，東北大学医学部付属病院病理部森谷卓也助教授に深謝いたします．

文　献

1）石川　勉，牛尾恭輔，縄野　繁ほか：虫垂腫瘤診断

における画像診断の役割．胃と腸 **25**：1143—1154, 1990
2）大腸癌研究編会：大腸癌取扱い規約. 改訂第5版. 金原出版，東京，1994
3）中村恭一，喜納 勇：消化管の病理と生検組織診断．医学書院，東京，1980, p295—304
4）岩下明徳，飯田三雄，岩下俊光ほか：大腸 villous tumor の病理診断—生検診断，癌化の問題を含む—．胃と腸 **21**：1303—1315, 1986
5）松井泰道, 伊藤和幸, 犬飼政美ほか：術前に診断した虫垂腺腫の1例．Gastroenterol Endosc **38**：1974—1978, 1996
6）武藤徹一郎：大腸ポリープ—その病理と臨床—. 南光堂，東京，1979, p19—29
7）Wolff M, Ahmed N：Epitherial neoplasms of the vermiform appendix（exclusive of carcinoid）. Cancer **37**：2511—2522, 1976
8）Hameed K：Villous adenoma of the vermiform appendix（a review of report of a case）. Arch Pathol **81**：456—458, 1966
9）Morrison JG et al：Preopereitive colonoscopic diagnosis of villous adenoma of the appendix. Report of a case and review of the literature. Dis Colon Recutum **31**：398—400, 1988
10）清水幸裕, 田中三千雄, 渋谷 隆ほか：術前に診断された虫垂腺腫の1例．日消病会誌 **81**：1628—1633, 1984
11）辻 直子, 向井秀一, 富田照見ほか：腸重積をきたした虫垂腺腫の1例. 日消病会誌 **86**：2322, 1989

A Case of Villous Adenoma of the Vermiform Appendix

Hiromasa Taniguchi, Masato Kono, Mayuko Yoshida, Hiroaki Mizokami, Kazunori Yoshida, Shigeyuki Tsuchimochi, Mitsunori Kiso, Sukenori Kawasaki and Kaizo Sano
Department of surgery, Kawasaki Hospital, Kawasaki Medical school

We report a rare of villous adenoma of the vermiform appendix. A 78-year-old man was addmitted to our hospital because of rightlower quadrant abdominal pain and a palpable tumor. A preoperative diagnosis of inflammatory tumor as acute appendicitis was made by abdominal echography, abdominal CT scan and colonic endoscopy.

Appendectomy was performed. Histological findings disclosed a villousadenoma associated with appendicitis. In Japan, there have been only 11 reported cases of adenoma of the vermiform appendix, including 5 cases（45.5%）of villous adenoma. It should be considered that adenoma of the vermiform appendix tends to be malignant change with highincidence as compared with that of colon.

Key words：vermiform appendix, appendiceal tumor, villous adenoma

〔Jpn Gastroenterol Surg 33：644—647, 2000〕

Reprint requests：Hiromasa Taniguchi Department of Surgery, Kawasaki Hospital, Kawasaki Medical School
2-1-80 Nakasange, Okayama, 700-8505 JAPAN