日消外会誌　33（5）：648～652，2000年

症例報告

子宮頸癌のリンパ行性大腸転移の１例

大阪大学医学部第２外科

谷口　博一　関本　貢嗣　冨田　尚裕　大植　雅之
玉木　康博　先田　　功　池永　雅一　三宅　泰裕
大岡　　勝　門田　守人

52歳の女性．平成５年，子宮頸癌に対し広範子宮全摘術および術前化学療法，術後放射線療法を受けた．平成９年６月，腹痛，嘔吐が出現し，注腸造影，大腸内視鏡検査を施行した．S 状結腸に表面平滑な全周性狭窄を認めるが明らかな腫瘍性病変は確認できず，放射線大腸炎による S 状結腸狭窄との診断の下，腹腔鏡下 S 状結腸切除術を施行した．術後の病理組織検査の結果，子宮頸癌のリンパ行性大腸転移との診断を得た．大腸への癌転移はほとんどが腹膜播種によるものであり，リンパ行性大腸転移の報告はまれである．また，その多くは肺癌の血行性転移であった．今回，我々は子宮頸癌のリンパ行性大腸転移症例を経験したので報告する．

緒　言

他臓器癌の大腸への脈管性転移はまれであり，本邦における報告例は少数である．今回，我々は子宮頸癌の S 状結腸へのリンパ行性転移と思われる症例を経験したので文献的考察を加えて報告する．

症　例

患者：52歳，女性

主訴：腹痛，嘔吐

既往歴/家族歴：特記すべきことなし．

現病歴：平成５年，子宮頸癌にて両側子宮動脈よりそれぞれ CDDP 60mg/m^{2}の動注化学療法の後，広範子宮全摘術を施行．術後診断は pT1b pNR（0）M（0）であり，癌は子宮頸部に限局，周囲への浸潤は認めず，また，リンパ節への明らかな転移もみられなかった．病理組織結果は中分化型腺癌であった．術後，骨盤腔へ総量50Gy の放射線療法を行っている．以後，婦人科に外来通院していたが平成９年６月，腹痛，嘔吐を訴え，入院となる．

入院時現症：身長161cm，体重46kg，血圧130/76 mmHg，脈拍60/分．眼瞼結膜に貧血あり．眼球結膜，黄疸はなし．表在リンパ節を触知せず．腹部は平坦軟で肝脾，腫瘤を触知せず，入院後腹痛は自然に消失した．

入院時検査所見：GPT 39IU/*l*，ALP 248IU/*l* と軽度の上昇，CA19-9 93ng/ml，CA125 168ng/ml と腫瘍のマーカーの上昇がみられた（**Table 1**）．

腹部 computed tomography：下行結腸から S 状結腸にかけて全周性の壁肥厚を認めた．肝転移などその他の異常を認めず．

注腸造影：S 状結腸に2cm 長の立ち上がり明瞭で表面平滑な漏斗型の全周性狭窄を認めた（**Fig. 1**）．

大腸内視鏡検査：肛門縁より15cm に全周性狭窄を認め，内視鏡は通過せず．粘膜面に明らかな異常を認

Table 1　Laboratory date on admission

WBC	6,360 /mm^3
RBC	385 × 10^4 /mm^3
Hb	12.1 g/dl
Plt	22.6 × 10^4 /mm^3
GOT	27 IU/*l*
GPT	39 IU/*l*
ALP	248 IU/*l*
TP	7.0 g/dl
T-Bil	0.4 mg/dl
BUN	14 mg/dl
Crn	0.7 mg/dl
Na	141 mEq/*l*
Cl	104 mEq/*l*
K	4.4 mEq/*l*
CRP	0.9 mg/dl
CEA	＜1 ng/ml
CA19－9	93 ng/ml
CA125	168 ng/ml

＜2000年１月26日受理＞別刷請求先：谷口　博一
〒565-0871　吹田市山田丘2―2　大阪大学医学部第２外科

Fig. 1 Barium enema study showed total-round stenosis with a smooth surface at the sigmoid colon

Fig. 2 Colonoscopy revealed total-round stenosis at 15 cm from the anus and further insertion was not possible. In the biopsied specimen, no malignancy was detected.

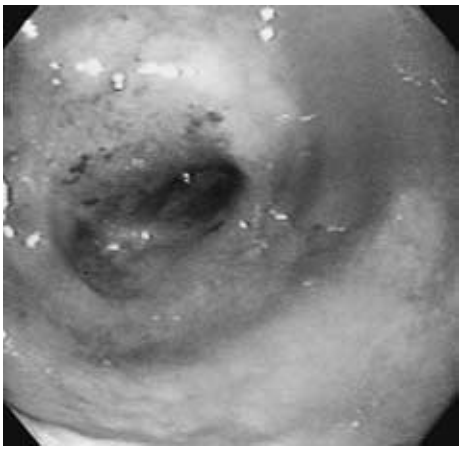

めなかった．生検ではGroup 2で上皮の萎縮と間質の線維化を認めた（**Fig. 2**）．

手術所見：腫瘍マーカーの上昇はあるものの，注腸造影で全周性の平滑な狭窄像を呈し内視鏡検査で粘膜面に異常がなかったため，放射線大腸炎によるS状結腸狭窄を疑い，腹腔鏡補助下S状結腸切除術を施行した．S状結腸の肛門縁，仙骨の岬角直上付近にほぼ全周性の狭窄域を認めた．周辺の腸管壁は硬く，S状結腸の漿膜および腸間膜はび漫性に白色調に変色し，腸間膜は肥厚短縮していた．周囲の腹膜にも同様の肥厚白色調変化を確認し，術中にも放射線大腸炎と判断した．腹水を少量認めたが，細胞診は悪性細胞陰性であったため，手術は予定通り腹腔鏡補助下S状結腸切除術を行った（**Fig. 3**）．

病理組織検査所見：粘膜下層から筋層を中心に散在性に中分化型腺癌の浸潤を認め，平成5年に切除された子宮頸癌の病理組織像と組織型，異型度，浸潤様式など近似した像を示した．結腸粘膜上には明らかな悪性像を認めず，漿膜面にも浸潤像を認めなかった．脈管内に癌細胞巣を認めたが，脈管はFactor VIII染色にて染色性に乏しく，リンパ管が強く疑われた．原発巣の子宮頸癌も漿膜への浸潤は認めず，以上の点から子宮頸癌のS状結腸へのリンパ行性転移と診断した（**Fig. 4〜7**）．

考　察

他臓器癌の大腸への転移による転移性大腸癌の転移機序としては腹腔内臓器原発の悪性腫瘍からの腹膜播種が多数であり，脈管性転移の報告例はわずかである．

本症例は術前には放射線腸炎を疑った．開腹所見にてもS状結腸からの直腸の漿膜，腸間膜，および周囲腹膜の肥厚白色調変化，S状結腸間膜の短縮といった放射線治療による影響を顕著に認めたが，病理検査にて子宮頸癌の転移との診断を得た．放射線による2次発癌としてのS状結腸癌の可能性はS状結腸病巣の粘膜面への浸潤がなく，組織像が子宮癌初発巣の組織像と一致したことから否定された．さらに，子宮癌原発巣の壁深達度が筋層までで漿膜浸潤を認めなかったこと，今回の病巣もS状結腸漿膜面に癌浸潤を認めず癌浸潤の主体が粘膜下および筋層にあったこと，癌細胞の脈管内浸潤像を認めたことから腹膜播種ではなく脈管性転移と診断した．Factor VIII抗体による免疫組織像をFig. 7に示す．この染色法は血管に特異的な染色性を示す一方，リンパ管では染色性に乏しいとされている．腫瘍細胞を脈管内に認めるが，Factor VIII抗体に対する染色性は乏しく，血管よりもリンパ管が強く疑われた．子宮頸部のリンパ管の中で基靱帯の後面を走る数本が仙骨子宮靱帯の直腸部に行き，上直腸動脈に沿って上行し直腸リンパ節に入るもの，さらに，この節で遮断されることなく岬角をこえて大動脈節に

Fig. 3　A：Resected specimen. Almost total-round stenosis at the sigmoid colon was detected. B：Cut surface of the resected specimen. The serosa and mesentery of sigmoid colon were thick and diffusely white.

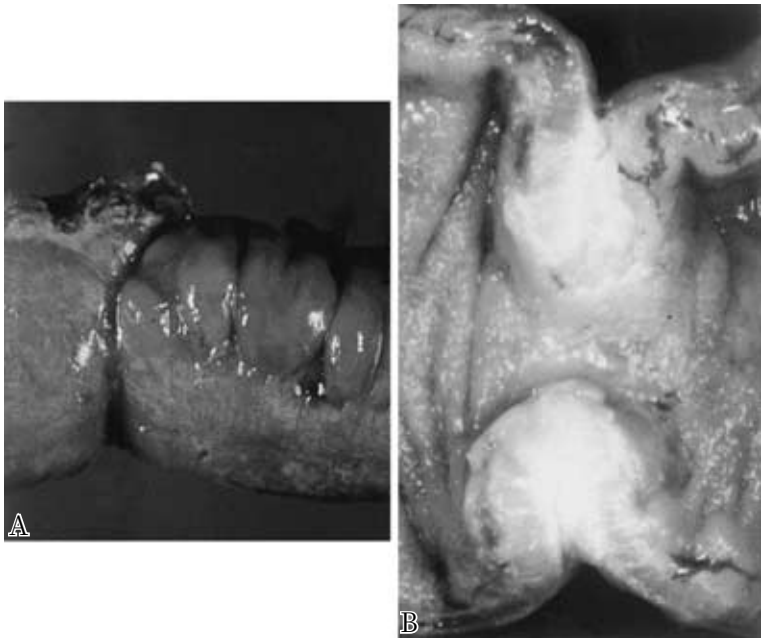

Fig. 4　Histopathological findings of the lesion. Moderately differentiated adenocarcinoma invading the submucosa and muscularis was noted.

Fig. 5　A：Histopathological findings of the lesion. No malignant cells invading the serosa were noted. B：No malignant cells invading the mucosa were noted.

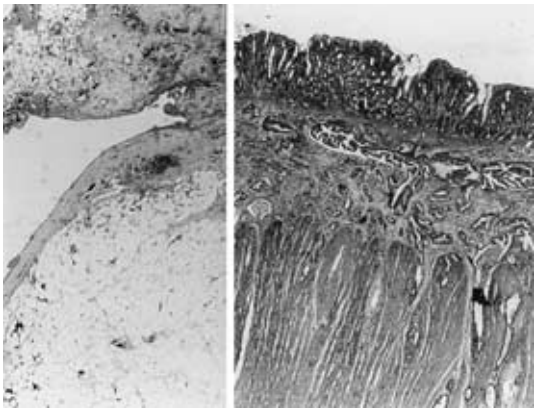

至るものもあることが報告されている．我々は，この経路を通じてのリンパ行性転移であろうかと推察している．しかしながら，解剖書にも記載されたこういった明らかなリンパ系路があるにもかかわらず，子宮癌のＳ状結腸への転移例を文献的に検索する限り，**Table 2**に示すように本邦においては過去に１例の報告を見るのみであった．

主病巣あるいは転移巣に漿膜浸潤がある場合，転移機序が脈管性転移であることを証明するのは非常に困難である．これまでの本邦における文献的報告例を集計すると転移性大腸癌の治療時に直接浸潤あるいは腹

Fig. 6 Histopathological findings of the primary lesion of uterocervical cancer. Moderately differentiated adenocarcinoma was noted.

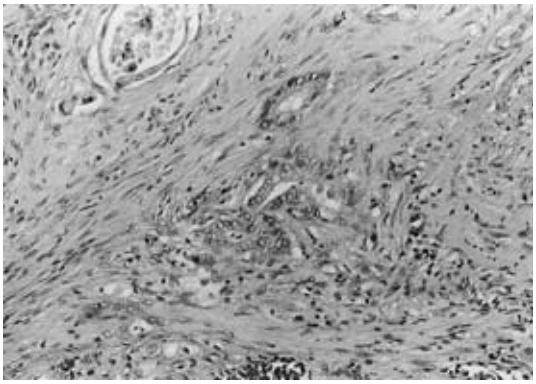

Fig. 7 Immunostaining with anti Factor VIII antibody revealed massive invasion of cancer cells into the lymph vessels. These findings suggested that this lesion was due to metastasis via lymph vessels from uterine cancer.

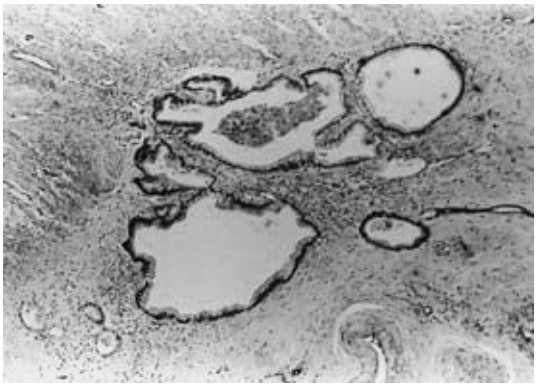

膜播種ともに認めなかった症例は胃癌26例, 肺癌12例, 喉頭癌1例, 食道癌1例, 子宮頸癌1例, 子宮体癌1例, 乳癌1例の計43例となっている[1)~18)]．しかし，原発巣が胃癌であった26例のうち23例において原発巣の深達度がseであり, 転移巣の漿膜面に明らかな癌細胞の浸潤を認めたとしている．さらに，これらの症例の死亡原因のほとんどが癌性腹膜炎であったことから，肉眼では確認できないような微小な腹膜播種が存在した可能性が高いと推測される．腹膜転移の可能性を否定でき，厳密に脈管性転移によると考えられるのはTable 2に示す17例のみとなる[1)~4)]．

この中では肺癌からの転移が多くを占める．肺は血管，リンパ網ともに発達した臓器であること，大循環系により直接全身に散布されうることが原因と考えられる．また，喉頭癌の症例も肺転移を認め，肺からの2次転移であろうと考察されている[3)]．食道癌の症例においては，後腹膜に連続性リンパ節転移を認め，本症例のようにリンパ行性転移とされている[3)]．腹腔臓器からの脈管転移の報告はこれまでに2例のみであった．腹腔内臓器原発の癌は多くが腹膜転移の形を取り脈管性転移であることの証明が難しいこと，結腸への脈管性転移が実際にまれであることなどが，報告例が少ない理由であると考えられる．

Table 2 Vascular metastatic colon carcinoma[1)~4)]

	Age	Sex	Primary lesion	location	Histology	Way of metastasis
(1)	82	M	lung	S	Squamous	hematogenic
(2)	72	M	lung	T	Large cell	hematogenic
(3)	49	F	lung	D	Squamous	hematogenic
(4)	72	M	lung	A,T,D	Large cell	hematogenic
(5)	81	M	lung	A	Squamous	hematogenic
(6)	73	M	lung	S	Squamous	hematogenic
(7)	80	M	lung	S	Squamous	hematogenic
(8)	70	M	lung	S	Squamous	hematogenic
(9)	35	M	lung	A	Unknown	hematogenic
(10)	67	M	lung	R	Large cell	hematogenic
(11)	72	M	lung	S	Squamous	hematogenic
(12)	74	M	lung	C,A	Squamous	hematogenic
(13)	47	F	uterus	T	Squamous	hematogenic
(14)	63	F	stomach	R	Papillary	Unkown
(15)	65	M	larynx	T,D,S	Squamous	hematogenic
(16)	63	M	esophagus	T	Squamous	lymphogenous
(17)	58	M	breast	T,S	Lobular	Unknown

C; cecum A; ascending colon T; transverse colon
D; descending colon S; sigmoid colon R; rectum

今回，我々は子宮癌のリンパ行性S状結腸転移と考えられる症例を経験した．過去にこういった報告例は非常に少なく貴重な症例として報告した．

文　献

1) 大川清孝, 佐藤博之, 大庭宏子ほか：牛眼像を呈した肺原発転移性大腸癌の一例．Gastroenterol Endosc **37**：609—614, 1995
2) 井上育夫, 更科広実, 斎藤典男ほか：転移性大腸癌の臨床病理学的検討．日本大腸肛門病会誌 **40**：186—191, 1987
3) 大塚正彦, 太田博俊, 柳沢昭夫ほか：転移性大腸癌開腹手術を施行した18例の報告．日本大腸肛門病

会誌　**43**：354―360, 1990
4）相川隆夫, 田崎　修, 檜垣直純ほか：乳腺原発転移性大腸癌の一例．日臨外医会誌　**54**：2329―2333, 1993
5）新見　健, 松木　啓, 友田修三ほか：胃がんの大腸孤立性転移の2例. 癌の臨　**30**：1720―1725, 1984
6）三輪晃一, 山口明夫, 喜多一郎ほか：胃癌の結腸再発．消外　**6**：751―756, 1983
7）太田博俊, 畦倉　薫, 関　　誠ほか：転移性大腸癌の臨床病理．胃と腸　**23**：633―643, 1988
8）福家博史, 佐藤兵衛, 西田龍三ほか：胃癌手術, 14年後に発見されたlinitis plastica型転移性大腸癌の1例．癌の臨　**32**：2009―2014, 1986
9）渡部忠信, 佐久間晃, 早川　勝ほか：治癒切除可能であった結腸壁に限局した再発胃癌の3例．外科　**37**：605―609, 1975
10）岡部　聡, 金子慶虎, 竹村克二ほか：術後5年目に発症した回盲部に限局した胃癌の結腸転移の1例．胃と腸　**23**：663―670, 1988
11）古田雄一，島津久明，杉原健一ほか：胃癌の転移，再発による続発性びまん浸潤型大腸癌．外科　**44**：587―592, 1982
12）久納孝夫, 土江健嗣, 大島　章ほか：胃癌治癒切除後の転移性大腸癌の2切除例．日消外会誌　**28**：519, 1995
13）室　雅彦, 成末允勇, 金　仁沫ほか：胃癌切除後の転移性大腸癌の1例．日臨外医会誌　**57**：537, 1997
14）力武　浩, 納富昌徳, 平木幹久ほか：胃癌治癒切除後の転移性大腸癌の2手術例．日臨外医会誌　**53**：405―410, 1992
15）金平永二, 川浦幸光, 中野一郎ほか：転移性大腸癌に合併した多発性小腸潰瘍の1例．日消病会誌　**88**：886, 1991
16）谷村　修, 田中克明, 赤木由人ほか：直腸びまん浸潤型癌との鑑別が困難であった転移性大腸癌の1例．日本大腸肛門病会誌　**49**：538, 1997
17）板倉　滋, 五石宏和, 坂之上一史ほか：進行胃癌の術後4年目に認めたびまん浸潤型を呈した転移性大腸癌の1例．日消病会誌　**89**：930, 1992
18）木下敬弘, 佐藤博文, 山脇　優ほか：子宮体癌治癒切除後の転移性大腸癌の1手術例．日本大腸肛門病会誌　**49**：777, 1997

A Case of Metastatic Colon Carcinoma Originating from the Uterus

Hirokazu Taniguchi, Mitsugu Sekimoto, Naohiro Tomita, Masayuki Ohue,
Yasuhiro Tamaki, Isao Sakita, Masakazu Ikenaga, Yasuhiro Miyake,
Masaru Ohoka and Morito Monden
Department of Surgery II, Osaka University Medical School

A 52-year-old woman underwent radical hysterectomy, preoperative chemotherapy, and postoperative radiotherapy for uterine carcinoma in 1993. In June 1997, She complained of abdominal pains and vomiting. A barium enema study and colonoscopy revealed a round stenosis of the sigmoid colon with a smooth surface but no tumors. The lesion was diagnosed as a stenosis due to radiation colitis, and laparoscopy assisted resection of the sigmoid colon was performed. The postoperative pathological diagnosis was vasculogenous metastasis from uterine cancer. There have been few reports on vasculogenous metastatic colon carcinoma, and many were due to hematogenic metastasis of lung cancer. We reported here a case of vasculogenous metastasis to colon carcinoma from uterine cancer.

Key words：vasculogenous metastasis, metastatic colon cancer, uterine cancer

〔Jpn J Gastroenterol Surg 33：648―652, 2000〕

Reprint Requests：Hirokazu Taniguchi　Department of Surgery II, Osaka University
2-2 Yamadaoka, Suita city, 565-0871 JAPAN