日消外会誌　33（5）：653～657，2000年

症例報告

再発胃癌術後の大動脈周囲リンパ節再発に対し FLP 療法が著効した１例

新潟県立がんセンター新潟病院外科
藪崎　　裕　　梨本　　篤　　田中　乙雄

胃前庭部２型進行癌と診断された初診時68歳の男性に対し胃亜全摘術，大動脈周囲リンパ節郭清を施行．組織学的にも大動脈周囲リンパ節に９個の転移を認め，術後 CDDP 75mg，day 1，5-FU 750 mg，day 1～5の FP 療法を施行し，さらに外来で5'-DFUR を８か月間内服した．2年10か月後に局所リンパ節再発を認め，横行結腸と肝 S5の部分切除術を施行．初回手術から５年３か月後には，大動脈周囲に長径5.0cm のリンパ節集塊を認め，再発と診断し，CDDP 75mg，day 1 day 8，5-FU 500mg，LV 30mg，day 1～8の FLP 療法を施行した．2クール終了後に CR となり，患者は初回手術から５年９か月間生存中である．FLP 療法は，当科では根治切除不能高度進行胃癌症例の術前化学療法として施行しているが，特にリンパ節転移に奏効率が高く，本症例は良い適応であった．また，有害事象も Grade 2の下痢が認められたのみで安全性も高く，進行再発胃癌に対し有効な治療法と考えられる．

はじめに

従来，胃癌をはじめとする消化器癌に対する化学療法は，補助的な治療手段にすぎず，その奏効率は10～20％未満にとどまり，必ずしも期待された成績が得られなかった．しかし，近年では新しい薬剤の導入や biochemical modulation（以下，BCM と略記）の概念に基づいた多剤併用療法に伴い，より高い治療効果が得られるようになり，奏効率も30～50％と，良好な成績が報告されるようになってきた．今回，われわれは5-fluorouracil（以下，5-FU と略記），Leucovorin（以下，LV と略記），Cisplatin（以下，CDDP と略記）を併用した FLP 療法を再発胃癌症例に対して施行し，良好な結果を得たので報告する．なお，有害事象の記載様式は日本癌治療学会薬物有害反応判定基準[1]，治療効果判定，記載様式は胃癌取扱い規約第13版[2]に準じた．

症　　例

患者：74歳，男性

主訴：食後心窩部痛，腹部膨満感

家族歴，既往歴：特記すべきことなし．

現病歴：1993年10月より食後心窩部痛，腹部膨満感あり．体重減少も認めたため，10月29日当院内科初診．血液生化学検査において腫瘍マーカーのうち，CA125が106.1U/ml と高値を示した．上部消化管内視鏡検査で胃前庭部に全周性の２型腫瘤を認め，生検結果で低分化型腺癌（por1）と診断された．腹部 CT 検査では，胃前庭部の壁肥厚と腹腔動脈周囲リンパ節への転移が疑われたが，大動脈周囲リンパ節腫脹は明らかではなかった（**Fig. 1**）．11月30日幽門側胃切除術，胆嚢摘出術施行．術中，上腸間膜静脈リンパ節から中結腸動静脈左枝へ浸潤が疑われたため横行結腸間膜を含めて動静脈を合併切除し，また，肉眼的に大動脈周囲リンパ

Fig. 1　Enhanced computed tomography showed wall thickening in the lower third of the stomach, and lymph nodes metastasis around the celiac artery axis was suspected.

＜2000年１月26日受理＞別刷請求先：藪崎　　裕
〒951-8566　新潟市川岸町2―15―3　新潟県立がんセンター新潟病院外科

Fig. 2　Macroscopic finding of primary tumor in the resected spacemen showed type 2 circumferential involvement in the lower third.

Fig. 3　Histopathological examination demonstrated poorly differentiated adenocarcinoma, solid type（a H. E,×2.5）, cancer-stroma relationship was medullary type and depth of tumor invasion was tumor penetration of serosa, INFβ,ly2, v0（b H. E,×80）.

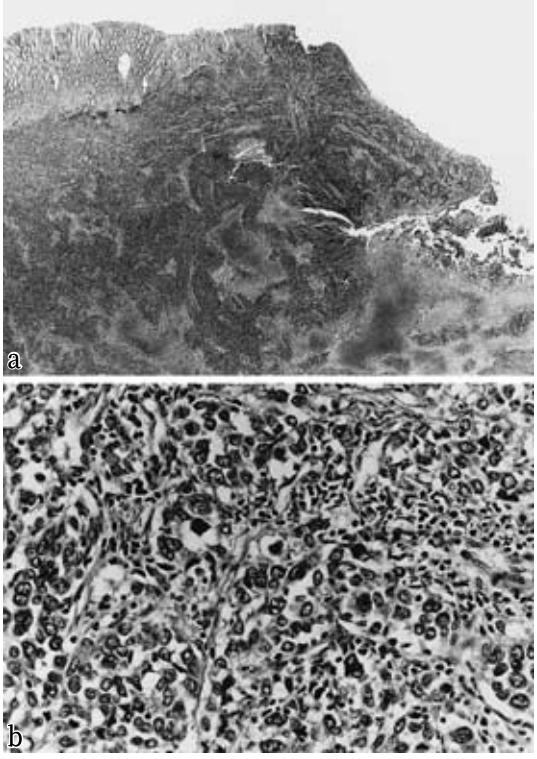

Fig. 4　Barium enema study showed a mass shadow in the hepatic flexure of the transverse colon.

節転移陽性と判断したため16 a2，16 b1の郭清を併施した．手術所見はL，Circ，2型，T3 H0 P0 CY0 M1（LYM）Stage IV（**Fig. 2**），病理所見はpor1，se，medullary，INFβ，ly2，v0，ow（－），aw（－）で，リンパ節転移はNo. 3，4d，6，7，9，11p，14a，16 a 2，b1, と，広範囲に認めた（**Fig. 3a，b**）．術後FP（CDDP 75mg，day 1，5-FU 750mg，day 1～5）療法を施行し，12月30日退院となった．外来では5'-DFUR 800mg/day 内服していたが，血液検査で軽度の貧血を認めたため1994年８月25日で休薬した．1996年５月29日の検診で便潜血陽性を指摘され内科受診，血液検査でCA19-9が41.6U/mlと，軽度高値を示し，注腸検査では横行結腸肝彎曲部に径5cmの２型腫瘤を認めた（**Fig. 4**）．大腸内視鏡検査で，同部に全周性の不整狭窄を認め，生検の結果，低分化型腺癌と診断された．原発性大腸癌と診断し，初回手術から２年10か月後の1996年９月３日横行結腸部分切除D1, および肝下面への強固な癒着を直接浸潤と判断し，肝S5部分切除術を施行した．手術診断では胃癌リンパ節再発で，病理診断も，組織型por1，sm，mp層を中心に高度の癌浸潤と，大きな潰瘍形成を認めた（**Fig. 5a，b**）．粘膜面には原発巣としての病変を認めず，また，前回胃癌の標本に類似していることから，再発と考えられた．ly（＋），v（＋），中結腸動脈右枝領域の結腸傍リンパ節

Fig. 5 Histopathological findings of the resected spacemen. Section showed the tumor cells grow mainly in ss, mp, sm layer and have central necrosis (a H. E, ×2.5). These cancer cells had similar histopathological characteristics compared to relapsed gastric cancer cells before (b H. E, ×80). So, it was considered they were metastasis of poorly differenciated adenocarcinoma from gastric cancer.

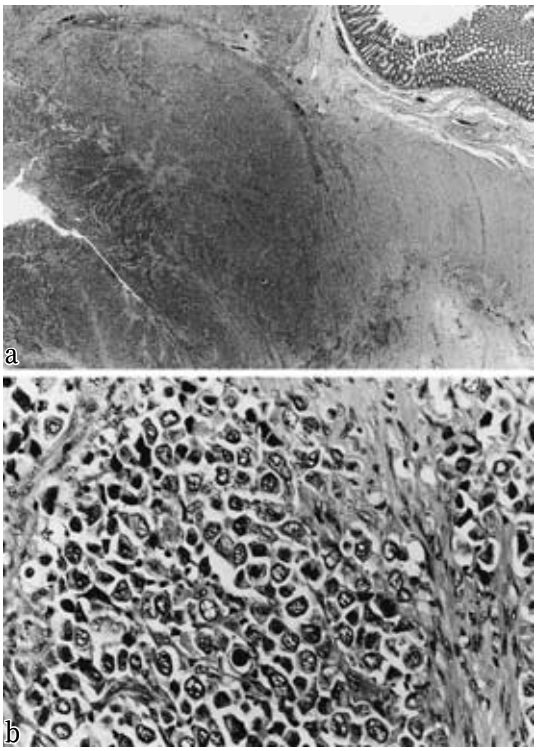

Fig. 6 Enhanced computed tomography showed lymph nodes swelling of para-aortic and the frout of vena cava inferior lesion, and slight dilatation of intrahepatic bile duct.

Fig. 7 Enhanced computed tomography after the second course of chemotherapy showed metastatic lymph nodes had almost disappeared.

に転移を認めた．また，CY0で，組織学的には肝浸潤を認めなかった．9月17日退院，CA19-9は26.8U/ml，CA125は21.0U/mlと，両者とも正常値となった．1998年12月より心窩部痛，食欲不振出現．1999年1月28日外来受診時，心窩部に腫瘤を触知され，腹部CT検査で大動脈周囲，下大静脈前面のリンパ節腫脹と，肝内胆管の軽度拡張を認めた(**Fig. 6**)．2月9日入院，血液検査でCA19-9が41.6U/mlと，再度高値を示したが，他は異常なく，Performance Statusは1であった．初回手術より5年3か月後の1999年2月15日よりFLP療法を開始した．1日目と8日目にCDDP 50mg/m^{2}を2時間かけて点滴静注した．5-FU 333mg/m^{2}は2時間かけて8日間連日点滴静注し，LV 30mg/bodyは8日間それぞれ5FU投与前にone shot静注した．以上を1クールとし，3週間の休薬期間を置いて2クール施行した．1クール終了時の腹部CT検査では，リンパ節の腫脹は著明に縮小しPRと判定，2クール終了後にはリンパ節の腫脹は消失，瘢痕化し，CRとなった(**Fig. 7**)．3月26日退院となり，CA19-9も34.5U/mlと，正常化した．患者は初回手術から5年8か月経過した1999年7月の時点で生存中である．

考　察

従来，胃癌に対する化学療法の延命効果に関する評価は確立していなかったが，最近ではCDDP，irinotecanをはじめとする新薬の導入，各種併用療法による奏功率の向上で，延命効果を示唆する報告を認める．しかし，進行癌に対するコンセンサスの得られた標準

的化学療法はまだ確立されていないのが現状である．代表的多剤併用療法の奏効率と MST を列挙すると，CDDP 中心の，FP 療法（5-FU，CDDP）45%，10か月[3]，FAP 療法（5FU，ADM，CDDP）41%[4]，EAP 療法（Etoposide，Adriamycin（以下，ADM と略記），CDDP）64%，9か月[5]，BCM に基づく Methotrexate（以下，MTX と略記）・5-FU 交代療法48%，11か月[6]，FAM 療法（5-FU，ADM，Mitomycin C）42%，7か月[7]，FAMTX 療　法（5FU，ADM，MTX）33%，6か月[8]，LV+5-FU 併用療法32%，10か月[9]などである．

今回用いた FLP 療法の奏効率と MST は，Leichman ら[10]45.0%，Louvet ら[11]50.0%，12か月，Sousa ら[12]41.2%，8.5か月，奥川ら[13]54.5%，410日，また，佐々木ら[14]は5-FU one shot 静注法で50.0%，5-FU 持続静注法で42.1%である．さらに MTX を併用した MLP-F 療法[15]，epi-ADM を追加した FLEP 療法[16]では35～88%と，奏効が期待できる状況になりつつある．再発部位別の奏効率は，リンパ節に対し57.1%であったが，肝転移，腹膜播種には，奏効例を認めなかった[13]．

当科では，1993年以降，術前診断にて根治切除不可能と判定した進行胃癌に対し，術前化学療法（neoadjuvant chemotherapy：以下，NAC と略記）として，FLP 療法を2クール以上施行し，その成績を報告してきた[17][18]．対象21例に対し切除率85.7%，奏効率57.1%であった，MST は奏効例571日，根治 B 835日で，無効例，根治 C に対し有意に生存率の向上を認めた．部位別奏効率は，大動脈周囲リンパ節64.7%，原発巣47.6%，肝転移40.0%，腹膜播種11.1%と，非治癒因子がリンパ節転移である場合に治療効果が期待できた．多くの文献においても，リンパ節転移，局所伸展巣に良く奏効することは一致しており，遠隔転移のない局所進行癌には奏効率が高く，遠隔成績も良好である[19]．これらの結果から，FLP 療法においてもリンパ節のみが切除不能因子である症例では，かなりの有効性が期待できると考えられた．

本症例は，経過を通じて腹膜播種を含む遠隔転移は出現せず，局所リンパ節再発，および大動脈周囲における高度リンパ節再発のみであった．この点において，再発後の FLP 療法に対し最も良い適応であったと思われた．また，本療法をはじめとした，現在 NAC として用いられている各療法について，今後は，術後補助化学療法および再発例に対する有用性も含めて検討すべきであると考えられた．

文　献

1）日本癌治療学会薬物有害反応判定基準．日癌治療会誌　**32**：61―65, 1997

2）日本胃癌学会編：胃癌取扱い規約第13版．金原出版，東京，1999

3）Lacave AJ, Anton-Aparicio L, Gonzalez-Baron M et al：Cisplatin（CDDP）and 5 fluorouracil（5FU）120-hr infusion for advanced gastric cancer（GC）. Proc ASCO 6 : C354, 1987

4）尾関博重, 小川一誠, 堀越　昇ほか：進行胃癌に対する5-fluorouracil，Adriamycin，Cisplatin，Mitomycin C 併用化学療法（FAP・MMC 療法）．癌と化療　**15**：91, 1988

5）Preusser P, Wilke H, Achterrath W et al：Phase II study with the combination etoposide, doxorubicin and cisplatin in advanced measurable gastric cancer. J Clin Oncol **7**：1310, 1989

6）村上　稔, 太田和雄, 宮崎　保ほか：他施設共同研究によるメソトレキセート・5-FU 交代療法の進行胃癌および結腸・直腸癌に対する Phase II Study．癌と化療　**14**：2482, 1987

7）MacDonald JS, Woolley PV, Smythe T et al：5-fluorouracil, adriamycin, and mitomycin-C（FAM）combination chemotherapy in the treatment of advanced gastric cancer. Cancer **44**：42―47, 1979

8）Wils J, Bleiberg H, Dalesio O et al：An EORTC gastrointestinal group evalu-ation of the combination of sequential methotrexate and 5-fluorouracil, combimed with adriamycin in advanced measurable gastric cancer. J Clin Oncol **4**：1799, 1986

9）佐々木常雄, 太田和雄, 坂田　優ほか：他施設共同研究による大量 Leucovorin・5-FU 併用療法の進行胃癌および結腸・直腸癌に対する Phase II study．癌と化療　**17**：2361―2368, 1990

10）Leichman L, Silberman H, Leichman CG et al：Preoperative systemic chemotherapy followed by adjuvant postoperative intraperitoneal therapy for gastric cancer：A university of southern california pilot program. J Clin Oncol **10**：1933―1942, 1992

11）Louvet C, de Gramont A, Bennamoun M et al：Sequential cisplatin, high dose folinic acid 5-fluorouracil（5FU）bolus and infusion in advanced gastric cancer. Proc ASCO **11**：178, 1992

12）Sousa MO, Oliveria J, Fernandes J et al：Phase II trial of cisplatin（CDDP）, fluorouracil（5FU）and folinic acid（FOL）in advanced gastric cancer（GC）: definitive results. Proc ASCO **11**：178, 1992

13）奥川　保, 小野寺誠吾, 利野　靖ほか：再発および

根治度C胃癌に対する5-FU, Leucovorin, CDDP併用化学療法（FLP療法）の外来投与の効果．癌と化療 **21**：1193—1197, 1994
14）佐々木常雄, 前田義治, 王 哲海：切除不能再発胃癌に対する化学療法. 消外 **21**：1317—1325, 1998
15）Bruckner HW, Cheseer MR, Wong H et al：Forate biochemical modulation regimen for the treatment of gastric cancer. J Clin Gastroenterol **13**：384—389, 1991
16）Cervantes A, Villar-Grimalt A, Abad A et al：5-Fluorouracil, folinic acid, epidoxorubicin and cisplatin（FLEP）combination chemotherapy in advanced measurable gastric cancer. A phase II trial of the Spanish Cooperative Group for Gastrointestinal Tumor Therapy(TTD). Ann Oncol **4**：753—757, 1993
17）梨本 篤, 佐々木壽英, 田中乙雄ほか：切除不能または非治癒因子を有する高度進行胃癌に対する術前化学療法の可能性．日消外会誌 **31**：2199—2205, 1998
18）Nashimoto A, Yabusaki H, Tanaka O et al：Neoadjuvant chemotherapy in advanced gastric cancer with non-curative factor：a Phase II study with fluorouracil, leucovorin, and cisplatin. Gastric Cancer **2**：57—63, 1999
19）Wilk H, Preusser U, Gunzer U et al：Preoperative chemotherapy in locally advanced and nonresectable gastric cancer；A phase II study with etoposide, doxorubicin, and cisplatin. J Clin Oncol **7**：1318—1326, 1989

A Case of Relapsed Gastric Cancer with Abdominal Para-aortic Lymphnode Metastasis Effectively Treated with a Combination of FLP Therapy

Hiroshi Yabusaki, Atsushi Nashimoto and Otsuo Tanaka
Division of Surgery, Niigata Cancer Center Hospital

A 68-year-old man with type 2 gastric cancer in the lower third of the stomach was treated by subtotal gastrectomy with para-aortic lymph node dissection. Because histological examination demonstrated 9 lymph nodes positive for metastasis in the para-aortic region, FP therapy(CDDP 75 mg on day 1, 5-FU 750 mg on day 1～5）was conducted before discharge. 5 ’-DFUR was taken for 8 months orally on an outpatient basis. Local recurrence was evaluated by computed tomography 2 years 10 months after the primary surgery, and partial resection of the transverse colon and the liver (S5) was performed. At 5 years 3 months after the primary surgery, para-aortic lymph node recurrence was evaluated. We treated the patient with a combination of FLP therapy（CDDP 75 mg drip i.v. on days 1 and 8, 5-FU 500 mg/24 hours i.v. continuous infusion daily from day 1 through day 8, and Leucovorin 30 mg i.v. daily from day 1 through day 8). After the second course of chemotherapy, the lesion completely disappeared（complete response), and the patient is still alive after 5 years 9 months from the surgery. The results suggest that this combination chemotherapy might be safe and effective for the treatment of highly advanced and relapsed gastric cancer, especially with lymph node metastasis.

Key words：relapsed gastric cancer, abdominal para-aortic lymph node metastasis, FLP combination therapy
〔Jpn J Gastroenterol Surg 33：653—657, 2000〕

Reprint requests：Hiroshi Yabusaki Division of Surgery, Niigata Cancer Center Hospital
2-15-3 Kawagishicho, Niigata, 951-8566 JAPAN