日消外会誌　33（5）：658～662，2000年

症例報告

急性腹症にて発症したAIDSにおける腸結核の1例

木沢記念病院外科，岐阜大学臨床検査医学*

松尾　浩　山内　一　近藤　哲矢
三鴨　肇　渡辺　進　下川　邦泰*

急性腹症と発熱にて発症し，手術後施行した検査にてAIDSと診断された腸結核の1例を経験したので報告する．

症例は22歳の女性．40℃の発熱と軽い腹痛にて当院を受診した．腎盂腎炎と診断され治療を受けたが発熱は軽快せず，右下腹部に強い痛みが出現したため当科を受診した．右下腹部に強い筋性防御を認め，腹部超音波検査にて同部に低エコー腫瘤を認めた．膿瘍を伴った虫垂炎を疑い手術を施行した．回腸末端は手拳大に腫大し，腸間膜リンパ節は大動脈周囲まで腫大していた．悪性腫瘍が否定できず，同部に通過障害を認めた事から回盲部切除術を施行した．病理組織学的には類上皮細胞を伴った乾酪壊死をみとめ，喀痰および便の培養検査にて結核菌が検出されたことから腸結核と診断した．術後も高熱が続き，HIV検査を施行したところ陽性反応を認めた．結核治療を開始したが発熱が続いたため，患者は第25病日，AIDS拠点病院へ転送された．

はじめに

日本における後天性免疫不全症候群（以下，AIDSと略記）症例は年々増加し，その合併症のひとつとして抗酸菌感染症も増加の傾向にあるとされている．しかし，依然として日本における外来診療においてAIDSはまだまだ一般的な疾患ではなく，診断が遅れがちである．今回，急性腹症と発熱にて発症し，手術後の検索にてAIDSと診断された腸結核の1例を経験したので報告する．

症　例

症例：22歳，女性，日系ブラジル人

主訴：発熱，腹痛

既往歴：特記すべき事なし．

現病歴：1999年6月7日，40℃の発熱と軽い腹痛で当院内科を受診した．尿沈査にて細菌（3＋）を認め腎盂腎炎と診断され，外来にて抗生剤の点滴をうけていた．同年6月14日発熱軽快せず，右下腹部に強い痛みが出現したため当科を紹介された．

現症：身長161cm，体重67kg，体温38.3℃．結膜に貧血，黄疸を認めず．右下腹部に強い圧痛と筋性防御を認め，Blumberg's signも陽性であった．筋性防御のため明らかな腫瘤は触知されなかった．表在リンパ節の腫大は認めなかった．輸血歴なし．BCG接種歴あり．

入院時血液検査所見：白血球6,700/mm^{3}であったが，CRP 13.0mg/dlと高値を認め，軽度の貧血（Hb 8.8mg/dl）とγ-GTP軽度上昇（54IU/l）を認めた．また，白血球分画において好中球（86.6%），リンパ球（6.1%）と，リンパ球分画の低下を認めた．

腹部超音波検査所見：右下腹部に5cm大の境界不明瞭な低エコー腫瘤を認めた（**Fig. 1**）．明らかな虫垂の腫大や腹水は認めなかった．

Fig. 1　Ultrasonography revealed low echoic lesion at the right lower abdomen.（arrows）

＜2000年1月26日受理＞別刷請求先：松尾　浩
〒505-8503　美濃加茂市古井町下古井590　木沢記念病院外科

Fig. 2 Intraoperative photograph demonstrated the tumor at the terminal ileum.(arrows)

腹部単純X線写真：小腸ガス像，鏡面像，free airなどは認めなかった．

以上から急性腹症,特に膿瘍を伴った虫垂炎を疑い,同日緊急手術を施行した．

手術所見：開腹すると虫垂に異常を認めず，回盲部特に回腸末端は手拳大に発赤，腫大していた(**Fig. 2**)．膿瘍は認めなかったが，少量の腹水を認め，腸間膜リンパ節は大動脈周囲まで累々と腫大していた．悪性腫瘍が否定できないことや，貧血があり腫瘤からの出血が疑われたこと，また腫瘤より口側の回腸が拡張しており軽度の通過障害が疑われたことなどから回盲部切除術を施行した．

摘出標本：腫瘤は6×6cmで，中心陥凹を伴った潰瘍性の病変で，回腸末端を中心にBauhin弁を巻き込むように存在した．漿膜面には発赤を認めるが穿孔はなく，回腸末端，上行結腸の粘膜に浮腫を認め，腫瘍口側の回腸粘膜には点状の潰瘍も認めた．明らかな輪状潰瘍は認めなかった（**Fig. 3A，B**）．

病理組織学的所見：活動性潰瘍UL IIIの周囲には類上皮細胞を伴った乾酪性壊死をみとめ，腸結核または非結核性抗酸菌症と診断した（**Fig. 4**）．

術後施行したHIV検査にて陽性反応を認め，CD4陽性リンパ球は9.0%（基準値31～59%）と低値を示した．また，術中採取した腹水中adenosine deaminase

Fig. 3 Macroscopic findings of the specimen showed a tumor with ulcer 6 cm in diameter at the terminal ileum（A）and the schematic illustration（B）.

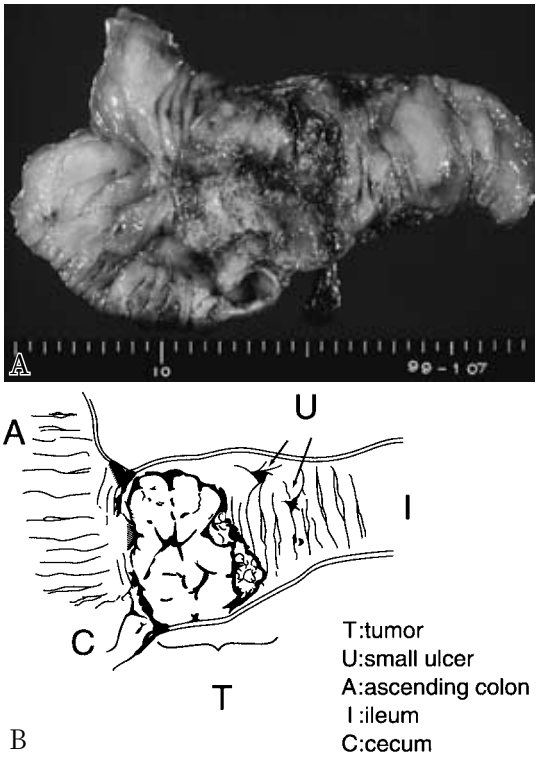

Fig. 4 Microscopic findings of the specimen showed caseation necrosis with epithelioid cell.(arrows)(H. E. stain×4)

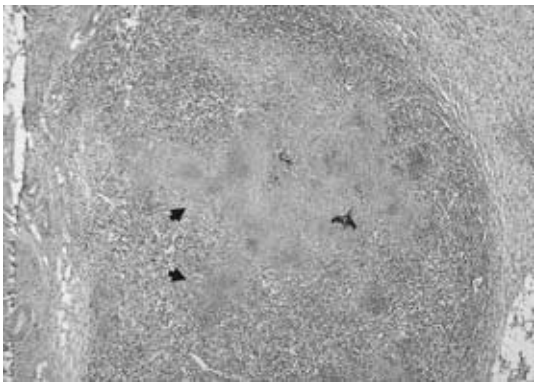

Fig. 5　Enhanced abdominal CT showed lymphadenitis of central areas of relative low density and peripheral rim enhancement.(arrow)

Fig. 6　Chest X-ray showed no abnormal lesion.

（ADA）値は71.4IU/*l* と高値を示した．

術後施行した腹部造影computed tomography（以下，CT）所見：腸間膜および大動脈周囲のリンパ節は累々と腫大していた．腫大したリンパ節の周囲に造影効果が強く，中心部は造影されなかった（**Fig. 5**）．

術後第7病日より，rifampicin，isoniazid，ethambutol，pyrazinamideの内服による治療を施行したが，39℃の発熱がつづいたため，患者は経口摂取が十分可能となった第25病日，AIDS拠点病院へ転送された．

手術後2か月後，喀痰および便の培養検査にて結核菌が確認され，腸結核と確定診断した．

考　察

結核症は，HIV感染に関連してみられる比較的頻度の高い合併症の1つとされている[1]．日本では日本人HIV陽性感染者の概数は約7,000人といわれ[2]，また結核合併HIV感染者は1994年以来1997年1月までの集計では59例が報告されているにすぎない[3]．アメリカばかりでなく日本においてもHIV感染者の増加に伴い結核合併患者の増加が予想されているが，藤田[4]はHIV感染結核症14例のうちの腸結核は1例であったと報告しており，日常一般診療において，HIV感染者による腸結核は依然としてまれな疾患であると思われる．

HIV陽性者における結核では肺結核よりも肺外結核が多い[5]とする報告があり，自験例も腸結核による腹痛にて発症した．肺に関してはガフキー0号であったが，術直後に施行した喀痰培養検査にて手術2か月後，少量の結核菌が検出され，肺結核が存在していたことが明らかになった．Barnesら[6]はAIDS合併肺結核症例における胸部単純X線検査では，85%の症例で肺門リンパ節腫脹や胸水など何らかの所見があるとしているが，本症例では肺野および肺門に病変は認められなかった（**Fig. 6**）．

術後施行した腹部CT検査では，術中認められた腸間膜リンパ節以外にも上腹部大動脈周囲のリンパ節が累々と腫大していた．「結核性の縦隔リンパ節炎は，乾酪壊死をきたしているときには造影CT検査で内部が造影されず，辺縁のみ強い造影効果が見られる」[7]とされているが，自験例も同様の造影効果があり，上腹部の腫大したリンパ節も乾酪壊死をきたしているものと考えられた．これらの乾酪壊死をともなったリンパ節腫脹や潰瘍性病変の原因としてM. Avium-intracellulareなどの非結核性抗酸菌症を鑑別に入れる必要があるが，便培養および喀痰培養にて結核菌が検出され，非結核性抗酸菌は検出されなかったことから腸結核と診断した．近年PCR法を用いた結核菌検出が行われるようになったが，本例では尿，便のPCR法は陰性で，喀痰PCR法は患者の協力が得られず，施行できなかった．

術後第7病日より，結核治療薬の内服を開始したが高熱が続いたため，AIDS治療も含めてAIDS拠点病院にての治療が必要と考えられた．

免疫状態としてはCD4陽性リンパ球が9.0%と高度

に低下しており，免疫が低下している状態と考えられた．HIV の感染経路としては，患者は来日して約2年であるが，それ以前ブラジル生活中の恋人が1年2か月前に AIDS にて亡くなっており，感染経路は異性間性交渉と考えられた．また，結核に関しては1年半ほど前，同じ会社の社員がガフキー3号にて結核治療をうけており，この職員を介しての感染経路が疑われた．

自験例は内科受診時は高熱と細菌尿を認め腎盂腎炎と診断され治療を受けたが軽快せず，当科受診時は腹痛が強く筋性防御を認めたため，緊急手術を施行した．外来での抗生剤投与後細菌尿は軽快していたため，発熱の原因を術前は虫垂炎による腹腔内膿瘍と考えた．術後は切除標本の所見より Crohn 病および自己免疫疾患による発熱を第一に，また結核も鑑別疾患に考えた．

さらに，①術後早期に施行したツベルクリン反応は陰性（3mm×3mm）であったこと，②術後2日目に施行した血液培養から真菌が検出されたこと，③入院時よりリンパ球数が低下していること，④抗核抗体，血清補体価などの諸検査に異常なく，自己免疫疾患が否定的となったこと，⑤摘出標本の結果より腸結核が疑われたことなどから免疫力の低下を考え，AIDS を強く疑った．患者は日系ブラジル人で，日本語が十分理解できないため，HIV 検査にあたっては通訳を介して患者の承諾を得た後に施行した．一般に HIV 検査を施行するにあたっては費用，プライバシーの問題のため患者に同意を得ることが簡単ではない．このため自験例では，強く AIDS を疑うまで検査を施行しなかったが，これにより確定診断が遅れた．少しでも AIDS が疑われた場合にはもっと積極的に説明および血液検査を施行するべきであり，もはや日常一般の診療においても HIV やその関連疾病は身近なものになってきていると考えられた．

稿を終えるにあたり御教示御指導賜った，国立名古屋病院臨床研究部長，内海　眞先生に深く感謝の意を表します．

文　献

1）Castro KG, Valdiserri RO, Curran JW：Perspective on HIV/AIDS epidemiology and prevention from the Eighth International Conference on AIDS. Am J Public Health **82**：1465―1470, 1992

2）厚生省エイズ動向委員会：エイズ動向情報（平成11年4月1～6月27日）．日 医 新 報 **3927**：125, 1999

3）森　　亮：日本における HIV 感染抗酸菌症の実態．木村　哲編．エイズと日和見感染症に対する臨床研究，平成8年度研究報告書．厚生省．東京．1997, p182―190

4）藤田　明：HIV 感染症最新の動向と治療 Strategy 6～HIV 感染症と結核・非定型抗酸菌症～．Mebio **15**：33―41, 1998

5）森　　亨：エイズにおける結核と非結核性抗酸菌症．Curr Ther **14**：124―129, 1996

6）Barnes PF, Bloch AB, Davidson PT et al：Tuberculosis in patients with human immunodeficiency virus infection. N Engl J Med **324**：1644―1650, 1991

7）Jung-Gi I, Koun SS, Heung SK et al：Mediastinal tuberclosis lymphadenitis～CT manifestations～. Radiology **164**：115―119, 1987

A Case of Intestinal Tuberculosis with AIDS Diagnosed as Acute Abdomen

Hiroshi Matsuo, Hajime Yamauchi, Tetsuya Kondo, Hajime Mikamo,
Susumu Watanabe and Kuniyasu Shimokawa*
Department of Surgery Kizawa Memorial Hospital
Department of Laboratory Medicine Gifu University*

A patient visited our department because of severe abdominal pain and a high fever, which was diagnosed as intestinal tuberculosis with AIDS after operation. A 22-year-old woman was initially admitted to our hospital because of slight abdominal pain and a high fever. She was diagnosed and treated for pyelonephritis. But her condition did not improve. Subsequently she visited our department because of severe right lower abdominal pain. Abdominal physical findings revealed muscular rigidity at the right liwer abdomen. Abdominal ultrasonography showed a low-echoic lesion at the same region. Under a diagnosis suggestive of appendicitis with abcess, emergency laparotomy was performed. However, intraoperative findings revealed a tumor with mesenteric lymph node swelling at the terminal ileum. Malignant tumor was suspected. The terminal ileum was stenosed by the tumor, so ileocecal resetion was carried out. Histopathological examination revealed caseation necrosis with epithelioid cell. After operation, HIV antibody was revealed as positive. After the 60th postoperative day, culture and identification test of sputum and feces for tubercle baccillus were reported as positive. Therefore, the tumor was diagnosed as intestinal tuberculosis. Inspite of treatment for tuberculosis, high fever continued. On the 25th post operative day, she was referred to another hospital for treatment of AIDS.

Key words：intestinal tuberculosis, AIDS, acute abdomen

〔Jpn J Gastroenterol Surg 33：658—662, 2000〕

Reprint requests：Hiroshi Matsuo　Department of Surgery, Kizawa Memorial Hospital
590 Shimofurui, Furui-machi, Minokamo, 505-8503 JAPAN