日消外会誌　33（5）：663～667，2000年

症例報告

2度にわたり特発性大腸穿孔を発症した高齢者の1例

日本大学練馬光が丘病院外科，同　病理*，日本大学第3外科**

軽部　秀明　　増田　英樹　　中村　陽一　　青木　信彦
中山　壽之　　佐藤　史井　　相崎　一雄　　御田さとみ
逸見　明博*　　岩井　重富**

特発性大腸穿孔は明らかな原因を認めずに大腸に穿孔をきたす比較的まれな疾患で，予後不良といわれている．今回，82歳と84歳で2度にわたり特発性大腸穿孔を発症し，救命しえた症例を経験したので報告する．症例は84歳の女性で，82歳時に特発性大腸穿孔にて Hartmann 手術を施行されている．腹痛を主訴に近医より汎発性腹膜炎の診断にて当院に搬送された．入院時78/48mmHg と血圧の低下を認めた．腹部単純 X 線，CT 検査にて腹腔内遊離ガス像を認め，消化管穿孔の診断にて緊急手術となった．人工肛門の口側8cm の部位に長径3cm の穿孔を認めたため，穿孔部を含めて結腸を切除し，新たに人工肛門を増設した．病理組織検査より特発性大腸穿孔と診断した．術後43日目に軽快退院した．高齢者の突然の腹痛では，本症を念頭において，早期診断と適切な早期治療を心がけることが重要である．

はじめに

特発性大腸穿孔は消化管穿孔のなかでも比較的まれな疾患であり，発症も高齢者に多く，種々の基礎疾患を伴うことが多い．また，大半が糞便性腹膜炎を伴い，一般に予後不良とされている[1]．今回，われわれは82歳と84歳で2度にわたり特発性大腸穿孔を発症し，救命しえた症例を経験した．われわれが文献検索しえた限りでは，報告例としては本邦第1例目と思われるので報告する．

症　例

患者：84歳，女性

主訴：腹痛

家族歴：特記すべきことなし．

既往歴：1996年11月26日（82歳），特発性 S 状結腸穿孔にて教室の関連施設にて Hartmann 手術施行．

切除標本では腸間膜対側に長径3cm の穿孔を認め，穿孔部周囲に肉眼的な病変を認めなかった（**Fig. 1**）．病理組織所見では，粘膜は穿孔部で途絶え，筋層は断裂像を呈し，粘膜の筋層への“sliding”は認められなかった（**Fig. 2**）．

現病歴：1999年5月4日，朝より腹痛が出現したため近医を受診し，腸閉塞の診断にて入院となった．保存的加療を受けたが改善なく，腹部膨満増強し，5月6日，血圧80/42mmHg，白血球数2,900/mm^{3}と低下がみられ，腹部全体に筋性防御を認めたため汎発生腹膜炎の診断にて当院に搬送された．

入院時現症：意識清明，苦悶状顔貌を呈し顔色不良であった．体温37.6℃，血圧78/48mmHg，脈拍120/分，

Fig. 1　Resected specimen of the first operation：A 3 cm diameter perforation is found at the opposite side of the mesentery of the sigmoid colon. Macroscopically, there are no other mucosal changes except for the perforation.

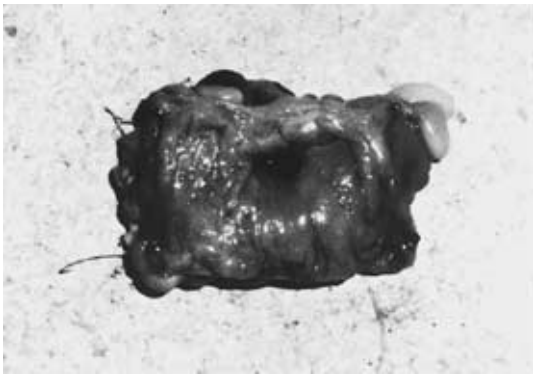

＜2000年1月26日受理＞別刷請求先：増田　英樹
〒179-0072　東京都練馬区光が丘2―11―1　日本大学練馬光が丘病院外科

Fig. 2　Histopathology：The mucosa and the muscle layer are severed at the perforated area, however the mucosa did not slide into the muscle layer.

Table 1　Laboratory data on admission

WBC	4,800 /mm^3	BUN	53.5 mg/dl
RBC	397 × 10^4 /mm^3	Cre	0.97 mg/dl
Hb	12.8 g/dl	Na	134 mEq/*l*
Ht	38.7 %	K	4.3 mEq/*l*
Plt	6.7 × 10^4 /mm^3	Cl	100 mEq/*l*
CRP	17.66 mg/dl	Glu	128 mg/dl
TP	5.3 g/dl	Arterial blood	
GOT	96 IU/L	gas analysis(room air)	
GPT	26 IU/L	pH	7.465
LDH	261 IU/L	$PaCO_2$	33.9 mmHg
AMY	106 IU/L	PaO_2	53 mmHg
T. Bil	0.71 mg/dl	BE	− 1.0 mmol/*l*

呼吸数30/分と促迫であった．腹部全体が板状硬で，強い圧痛，Blumberg 徴候および筋性防御を認めた．

入院時血液検査所見：血小板数6.7×10^4/mm^{3}と低下，CRP 17.66mg/dl，BUN 53.5mg/dl であった（**Table 1**）．

腹部単純 X 線写真：仰臥位での腹部中央部に腹腔内遊離ガス像を認めた（**Fig. 3**）．

Fig. 3　Plain abdominal X ray film：Free air is observed at the center of the abdominal cavity（arrow）.

Fig. 4　Abdominal computed tomography：The arrow indicates free air in the peritoneal cavity.

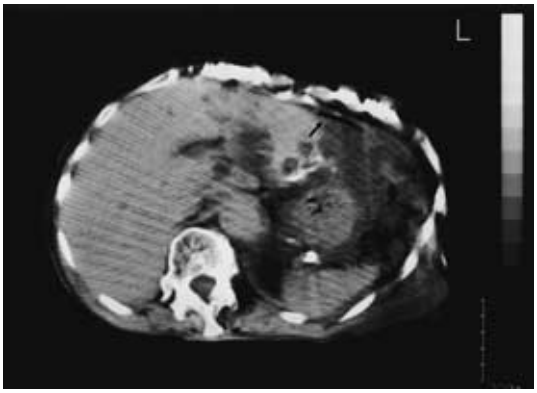

腹部 CT 検査所見：肝前面に腹腔内遊離ガス像を認めた（**Fig. 4**）．また，骨盤部のスライスで腸管壁に囲まれない，内部に泡状の空気を伴った低吸収域を認めた（**Fig. 5**）．

以上の検査所見より，消化管穿孔，汎発性腹膜炎の診断にて緊急手術を施行した．

手術所見：腹部正中切開にて開腹．前回手術による癒着を認め，腹腔内には多量の糞便が貯留していた．

Fig. 5 Pelvic computed tomography：Low density area with an air bubble is shown in the pelvic space (arrow). The low density area is not surrounded by the wall of the intestine.

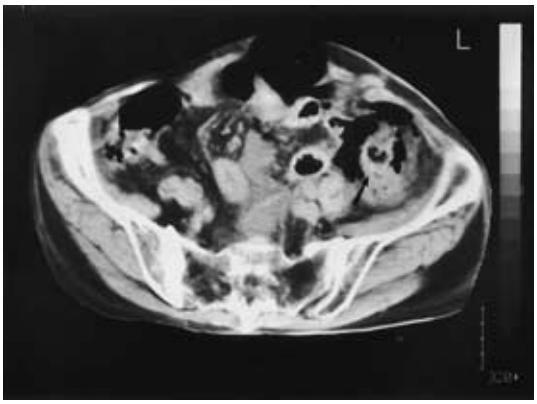

Fig. 6 Resected specimen of the second operation：A perforated lesion is seen on the oral side 8 cm from the colostomy. Macroscopic examination indicates no ulcer, no tumor, no diverticulum and no ischemic change.

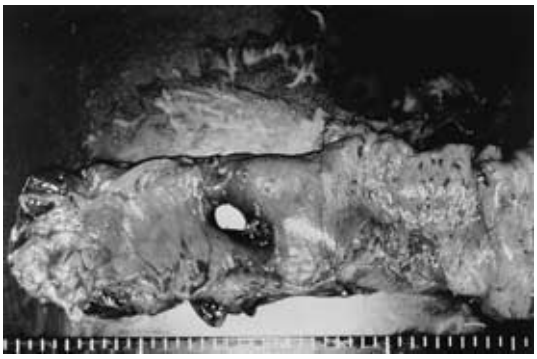

腹腔内を検索したところ人工肛門の口側約8cmの部位に穿孔部を認めた．人工肛門から穿孔部を含めて左側結腸を切除し，右上腹部に横行結腸人工肛門を造設した．大量の生理食塩水で洗浄後，左横隔膜下，左側腹部，Douglas窩にドレーンを留置した．

切除標本所見：人工肛門から口側8cmのS状結腸に，長径3.0cmの穿孔を認めた．穿孔部周囲の腸管に潰瘍，腫瘍，憩室や壊死性変化などは認められなかった（**Fig. 6**）．

病理組織所見：粘膜は穿孔部辺縁で途絶え，筋層は鋭い断裂像を呈し，全層におよぶ炎症性細胞浸潤が認

Fig. 7 Histopathology：The mucosa and the muscle layer are severed at the perforated area. Acute inflammation cell infiltration is observed. However, the mucosa did not slide into muscularis propria.

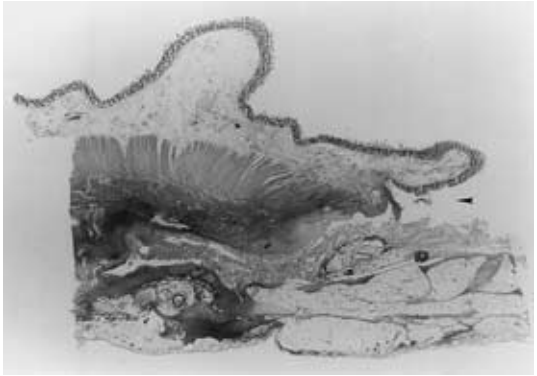

められたが，粘膜の筋層への“sliding”は認められず，特発性大腸穿孔と診断した（**Fig. 7**）．

術後経過：術前よりの細菌性ショックの状態が続き，術後も白血球数1,600/mm^3，血小板数3.1×10^4/mm^{3}まで低下，術後気管内挿管のまま第5病日まで人工呼吸器による全身管理を行った．第8病日より再び発熱が出現し，腹部CTにて右側腹部に膿瘍形成を認めたため，局所麻酔下に切開排膿ドレナージを施行した．その後経過良好にて術後第43病日に退院した．

考　察

特発性大腸穿孔は，悪性腫瘍，外傷，医原性，憩室，異物，炎症性疾患などの明らかな原因を有さない疾患で，坂部ら[2]によると①穿孔部腸管壁に肉眼的な病変を認めない，②腸管内異物，あるいは通過障害を認めない，③癒着，内ヘルニアなど腹腔内異常や腹壁ヘルニアが認められない，④腹壁への直達外力，および医療行為による腸管損傷を否定しうる場合と定義されている．一方，乾ら[3]は，病理学的所見から，①穿孔部辺縁で粘膜が断裂し粘膜が穿孔部に入り込む所見を認めず，②筋層の断裂を認めその辺縁は鋭く周囲に陳旧性炎症所見を認めず，③腸管全層の炎症性細胞浸潤は急性から亜急性の炎症にとどまり，壁の肥厚，膿瘍形成を認めない場合に，特発性大腸穿孔と診断すべきであるとしている．自験例は，2度ともこの肉眼的および病理組織学的定義をともに満たしていた．

特発性大腸穿孔の発生機序としては，硬便の通過時に生じる裂創や大腸壁筋層の菲薄化，壁の過伸展に伴

う循環障害などのため脆弱化した腸管壁に，腸管内圧または腹腔内圧の異常上昇が加わって発症すると考えられている[4)~6)]．好発部位ではS状結腸が70～80%と多く，穿孔部位は腸間膜対側に発生することが多い[6)7)]．沼田ら[7)]は，S状結腸に多い理由として可動性に富むことが原因としている．自験例も初回穿孔はS状結腸で，2度目はS状結腸人工肛門の口側8cmといずれも左側結腸で硬便になりやすい部位であり，また2度目は人工肛門症例であったが，人工肛門の作製方法が腹膜外経路ではなく，可動性に富んでいたと思われ，このことが誘因のひとつと考えられた．

本症は，高齢者に多く初発症状に乏しいことがあり，術前診断が困難なことも少なくない．沼田ら[7)]は，大腸穿孔例における腹部単純X線写真上の腹腔内遊離ガス像の出現率は37%に過ぎないと報告している．一方，星川ら[8)]は，腹部CT上腹腔内に漏出した便塊と思われる，内部にair bubbleを伴い，腸管壁に囲われない低吸収域の異常陰影をdirty massと定義し，特発性大腸穿孔に特徴的な所見であったとしている．自験例でもCTにおいてdirty massが認められた．

また本症は，術後死亡率が30～50%と高く[6)~10)]，特にショック合併例の予後は不良である[7)10)]．自験例は2度とも術前ショック，白血球数の低下を認めていた．さらに，2度目は汎発性血管内血液凝固症（以下，DICと略記）も発症していたが，有効な手術ドレナージ，早期からの抗DIC療法により多臓器不全に陥ることなく救命しえた．

本症は術前に確定診断が得られていることは少ないが，高齢者の突然の腹痛では，本症を念頭に置いて，早期診断と適切な手術術式，ドレナージによる早期治療を心がけることが重要であると思われた．

文　献

1）増田英樹，谷口利尚，林　成興ほか：特発性大腸穿孔6例の検討―本邦報告162例の統計―．日大医誌 **50**：750―755, 1991

2）坂部　孝，依光好一郎，山形省吾ほか：特発性大腸穿孔．外科 **32**：684―692, 1970

3）乾　　秀，亀山仁一，佐々木巌ほか：特発性大腸穿孔の1例と単発性結腸憩室穿孔の2例．外科診療 **8**：1027―1030, 1964

4）石川雅彦，稲葉雅史，山崎弘資ほか：特発性大腸穿孔症例の検討．日臨外医会誌 **53**：1921―1924, 1992

5）鳥山俊夫，崎浜正人，竹智義臣ほか：特発性大腸穿孔の臨床的検討．日臨外医会誌 **53**：2062―2065, 1992

6）黒島一直，寺田　宰，愛甲　孝ほか：いわゆる特発性破裂の病態と治療．臨外 **42**：343―348, 1987

7）沼田典久，長畑洋司，黒田嘉和：特発性横行結腸穿孔の1例―本邦特発性大腸穿孔187例の文献的考察―．日本大腸肛門病会誌 **51**：490―495, 1998

8）星川嘉一，佐伯光明，中山文枝ほか：特発性大腸穿孔のCT像．日腹部救急医会誌 **16**：585―590, 1996

9）松友寛和，飯田　豊，松原長樹ほか：特発性大腸穿孔症例10例の検討．日外科系連会誌 **23**：837―841, 1998

10）林　仁庸，馬瀬泰美，武藤利茂ほか：大腸穿孔とMOF―その予後規定因子と対策―．日腹部救急医会誌 **13**：685―691, 1993

An Aged Case Who Experienced Idiopathic Perforation of the Colon Twice

Hideaki Karube, Hideki Masuda, Youichi Nakamura, Nobuhiko Aoki,
Hisashi Nakayama, Fumii Sato, Kazuo Aizaki, Satomi Mita,
Akihiro Henmi* and Shigetomi Iwai**
Department of Surgery, Department of Pathology*, Nerima Hikarigaoka Hospital, Nihon University
Third Department of Surgery, Nihon University School of Medicine**

It has been said that idiopathic perforation of the colon is rare and has a relatively poor prognosis. The patient in this case report was an 84-year-old woman who experienced an idiopathic perforation of the colon 2 years ago, and who underwent Hartmann's procedure. Now, at the age of 84, she was again admitted to a neighboring hospital, and was diagnosed with peritonitis. She was admitted to our hospital, with a blood pressure of 78/48 mmHg. Since abdominal plain radiography and CT examination indicated the free-air sign in the abdominal cavity, she underwent an emergency operation for intestinal perforation. At laparotomy, a perforation 3 cm in diameter was observed on the oral side 8 cm from the colostomy. Pathological diagnosis, was idiopathic perforation. We emphasize that early diagnosis and treatment are very important in cases with idiopathic perforation of the colon, particularly cases with advanced age.

Key words：idiopathic perforation of the colon, perforated peritonitis, aged patients

〔Jpn J Gastroenterol Surg 33：663—667, 2000〕

Reprint requests：Hideki Masuda Department of Surgery, Nerima Hikarigaoka Hospital, Nihon University
2-11-1 Hikarigaoka, Nerima-ku, Tokyo, 179-0072 JAPAN