日消外会誌　33（5）：668～672，2000年

症例報告

S状結腸憩室炎にcolonic muco-submucosal elongated polypを合併した1例

産業医科大学第1外科
中山　善文　　門脇　康二　　日暮愛一郎
永田　直幹　　伊藤　英明

今回，我々は狭窄によって手術適応になったS状結腸憩室炎に3個の，いわゆるcolonic muco-submucosal elongated polyp（CMSEP）を合併した症例を経験したので文献的考察を加えて報告する．

症例は74歳の男性．左下腹部腫瘤と同部の鈍痛を主訴に他院受診．大腸内視鏡検査と注腸造影で，S状結腸に狭窄と多発憩室を指摘され，平成10年2月4日，当科紹介受診となった．超音波検査とCTで左下腹部に約8cm径の内部不均一な腫瘤を認め，狭窄をともなうS状結腸憩室炎の術前診断で2月19日，S状結腸切除術を施行した．切除標本で狭窄部口側に2.0×2.0×4.5cmの有茎性ポリープと肛門側に1.0×1.0×2.0cmと1.0×1.0×1.5cmの有茎性ポリープを認めた．これらのポリープは，病理組織検査の結果CMSEPであった．同一症例に複数個のCMSEPが存在した報告は初めてである．

はじめに

Colonic muco-submucosal elongated polyp（CMSEP）は真武らによって提唱された大腸ポリープの新しい分類であり，その報告例は少ない．自験例を加えて25例[1)～8)]であった．CMSEPは，形態学的には，有茎性の細長いポリープで，組織学的には，表面が正常粘膜で覆われ，粘膜下層は静脈とリンパ管の拡張をともなう浮腫状の疎性結合織からなるポリープと定義されている[1)]．今回，我々は狭窄によって手術適応になったS状結腸憩室炎に3個のCMSEPを合併した症例を経験したので，文献的考察を加えて報告する．

症　例

症例：74歳，男性

主訴：左下腹部腫瘤と同部の鈍痛

既往歴：20歳　虫垂切除術，73歳　脳梗塞

家族歴：特記事項なし．

現病歴：平成9年9月頃より下痢が続き，近医にて便潜血陽性を指摘された．この頃より左下腹部腫瘤と同部の鈍痛を自覚していた．12月になって，他院にて大腸内視鏡検査と注腸造影検査を施行された．S状結腸の多発憩室と狭窄を指摘され，平成10年2月4日，当科外来紹介受診となった．

生活歴：tobacco（－），alcohol（－），排便回数2回/日，排尿回数8回/日

理学的所見：身長150cm，体重53kg　頸部，胸部に異常所見を認めなかった．腹部理学的所見で，左下腹部に径8cmの表面平滑な可動性のある弾性硬な腫瘤を触知し，同部に圧痛を認めた．

入院時検査成績：血液生化学検査でCRP 4.7mg/dlと上昇し，炎症反応が認められたほかは，異常は認められなかった（**Table 1**）．

Table 1　Laboratory data on admission

Hematology		BUN	13 mg/dl
WBC	8,100 /mm³	Cre	0.6 mg/dl
RBC	467 × 10⁴ /mm³	Na	140 mEq/l
Hb	13.9 g/dl	K	4.3 mEq/l
Plt	28.4 × 10⁴ /mm³	Cl	103 mEq/l
Serum biochemistry		AMY	139 IU/l
TP	7.8 g/dl	CRP	4.7 mg/dl
Alb	4.2 g/dl	Tumor marker	
T-bil	0.6 mg/dl	CEA	1.3 ng/ml
AST	20 IU/l	CA19－9	5.0 ＞ U/ml
ALT	15 IU/l		
LDH	172 IU/l		
γ-GTP	26 IU/l		

＜2000年1月26日受理＞別刷請求先：中山　善文
〒807-8555　北九州市八幡西区医生ヶ丘1―1　産業医科大学第1外科

注腸造影 X 線検査：S 状結腸に全周性の狭窄があり，1cm 径前後の憩室が多発して認められた(**Fig. 1**).

大腸内視鏡検査：狭窄部の肛門側に粘膜の発赤をともなう隆起性の病変を認めたが(**Fig. 2a**)，この部位の生検は group 1であった．また，狭窄部のより肛門側に径1.0cm で長さ1.5cm 程度の有茎性ポリープを認めた(**Fig. 2b**).

Fig. 1　Barium enema revealed a stenosis and several diverticula of the sigmoid colon.

超音波検査：左下腹部に pseudokidney sign を呈する径8.8cm の腫瘤影を認めた.

CT：左下腹部に約8cm 径の内部不均一な腫瘤を認めた（**Fig. 3**).

以上の所見より，狭窄をともなう S 状結腸憩室の術前検査で 2 月19日，S 状結腸切除術を施行した.

手術所見：S 状結腸に多数の憩室をともなった弾性硬の手拳大の腫瘤を認めた．結腸間膜は炎症のため肥厚していた. 悪性病変も考えられたので D2リンパ節郭清を伴う S 状結腸切除術を施行した.

病理組織検査：平滑筋を貫く多数の憩室が確認され，また，肥厚した大腸壁には膿瘍形成にともなう急性および慢性炎症細胞浸潤を認め，S 状結腸憩室炎をともなう S 状結腸憩室症の所見であった．悪性所見は認められなかった（**Fig. 4**).

切除標本において狭窄部口側に2.0×2.0×4.5cm の有茎性ポリープ（**Fig. 5**）と肛門側に1.0×1.0×2.0cm と1.0×1.0×1.5cm の有茎性ポリープ（**Fig. 6**）が認められた. 口側の4.5cm の有茎性ポリープには, 先端部に粘膜の陥凹があり，この中には直径2cm の便塊が入っていた．病理所見では，表面の粘膜は正常で，長く延び

Fig. 2　(a) Colonoscopy revealed stenotic change and polypoid lesion of the sigmoid colon with redness and erosion.(b) Colonoscopy revealed a Ip polyp which is covered with normal mucosa at the sigmoid colon.

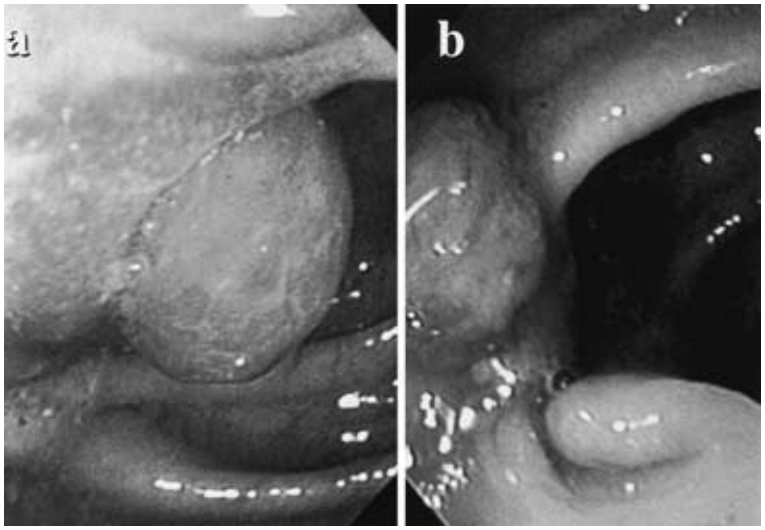

Fig. 3　Abdominal CT scan revealed a fist sized heterogenous mass at the left lower quadrant.

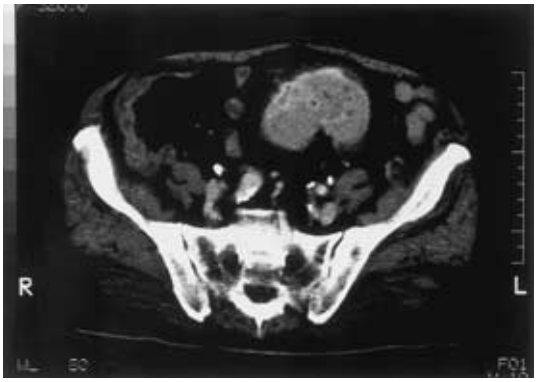

Fig. 4　Histopathological finding showed mucosal outpouching associated with acute and chronic inflammatory cell infiltration, and no malignancy（HE stained.×20）.

た粘膜下層は静脈とリンパ管の拡張をともなう浮腫状の疎性結合織からなっており, CMSEP と診断した. また, 肛門側の2.0cm と1.5cm の有茎性ポリープも, 粘膜下層が静脈とリンパ管の拡張をともなう浮腫状の疎性結合織からなる CMSEP であった.

考　察

CMSEP は既存の分類に該当しない大腸ポリープである[1]．一般的に用いられている Morson[9]の分類では分類不能に入れざるをえない．その発生機序は何らかの原因で粘膜，粘膜下層が限局性に隆起し，この隆起が長い年月の間に腸管運動により引き延ばされ，細長いポリープが形成されたものと推測されている[1]．

CMSEP の類縁疾患として，Lewis ら[10]が mucosal tag を，藤沼ら[4]が mucosal polyp を，石田ら[2]が mu-

Fig. 5　(a) The polyp at the oral side of the stenosis (white arrows).(b) The polypoid lesion composed of the colonic mucosa and submucosa with mildly hyperplastic colonic epithelium and inflammed fibrous stroma.(HE stained.×2.5)

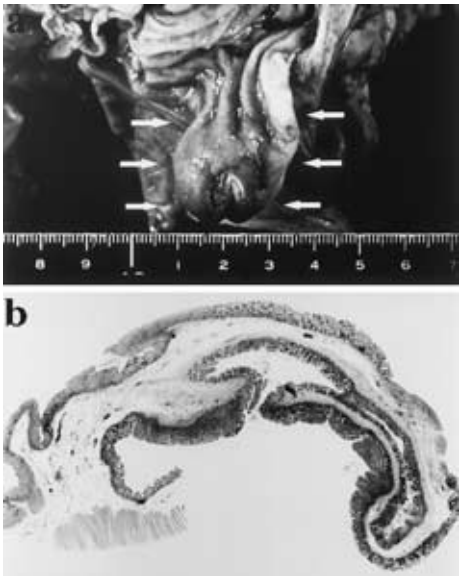

Fig. 6　(a) The polyps at the anal side of the stenosis (white arroes)(cross section).(b)(c) Microscopic photographs（HE stained.×5）

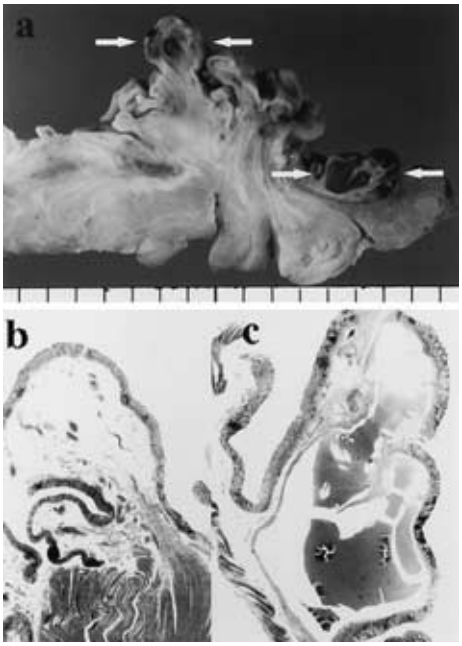

cosal tongue を報告している．これらは組織学的には鑑別困難であるが，形態学的特徴によって鑑別可能である．mucosal tag は皮膚の skin tag に類似した構造を呈し多発する傾向にあるとされ，mucosal polyp は半球状の形態を示し多発することがないものと定義され，mucosal tongue は舌状またはしぼんだ気球のようなしわを伴う形態を示すものとされている．したがって，これらのポリープは，発見時期の違いによる大きさ，形態の違いである可能性も指摘されている[1)3)4)7)]．藤澤らは CMSEP とその類縁疾患のなかで，形態学的に有茎性で細長いという特徴を重視して，1cm 以上の長さを有する有茎性ポリープを CMSEP とし，1997年6月までに11例であったと報告している[3)]．

大腸憩室症は，最近の老齢人口の増加と食生活の欧米化により，本邦での発生が増加している疾患である．発生メカニズムは結腸の分節運動の亢進とそれに伴う腸管内圧の上昇により，腸管壁の抵抗減弱部から粘膜脱が起こるものとされている．憩室炎，膿瘍形成，穿孔，瘻孔，出血，狭窄などが合併すれば手術適応となる[11)]．Matake ら[8)]が1998年12月に報告した15例の CMSEP 中3例に大腸憩室が認められ，自験例を加えると16例中4例(25%)に大腸憩室が認められていた．本邦に於ける憩室の発生率は欧米に比べて低く，8%弱にすぎないとの報告[12)]と比べると，大腸憩室症の成因の一つの腸管の分節運動の亢進が CMSEP の発生にある程度関与している可能性も考えられた．

今回我々が経験した症例において，憩室炎による S 状結腸狭窄部の口側に存在した CMSEP は，その先端の粘膜の陥凹の中に2cm 径の便塊を有しており，いままでに報告されていない様式のものであった．S 状結腸憩室症では taenia の短縮に伴う粘膜の過剰伸展も特徴の一つとされており，何らかの原因で便塊が粘膜の陥凹の中に入り込み，その隆起が腸管運動によって引き延ばされた結果形成された可能性が強く示唆された．また，同一症例に複数個の CMSEP が存在した報告は本症例がはじめてである．しかし，CMSEP の疾患概念が広まるにつれて，今後，報告されてくるものと思われる．

CMSEP の成因や発生頻度はまだ不明であり，今後，CMSEP と同様の組織像を呈する亜有茎性や無茎性ポリープも含めて症例を蓄積し検討すべきであると考えられた．

文　献

1) 真武弘明, 妹尾　充, 王　恒治ほか：粘膜と粘膜下層より成る長い有茎性ポリープの4例　colonic muco-submucosal elongated polyp (CMSEP) の提唱．胃と腸　**29**：1330―1334, 1994
2) 石田　誠, 稲田俊雄, 吉永浩明ほか：特徴的内視鏡像を呈する分類不能大腸ポリープ (mucosal tongue) の検討．Gastroenterol Endosc **39**：2404―2408, 1997
3) 藤澤貴史，黒田信稔，荻野晴彦ほか：Colonic muco-submucosal elongated polyp の2例．Gastroenterol Endosc **40**：590―595, 1998
4) 藤沼澄夫, 酒井義浩, 佐藤正弘ほか：大腸 mucosal polyp の検討．消内視鏡の進歩　**34**：176―179, 1989
5) 長沼敏雄，倉光智之，新澤真理ほか：分類不能であった粘膜と粘膜下層からなる大腸ポリープの3例．秋田病医誌　**5**：41―44, 1995
6) 自見真生子, 山田義生, 川元健二ほか：分類不能な有茎性の粘膜下腫瘍様の大腸ポリープの1例．Gastroenterol Endosc **38**：962, 1996
7) 堂本英治, 寺畑信太郎, 酒井　優ほか：虚血性腸炎を契機に発見されたいわゆる colonic muco-submucosal elongated polyp (CMSEP) の1例．日消病会誌　**95**：777―780, 1998
8) Matake H, Matsui T, Yao T et al：Long pedunculated colonic polyp composed of mucosa and submucosa. Dis Colon Rectum **41**：1557―1561, 1998
9) Morson BC, Dawson IMP：Gastrointestinal Pathology. 2nd ed. Blackwell Scientific Publications, London, 1979, p607―614
10) Lewis K, Riddell RH, Weinstein WM：Gastrointestinal pathology and its clinical implications. IGAKUSHOIN. New York・Tokyo, 1992, p1221―1222
11) 丸田守人，黒水丈次，宮島伸宣ほか：大腸憩室症．外科　**54**：619―626, 1992
12) 高見元敞, 藤本高義, 木村正治：大腸憩室症, 大腸憩室炎．別冊日本臨床領域別症候群 6. 日本臨床社，大阪，1994, p296―299

A Case Report of Diverticular Disease of the Sigmoid Colon with Colonic Muco-submucosal Elongated Polyp

Yoshifumi Nakayama, Koji Kadowaki, Aiichiro Higure,
Naoki Nagata and Hideaki Itoh
Department of Surgery 1, University of Occupational and Environmental Health

A 74-year-old man who suffered from diverticulitis with stenosis of the sigmoid colon underwent sigmoidectomy on February 4th, 1998. Three polyps were identified in the surgical specimen which were 2.0 cm in diameter and 4.5 cm in length at the oral side from the stenosis, 1.0 cm in diameter and 2.0 cm in length, 1.0 cm in diameter and 1.5 cm in length at the anal side from the stenosis, respectively. Histological characteristics of these polyps were edematous submucosa with dilated blood vessels and lymphangiectasia under normal surface mucosa. This kind of polyp is clearly differentiated from polyps with neoplastic, dysmature, hamartomatous and inflammatory processes. These polyps were considered to be classified as colonic muco-submucosal elongated polyp（CMSEP）.

Key words：colonic muco-submucosal elongated polyp, diverticular disease, colon

〔Jpn J Gastroenterol Surg 33：668―672, 2000〕

Reprint requests：Yoshifumi Nakayama　Department of surgery I, University of Occupational and Environmental Health
1-1 Iseigaoka, Yahata-nishi-ku, Kita-Kyushu, 807-8555 JAPAN