日消外会誌　33（5）：673～677，2000年

症例報告

直腸原発 gastrointestinal stromal tumor の1症例

藤田保健衛生大学医学部船曳外科，同　第1病理*

今津　浩喜　浦口　貴　小林　栄孝　神保　康子
庄司　光孝　長谷川　茂　松原　俊樹　桜井　洋一
落合　正宏　黒田　誠*

患者は70歳の男性．右下腹部痛を主訴に当院受診し精査治療目的に入院．諸検査にて腫瘍は直腸 Rb 前右側に位置し，潰瘍を伴う粘膜下を主体とした腫瘍であった．経肛門的 needle biopsy にて間葉系腫瘍でありいわゆる GIST と診断，Miles 手術を施行した．光顕上腫瘍は紡錘形の核を有する細胞質に乏しい細胞から成り，索状に配列し，核異型，核分裂像はほとんど認められず，免疫組織学的に vimentin，CD34，NSE 陽性，desmin，muscle-actin 陰性で，加えて c-kit 抗体陽性であることから GIST と診断した．

はじめに

消化管間葉系腫瘍の診断は，従来光顕的な診断に加え免疫組織学的検索から筋原性，神経原性を判断し核分裂像，異型度などを加味して良悪性を判定してきた．また最近，gastrointestinal stromal tumor（GIST）[1]という概念が導入され筋原性，神経原性のいずれにも属さないものに対して狭義の GIST[2]として診断されることも多い．これに対して，消化管間葉系腫瘍を c-kit 抗体陽性の有無から診断する新しい分類が提唱されてきている[3)4)]．今回，我々は直腸原発の間葉系腫瘍を経験，c-kit 陽性から GIST と診断した症例を経験したので報告する．

症　例

患者：70歳，男性

主訴：右下腹部痛

既往歴：40歳より高血圧にて内服加療中．

家族歴：特記すべきことなし．

現病歴：平成11年2月初旬より便秘と排便時出血があり，これに加えて右下腹部痛が出現し当院を受診，直腸診にて腫瘤を触知，精査治療目的に2月14日当日入院となった．

入院時現症：身長158.5cm，体重51.5kg．栄養状態中等度，眼瞼結膜にわずかに貧血あり．球結膜に黄疸なし．表在リンパ節腫大や皮膚病変は認められず，胸腹部理学所見にも異常を認めなかった．直腸診では，肛門縁より約3cm の距離に腹側を主として，中心陥凹を伴う腫瘍を認めた．触診上腫瘍は粘膜におおわれており比較的柔らかく，粘膜下浸潤傾向が強い癌，または粘膜下腫瘍が疑われた．

入院時検査所見：赤血球数423×10^6/μl，ヘモグロビン値13.5g/dl と，血液検査上貧血は認められず，生化学検査所見も正常で，腫瘍マーカーにおいて CA19-9が37.5U/ml と正常上限であった．

腹部超音波検査所見：腹部臓器には特に所見を認めず，前立腺の背側に5.5cm 大の不整な low echoic mass を認め前立腺との境界が不明瞭で前立腺への腫瘍の直接浸潤が疑われた（**Fig. 1**）．

注腸検査所見：腫瘍は直腸 Rb 部において前右側に位置し，中心に小さい陥凹を伴う表面平骨な腫瘤で粘膜下腫瘍と考えられた（**Fig. 2**）．

大腸内視鏡検査所見：直腸 Rb 部に中心に潰瘍を伴う粘膜下を主体とした腫瘍で biopsy を施行したが中心部をとらえるのが困難であり，潰瘍辺縁部を提出したが Group I の診断であった（**Fig. 3a**）．

超音波内視鏡所見：直腸 mp 層と連続し5cm を越える low echoic な submucosal mass として描出した（**Fig. 3b**）．

腹部 CT 検査所見：直腸 Rb 部に enhance を受ける low density な壁外性腫瘤形成が認められ前立腺への直接浸潤と右内閉鎖筋，右肛門挙筋へ浸潤が疑われた（**Fig. 4a，b**）．

腹部 MRI 検査所見：腫瘍は主に壁外性に増殖し脂肪抑制 T1強調像では周囲筋組織と比較して high in-

＜2000年1月26日受理＞別刷請求先：今津　浩喜
〒470-1192　豊明市沓掛町田楽ヶ窪1―98　藤田保健衛生大学船曳外科

Fig. 1　Ultrasonography showed a irregular hypoechoic mass with diameter of 5.5 cm at the posterior side of prostate.

Fig. 2　Barium enema showed a smooth surface mass with central ulceration at the lower rectum.

tensity に，脂肪抑制 T2強調像では不均一な高信号を示した．Gd-DTPA 脂肪抑制 T1強調像では不均一な造影効果を認め，腫瘤表面部とその外側の粘膜に薄い造影効果をみることより，粘膜下腫瘍を示唆し，前立腺，右内閉鎖筋との境界は不明瞭であった（**Fig. 5a，b**）．

内視鏡生検にて Group 1であったため経肛門的に needle biopsy を施行したところ，組織上腺癌成分はなく間葉系腫瘍の診断であった．生検組織において光顕

Fig. 3　a：Colonoscope showed a submucosal tumor with central ulceration at the lower rectum.
b：Endoscopic ultrasonography（EUS）detected a low echoic submucosal mass at the proper muscle layer of the rectum.

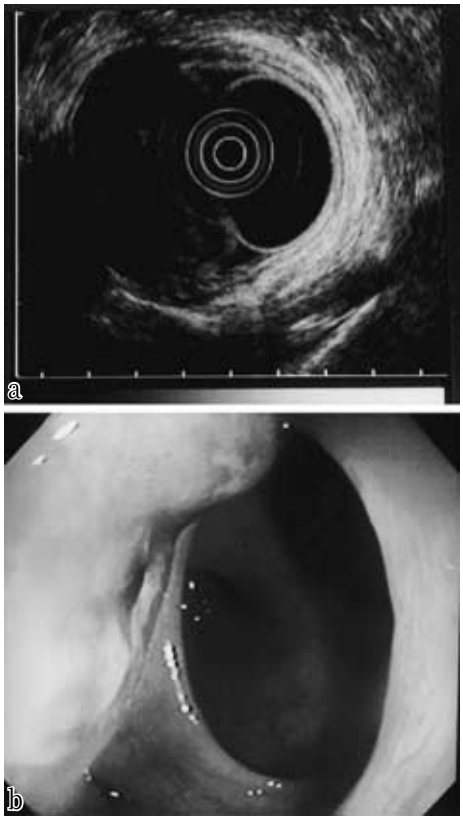

的に出血，壊死などが無く，紡錘形の腫瘍細胞が索状に配列し，核の異形性や細胞分裂像はほとんど認められず光顕的には良性で，免疫組織学的には vimentin 陽性に加え CD34，NSE が陽性，desmin(－)，muscle-actin（－）であったことからいわゆる GIST と診断した．

以上より前立腺への直接浸潤と右内閉鎖筋，右肛門挙筋へ浸潤を伴う直腸原発 GIST との診断にて 3 月 5 日手術を施行した．術中腫瘍と前立腺の境界はほとんどが被膜で境される剝離可能であり，前立腺部分の合併切除は行わず Miles 手術とした．

摘出標本：腫瘍は肛門縁から2cm 口側に位置し，5×4.5cm 大で中心に潰瘍を形成し，潰瘍周辺は正常粘膜で覆われていた．割面は白色で，ルーペ像では腫瘍は粘膜下から壁外へと発育し，固有筋層から連続して

Fig. 4　Abdominal computed tomography（CT）demonstrated a mass in lower rectum which was enhanced.
a：plain CT, b：enhance CT

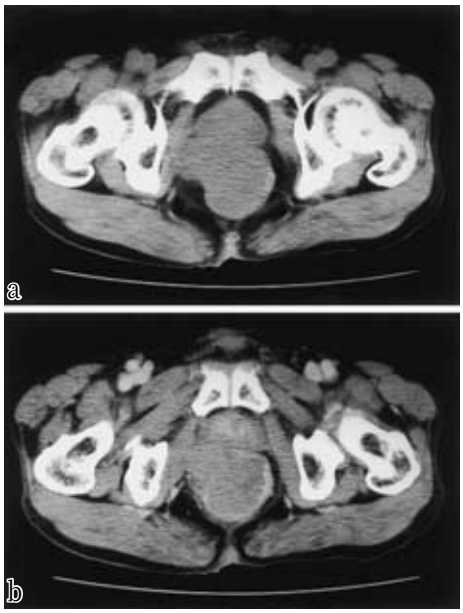

Fig. 5　a：Abdominal magnetic resonance image（MRI）showed high intensity mass on T1 weighting image.
b：Irregular enhacement was revealed on Gd-DTPA T1 weighting image.

Fig. 6　a：The resected specimen showed a central ulcereted tumor measuring 5×4.5 cm in size at the lower rectum.
b：Cross section of the lesion showed a submucosal tumor with central necrosis at the proper muscle layer of the rectum.

おり腫瘍中心部に壊死を認め粘膜面における潰瘍部へ連続していた（**Fig. 6a，b**）．加えて合併切除している肛門挙筋への腫瘍浸潤は認められなかった．

病理組織学的所見：腫瘍は紡錘形の核を有する細胞質に乏しい細胞から成り，索状に配列し，核異型．核分裂像はほとんど認められなかった（**Fig. 7a**）．

免疫組織学的所見：vimentin 陽性に加え CD34，NSE が陽性，desmin（－），muscle-actin（－）であった．さらに c-kit 抗体を用いた染色を行ったところ細胞質に陽性所見が得られ GIST と診断した（**Fig. 7b**）．

以上より，最終診断は大腸癌取扱い規約に準ずると GIST，Rb，a_2，n_0，P0，H0，M（－）stage IIIa，ly 0，v0であった．

術後経過：術後創部感染が見られたが保存的治療を行い，４月27日退院．現在外来経過観察中である．

考　　察

GIST は消化管の紡錘形細胞より成る腫瘍で，腫瘍自体が多分化能を有した間葉系組織から発生しているとして命名された概念である．光顕的に myoma または myosarcoma と診断された腫瘍を免疫組織学的に再検討した際，神経性腫瘍の性格を認めるものがあることが明らかとなってきた1980年代頃に提唱されはじ

Fig. 7　a：Histological findings of the resected specimen showed that the tumor was composed of interlacing fascicles of spindle shaped cells（H-E staining，×100）.
b：The tumor of immunohistochemical staining revealed positive for c-kit at cytoplasm（×100）.

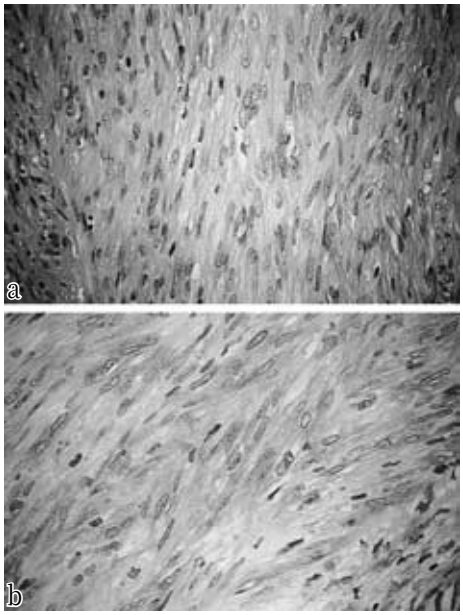

め[5]，1990年代には欧米で一般に使用されるに至っている．免疫組織学的検査に対する染色態度から，Rosai[2]は①smooth muscle type：筋原性もしくは，②neural type：神経性のいずれか一方のみの発現を見るもの，③ combined smooth muscle-neural type：筋原性，神経性両方の示標の発現を見るもの，④uncommitted type：いずれの示標の発現もなく，vimentin，CD34のみの発現を呈するものの４つに分けている．これに対して本邦では，これら GIST はほとんどの場合筋原性性格あるいは神経原性性格のみが明瞭な腫瘍が多く認められるとして，あえて GIST という概念を用いる必要はないとする意見もあり[6]，本当に分類が不可能なもののみを GIST とする（狭義の GIST，上記④に相当）考え方が一般的であった．しかし最近，廣田[3]，Chan[4]らが消化管筋層内に存在し，消化管自律運動のペースメーカーとして働く Cajal の介在細胞由来の腫瘍が従来 GIST と診断されていた腫瘍（広義）の68～90％[7][8]を占めており，その発生に c-kit 遺伝子異常が関与していることを見出した．そのため c-kit 遺伝子産物である KIT レセプターが陽性であることで確定診断することを提唱しており，消化管間葉系腫瘍を①GIST―c-kit 陽性，多くは CD34陽性，②平骨筋腫瘍―desmin 陽性，c-kit 陰性，③神経性腫瘍―S-100陽性，c-kit 陰性，④その他，に分類している[4]．本症例は従来の GIST の分類では広義の GIST のうち neural type であり，c-kit を示標とした分類でも GIST と診断されるものと考えた．

c-kit 遺伝子異常を認めないものの３年生存率が65％以上であるのに対して遺伝子異常をみとめる症例は30％以下との報告[9]もあり，c-kit 陽性の有無が間葉系腫瘍の重要な予後因子となることが明らかとなり，今後は，c-kit 抗体を用いた診断が汎用されるようになるものと考えられる．

本邦における直腸 GIST としての報告は少なくまたあっても c-kit 陽性の有無を検討したものは検索した限り横井らの１例のみ[10]であるが，彼らの直腸71例について検討では約９割の62例で免疫組織学的検討がなされておらず，筋原性，神経原性のマーカーの両者が検索されているのはわずかに４例で，そのうちいずれのマーカーも陰性とする症例は２例のみとのことで好発部位，好発年齢，予後などの臨床病理学的性格についての検討は今後の症例の集積が必要と思われた．

なお，本症例の要旨は第54回日本消化器外科学会総会（平成12年７月，名古屋）にて発表した．

文　献

1）Juan R：Ackerman's Surgical Pathology. Vol 1. 8th ed. Mosby, New York, 1995, p645―647
2）Rosai J：Stromal tumor. Ackerman's Surgical Pathology 8thEd, Mosby St Louis, 1996, p645―647
3）廣田誠一：Cajal（カハール）の介在細胞―その分化と腫瘍化における c-kit 遺伝子の役割―．病と臨 **17**：395―400, 1999
4）Chan JKC：Mesenchymal tumors of the gastrointestinal tract：A paradise for acronyms（STUMP, GIST, GANT, and now GIPACT），implication of c-kit in genesis, and yet another of the many emerging roles of the interstitial cell of Cajal in the pathogenesis of gastrointestinal diseases?. Adv Anat Pathol **6**：19―40, 1999
5）Mazur MT, Ckark HB：Gastric stromal tumors. Reappraisal of histogenesis. Am J Surg Pathol **7**：507―519, 1983
6）松田圭二，渡辺英伸，西倉　健ほか：新しい視点からみた胃筋原性腫瘍の病理．Ki-67染色による良・悪性の鑑別，分化度と筋原性形質発現および肉腫の発生母地・増悪化．胃と腸　**30**：1109―1124,

1995
7) Kindblom LG, Remotti HE, Aldenborg F et al：Gastrointestinal pacemaker cell tumor（GI-PACT）：gastrointestinal stromal tumors show phenotypic characteristics of the interstitial cells of Cajal. Am J Pathol **152**：1259—1269, 1998
8) Sarlomo-Rikala M, Kovatich AJ, Barusevicius A et al：CD177：a sensitive marker for gastrointestinal stromal tumors that is more specific than CD34. Mod Pathol **11**：728—734, 1998
9) Ernst SI, Hubbs AE, Przygodzki RM et al：KIT mutation pretends poor prognosis in gastrointestinal stromal/smooth muscle tumors. Lab Invest **78**：1633—1636, 1998
10) 横井公良，山下精彦，田中宣威ほか：直腸 Gastrointestinal storomal tumor（GIST）の1例．日本大腸肛門病会誌 **52**：424—430, 1999

A Case of Gastrointestinal Stromal Tumor of the Rectum

Hiroki Imazu, Takashi Uraguchi, Hidetaka Kobayashi, Yasuko Jimbo,
Mitsutaka Syouji, Shigeru Hasegawa, Toshiki Matsubara,
Yoichi Sakurai, Masahiro Ochiai and Makoto Kuroda*
Department of Surgery and Pathology*, Fujita Health University. School of Medicine

A 70-year-old man consulted us because of right lower abdominal pain. Diagnostic imaging revealed a submucosal tumor with central ulceration in the left anterior wall of the lower rectum. Transanal needle biopsy was performed, and the specimen was histologically diagnosed as mesenchymal tumor. A Miles operation was performed following the diagnosis, and histological examination of the resected specimen showed the tumor to be composed of interlacing fascicles of spindle shaped cells. Immunohistochemical testing was negative for desmin and mucle-actin, and positive for vimentin, CD34, neuro-specific enolase（NSE), and c-kit, compatible with gastrointestinal stromal tumor（GIST).

Key words：gastrointestinal stromal tumor, rectal tumor, c-kit positive

〔Jpn J Gastroenterol Surg 33：673—677, 2000〕

Reprint requests：Hiroki Imazu　Department of Surgery,
1-98 Dengakugakubo, Kutsukake-cho, Toyoake-city, 470-1192 JAPAN