日消外会誌　33（5）：678～682，2000年

症例報告

術前3次元画像診断が術式決定に有用であった固有肝動脈瘤の1例

京都大学医学研究科消化器外科，*高知医科大学第1内科
飯室　勇二　　森本　泰介　　近藤　正人
西原　利治*　　山本　成尚　　山本　雄造
猪飼伊和夫　　嶌原　康行　　山岡　義生

固有肝動脈瘤に対して，術前3次元画像診断を施行し治療方針および術式決定に有用であった1例を経験した．症例は65歳の男性．肝嚢胞の経過観察中に腹部CT検査にて固有肝動脈瘤を偶然発見された．血管造影を施行したが，動脈瘤と左右肝動脈の分岐形態が明確に描出されず，3次元CT検査および3次元CT内視鏡画像（cruising eye view）により血管分岐形態，さらには動脈瘤内部の形態が容易に把握でき，安全に固有肝動脈瘤切除および動脈再建を施行しえた．本症例のような腹腔内臓器動脈瘤症例では，3次元CT検査が術前診断のみならず術式決定にも有用であり，積極的に施行されるべきであると考える．

はじめに

肝動脈瘤は比較的まれな疾患であるが，腹腔内や胆道内への破裂を契機に診断される割合が高く，破裂例の死亡率は約35%と高率である[1]．したがって，未破裂肝動脈瘤の診断がなされた場合，根治的治療が必要となるが，手術療法によるか動脈塞栓術によるかなどの治療方針決定が必要となる．今回，我々は明らかな原因背景のない未破裂固有肝動脈瘤に対して，術前3次元画像診断を行い，治療方針および術式決定に有用であった症例を経験したので報告する．

症　例

患者：65歳，男性

家族歴：特記することはない．

既往歴：肝嚢胞，手術既往なし．

現病歴：1992年より，肝外側区域に肝嚢胞を指摘され，腹部超音波検査で経過観察されていた．経過中，1997年になり肝嚢胞の増大傾向を認めたため，腹部CTによる精査を行ったところ，偶然固有肝動脈瘤を発見され，同年8月20日精査加療目的にて当科紹介入院となった．

入院時現症：身長165cm，体重66kg，血圧124/76 mmHg，脈拍68/分整，体温36.3℃．貧血，黄疸はなかった．腹部は平坦かつ軟で圧痛を認めず，腹部腫瘤は触知しなかった．

血液生化学検査所見：AST 31IU/L，ALT 31IU/L，γ-GTP 86IU/Lと軽度の肝障害を認めた以外は，異常所見を認めなかった．また，HBV抗原，HCV抗体ともに陰性であった．

腹部造影CT検査：固有肝動脈から腹側に突出する直径約2cmの球状陰影と外側区域のほぼ全体を占める直径約8cmの肝嚢胞を認めた（**Fig. 1**）．

血管造影検査およびシネアンギオグラフィー：総肝動脈から胃十二指腸動脈が分岐した直後の固有肝動脈に，起始部長径が約10mm，大きさが約20×20×20mmの腹側に突出する嚢状動脈瘤を認め，まず動脈瘤に造影が流入した後に左右の肝動脈が造影された（**Fig. 2**）．しかし，左右肝動脈の分岐形態と動脈瘤との関係は，角度を変えて行った造影にても確定できなかった．

3次元CT検査：動脈瘤と左右肝動脈との位置関係を明らかにするために行った3次元CT検査では，動脈瘤は胃十二指腸動脈の分岐部より約3mm末梢の固有肝動脈から嚢状に発生し，開口部長径は約11mmで，左右肝動脈分岐部の約4mm中枢で終わっていた（**Fig. 3**）．この画像から，少なくとも動脈瘤を含めた固有肝動脈の部分切除と端々吻合は可能であると判断した．

3次元CT内視鏡的画像：コイルによる塞栓術も考慮したが，3次元CT内視鏡的画像（virtual CT endoscopy，“cruising eye view（CEV）”，**Fig. 4**）より，動脈瘤流入部に狭窄があり，また固有肝動脈の内壁が広

＜2000年2月23日受理＞別刷請求先：飯室　勇二
〒606-8507　京都市左京区聖護院川原町54　京都大学医学研究科消化器外科

Fig. 1 An enhanced abdominal computed tomography showed liver cysts in the lateral segment of the liver (left, black arrowheads) and hepatic artery aneurysm (right, white arrowhead).

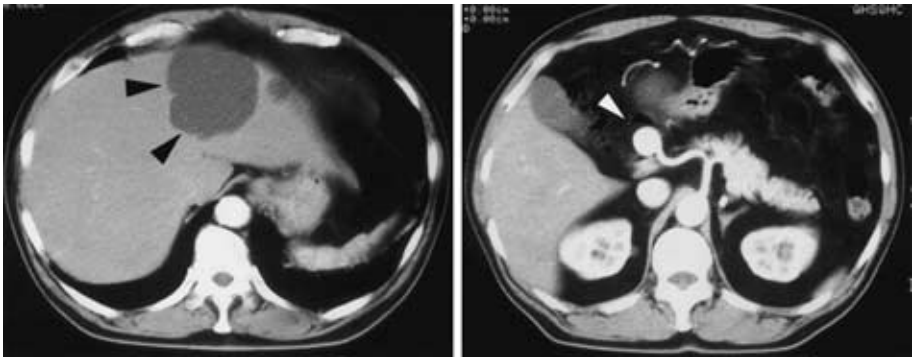

Fig. 2 Angiography of celiac artery showed a proper hepatic artery aneurysm. Detailed vascular anatomy around the aneurysm, especially relation between left anf right hepatic arteries, could not be defined with these angiographies.

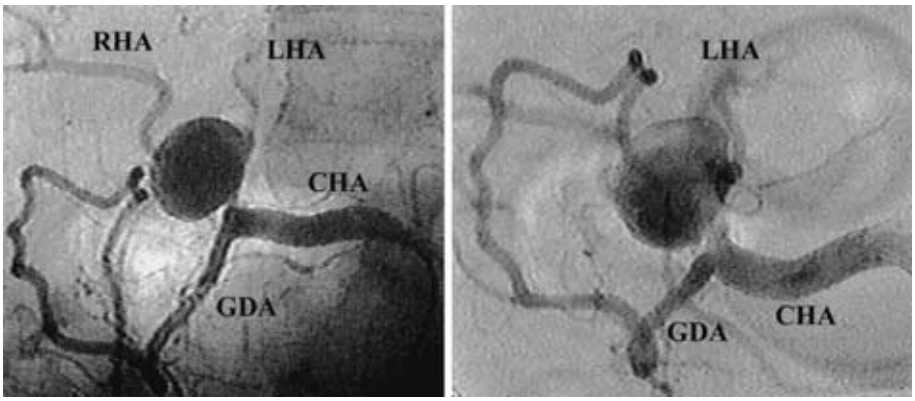

Fig. 3 Three-dimensional computed tomography delineated detailed vascular anatomy around the aneurysm, especially relation between left and right hepatic arteries.

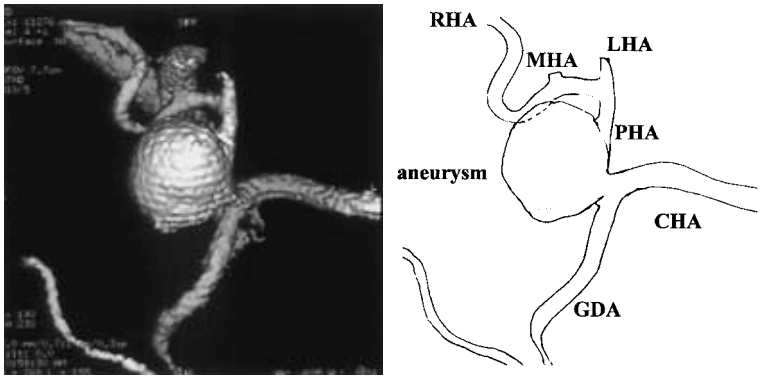

Fig. 4　Cruising eye views showed afferent (proximal PHA) and efferent (distal PHA) arteries of the aneurysm and stenosis at afferent artery. Small panels indicate position and direction of the each view in the aneurysm.

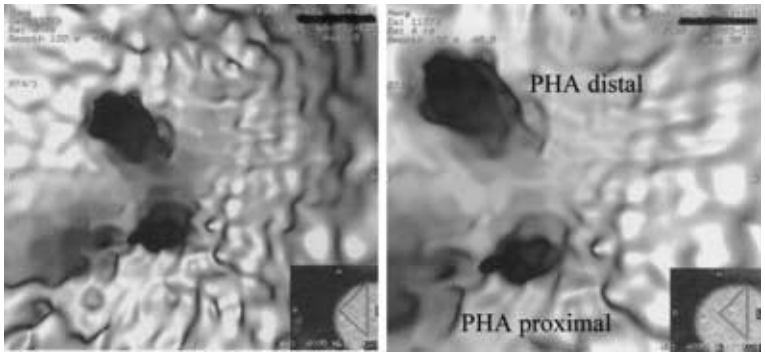

Fig. 5　Intra-operative view of the hepatic artery aneurysm showed exactly the same anatomy as three-dimensional computed tomography (left). Lateral segmentectomy of the liver and the reconstruction of hepatic artery were performed (right).

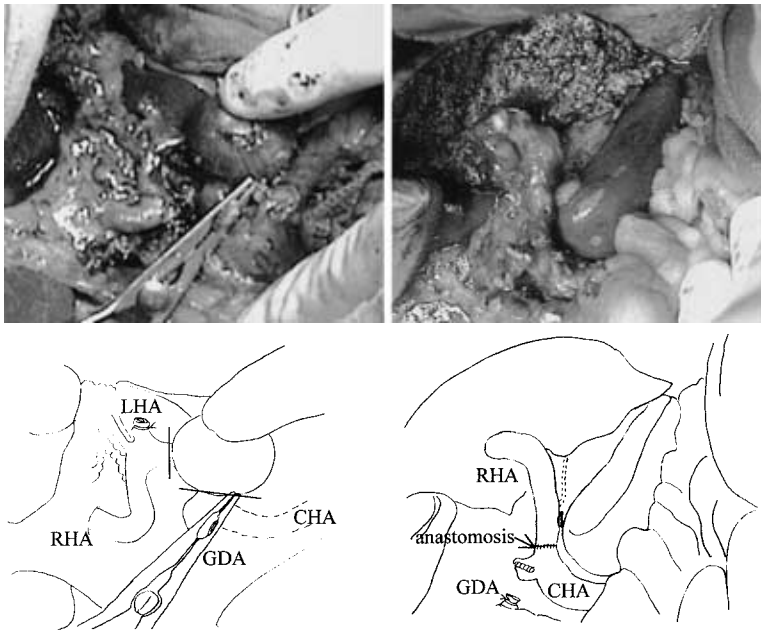

範囲に瘤壁を形成していることが明らかとなり，コイリングを行うと固有肝動脈内への血栓形成やコイル逸脱に伴う末梢肝動脈閉塞を来す可能性が強く示唆された．また，同所見から動脈瘤頸部のクリッピングも不可能と判断した．

以上の3次元CT画像所見と肝嚢胞の増大を考慮し，外科的治療の適応と判断し，予定術式は肝外側区域切除術，動脈瘤を含めた固有肝動脈の部分切除および端々吻合と決定した．

手術所見：動脈瘤の形態は，ほぼ3次元CT検査による術前診断通りであった（**Fig. 5左**）．胆嚢摘出後，左右中肝動脈，胃十二指腸動脈，総肝動脈，動脈瘤を

Fig. 6 Three-dimensional computed tomography ahter the operation showed no stenosis or obstruction in the reconstructed hepatic artery.

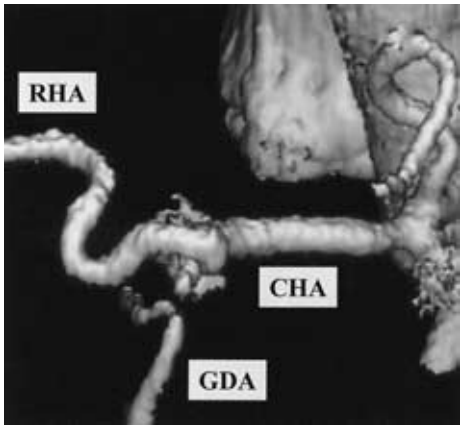

含めた固有肝動脈をそれぞれ同定し，肝嚢胞に対して肝外側区域切除を行うため左肝動脈は結紮切離した．肝切除終了後，胃十二指腸動脈を上膵十二指腸動脈分岐直前で二重結紮切離して，総肝動脈および動脈瘤を周囲から十分に授動し吻合に備えた．以降，顕微鏡下操作で総肝動脈，中肝動脈，右肝動脈をクランプして，動脈瘤を含めた固有肝動脈を約15mm 切除した後に，7-0プロリン糸を用いて14針の結節縫合で固有肝動脈端々吻合を行った（**Fig. 5右**）．また，術中ドップラーエコーにより，動脈吻合後の血流を確認した．

術後の3次元 CT 検査においても，動脈吻合部の狭窄など認めず，肝動脈血流は十分に保たれており（**Fig. 6**），術後経過は順調で術後17日に退院した．

病理所見：切除した肝動脈瘤は真性動脈瘤であり，動脈瘤流入部に相対的な内腔の狭窄を認めるものの，動脈硬化や炎症所見を認めなかった．

考　察

肝動脈瘤は比較的まれな疾患であるが，腹部内臓血管領域の動脈瘤としては脾動脈瘤に次いで多いとされる[2)3)]．我が国では畠山ら[4)]が初めて報告しており，宇野ら[1)]の報告によると本邦報告例の性別頻度は男性が約63%女性が約37%である．成因としては医原性を含めた外傷性のものが最も多く，動脈硬化性，炎症性，細菌性などがあるが，成因不明のものも約17%に及ぶ．発生部位としては，総肝動脈が33%，ついで右肝動脈，固有肝動脈，左肝動脈の順となっている．

肝動脈瘤は破裂によって発症することが多く（全体の60%～80%）[1)3)]，腹腔内破裂，胆道系への破裂，胃十二指腸への破裂，門脈への穿破などを来す．破裂を来した肝動脈瘤の治療としては，手術療法単独，動脈塞栓療法と手術療法の併用などが選択されるが，近年ではステンレスコイルなどを用いた動脈塞栓療法単独の報告も増加している[1)5)6)]．

肝動脈瘤破裂症例での死亡率は高いため（本邦で約34%）[1)]，本症例のように未破裂の肝動脈瘤が発見された場合にも何らかの治療が必要となる．そこで問題となるのが治療法の選択であるが，本症例では術前の血管造影およびシネアンギオグラフィーにおいて固有肝動脈瘤からの左右肝動脈の分岐形態が明らかでなかった．そこで，3次元 CT において動脈瘤の形態を検討したところ，動脈瘤から固有肝動脈が分かれた後，左右肝動脈が分岐する形態をとることが容易に描出された．さらに，血管内腔の3次元画像を正確に描出するために開発された3次元 CT 内視鏡的画像（cruising eye view）[7)]の検討により，固有肝動脈壁の広い範囲が動脈瘤壁を形成しており，動脈瘤流入血管に一部狭窄が存在することが明らかとなった．これらの画像所見よりスチールコイルなどを使用した動脈塞栓療法は末梢肝動脈閉塞を来すおそれがあることが判明し，手術療法を選択して良好な結果を得た．肝動脈瘤に対する外科的切除および動脈再建術は他施設からの報告を見ても好成績をあげている[8)]．

Cruising eye view は小林ら[7)]により血管内腔の3次元描出を目的として開発され，観察の視点と視線方向を CT 画像内で任意に設定することが出来る．血管内で視点の移動した距離を正確に測定することから，従来は不可能であった血管走行に沿っての狭窄，あるいは拡張性病変の3次元的な長さの計測が可能である[9)]．この方法は血管系のみならず，気管，胆道系，尿路系，消化管系などへの画像的な進入が可能であり，今後その利用価値は増加していくものと推測される．近年急速に進歩する画像診断を有効に利用することにより，より安全な外科手術が可能であり，本症例のような cruising eye view を含めた3次元 CT の外科領域での利用を積極的に考慮すべきであると考えられた．

文　献

1）宇野耕治，中島正継，安田健治朗ほか：動脈塞栓術にて治癒しえた肝動脈瘤胆道穿破の1例．日消病会誌　**91**：115―118，1994
2）Stanley JC，Wakefield TW，Graham LM et al：

Clinical importance and management of splanchnic artery aneurysms. J Vasc Surg **3**：836—840, 1986
3) Curran FT, Taylor SA：Hepatic artery anuerysm. Prodrad Med J **62**：957—959, 1986
4) 畠山靖夫, 宇留賀一夫, 安田恒夫ほか：閉塞性黄疸の原因となり後に胆道内破裂をきたした肝動脈瘤の1例．東北医誌　**65**：344—353, 1962
5) 高橋美香子, 中野　哲, 武田　功ほか：離脱式コイルが有効であった肝動脈瘤TAEの1例．臨放線 **40**：621—624, 1995
6) Kitagawa T, Iriyama K, Azuma T et al：Nonoperative treatment for a ruptured psuedoaneurysm of the celiac trunk. Surg Today **27**：1069—1073, 1997
7) 小林尚志，奥村敏之，雨宮隆太ほか：3次元CTによる管腔臓器，大血管の内視鏡イメージについて：Volumetric CTを用いた新しい試み．日医放線会誌　**52**：1195—1197, 1992
8) Blue JM, Burney DP：Current trends in the diagnosis and treatment of hepatic artery aneurysms. South Med J **83**：966—969, 1990
9) 林　宏光, 小林尚志, 隈崎達夫ほか：血管性病変のvirtual CT endoscopy“ Cruising Eye View ”の開発ならびに臨床応用．日医放線会誌　**56**：135—136, 1996

A Case of Surgical Treatment for Proper Hepatic Artery Aneurysm；Application of Three-dimensional CT and “ Cruising Eye View ”as Preoperative Diagnosis

Yuji Iimuro, Taisuke Morimoto, Masato Kondo, Tosiji Saibara*, Naritaka Yamamoto, Yuzo Yamamoto, Iwao Ikai, Yasuyuki Shimahara and Yoshio Yamaoka
Department of Gastroenterological Surgery, Kyoto University Graduate School of Medicine and
*First Department of Medicine, Kochi Medical School

We report a case of hepatic artery aneurysm, which underwent preoperative three-dimensional CT for diagnosis. A hepatic artery aneurysm was incidentally detected with abdominal CT in a 65-year-old man who was receiving abdominal US check for liver cyst at regular intervals. Abdominal angiography could not reveal the vascular anatomy in detail. Therefore, three-dimensional CT and “ cruising eye view ” were employed for the definitive diagnosis and delineation of the detailed vascular anatomy. Lateral segmentectomy of the liver for liver cyst and reconstruction of the proper hepatic artery were performed safely. Hepatic artery aneurysms often become apparent with acute symptoms at rupture, and result in a high mortality rate（about 34 %）. Therefore, even if detected incidentally, they require treatment. In the selection of treatment strategy, detailed delineation of the vascular anatomy is indispensable. Three-dimensional CT and “ cruising eye view ” are very useful diagnostic modalities in treatment of hepatic aneurysms.

Key words：hepatic artery aneurysm, three-dimensional CT, cruising eye view

〔Jpn J Gastroenterol Surg 33：678—682, 2000〕

Reprint requests：Yuji Iimuro　Department of Gastroentrological Surgery, Kyoto University Graduate School of Medicine
54 Kawahara-cho, Shogoin, Sakyo-ku, Kyoto, 606-8507 JAPAN