日消外会誌　33（5）：683～687，2000年

臨床経験

IIId 型外傷性脾破裂に対する腹腔鏡下脾臓摘出術の経験

東邦大学第2外科，東邦大学第1外科*
高木　純人　　金子　弘真　　岡田　啓二　　吉野　正晃
石井　　淳　　柴　　忠明　　渡辺　　聖*

IIId 型外傷性脾破裂に対して腹腔鏡下に保存的治療の可否を判断し，その後腹腔鏡下に脾臓摘出術を施行した症例を経験した．症例は14歳の男児．サッカーの試合中に腹部を打撲し，当院に救急搬送された．腹部 CT，超音波検査から脾損傷の程度は IIIc 型と診断した．循環動態は安定していたが，その後の画像診断で進行性の腹腔内出血と貧血を認めたため腹腔鏡を施行した．腹腔内は消化管を含め他臓器の損傷はなく，約1,200ml の血液が貯留していた．脾損傷の程度は IIId 型で脾温存は不可能と判断し，そのまま腹腔鏡下に脾臓摘出術を施行した．術後経過は順調で，第14病日に退院した．腹腔鏡による脾損傷診断は，保存的加療が可能であるかどうかを正確かつ迅速に判断し，その後摘脾術に移行することも可能である．腹腔鏡下のアプローチは，これからの外傷性脾破裂に対する診断・治療戦略の選択肢になりうると考えられた．

はじめに

腹腔鏡下外科手術の発達に伴い，近年脾臓摘出術も腹腔鏡下に行われるようになり，良好な手術成績より我が国でも脾臓摘出術の標準術式としての地位を確立しつつある．

一方，腹部鈍的外傷後の脾破裂に対する腹腔鏡的なアプローチは，脾の解剖学的位置から全体を見回すことが難しくこれまで診断・治療が困難である[1]とされてきた．今回我々は，腹腔鏡下に保存的治療が困難であると判断した IIId 型外傷性脾破裂に対し，腹腔鏡下脾臓摘出術を施行したので若干の文献的考察を加えて報告する．

症　　例

症例：14歳，男性

主訴：左上腹部痛

既往歴：特記すべきことなし．

家族歴：特記すべきことなし．

現病歴：1999年9月4日，サッカーの試合中，ゴールポストに左側腹部を打撲した．近医での諸検査の結果，腹腔内出血の疑いにて受傷約1時間30分後に当院に救急搬送された．

来院時現症：意識清明．血圧118/70mmHg，脈拍数60/分・整，呼吸数19/分・正．眼瞼結膜軽度貧血．胸部には異常を認めなかった．腹部は軽度膨隆し，上腹部には軽度圧痛を認めたが，反跳痛や筋性防御はなかった．

来院時検査所見：軽度の貧血（Hb 12.3g/dl）と CPK の軽度上昇（301IU/L）を認めるほかは異常所見を認めなかった．

腹部単純 X 線所見：psoas shadow は明瞭，遊離ガス像は認められなかった．下部肋骨の骨折も認められなかった．

腹部超音波検査：脾周囲，Morrison 窩，左右横隔膜下，および下腹部に大量の液体貯留像を認めた．脾実質は全体に境界不明瞭な低エコー，高エコー域の混在するモザイク状を呈していた．肝，腎，膵に異常所見は認められなかった（**Fig. 1a**）．

腹部 CT 検査：前医で施行された CT 検査では中等量の腹腔内出血であったが，搬入時の CT 検査所見は腹部超音波検査所見と同様に肝表面におよぶ大量の腹腔内出血と，脾門部を中心とした裂創を確認し，日本外傷学会脾損傷分類[2]で IIIc 型と判断した（**Fig. 1b**）．

循環動態は安定していたが，画像上腹腔内出血が増量し，貧血も Hb 10.5g/dl と来院時より進行したことより，受傷5時間後に保存的治療の可否および治療を目的として腹腔鏡を行うこととした．

方法：全身麻酔下，体位を右半側臥位で固定し，腹

＜2000年1月26日受理＞別刷請求先：高木　純人
〒143-8541　東京都大田区大森西6―11―1　東邦大学大森病院第2外科

Fig. 1　a：Ultrasonography showed mosaic pattern mixed with hyper and hypoechoic area in the parenchyma of the spleen. b：Abdominal CT showed low density fluid retention around liver and complex laceration in the spleen（grade IIIc）.

Fig. 2　a：The splenorenal ligament was divided using Harmonic Scarpel. b：The lower pole of the spleen was completely transected and the upper pole of the spleen was mostly transected. Middle part of the spleen was lacerated up to the hilus（grade IIId）.

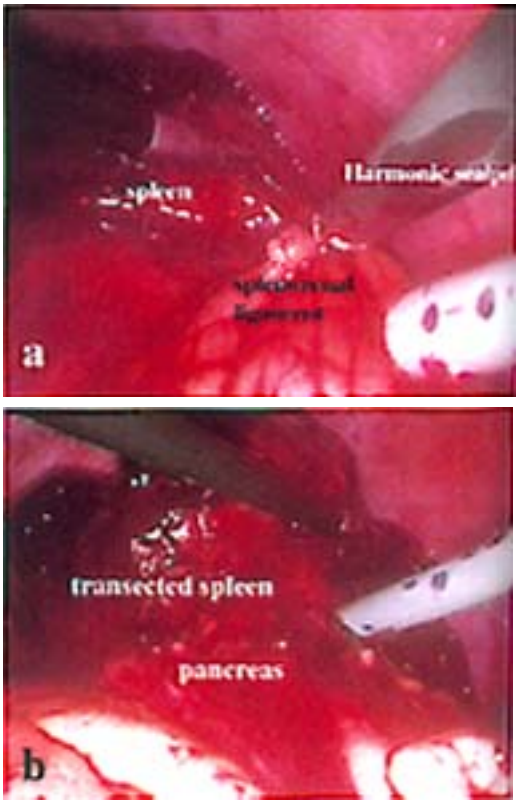

腔鏡挿入時には仰臥位を，手術操作時には右完全側臥位をとれるよう手術台を回転させた．術者は患者の右側，第1助手とスコピストは患者の左側に立ち手術を行った．スコープは30度斜視鏡を使用し，吸引管は洗浄吸引凝固機能が内蔵されたプローブ・プラスII（エチコンエンドサージェリー社）を用いた．小開腹法にて臍部および左側腹部にそれぞれ10mm，12mm径トラカールを挿入した．まず4mmHg程度の低圧気腹下に腹腔内を観察し，ガス塞栓症が起こりうるような大血管損傷や肝損傷がないことを確認後，10mmHgまで腹腔内圧を上昇させ，心窩部および左季肋部には5mm径トラカールを挿入した．

腹腔内には吸引量より約1,200mlの血液が貯留しており，確認しうる範囲の消化管にも損傷は認めなかった．また，貯留血液中にも消化液などの混入は認めなかった．脾臓の損傷形態と脾温存術の可否を確認するために，ハーモニックスカルペル（エチコンエンドサージェリー社；以下，LCSと略記）にて脾腎間膜および横隔脾間膜の切離を開始した（**Fig. 2a**）．脾臓からの活動性出血は認めず凝血塊で止血されていたが，脾下極が腹腔内で完全に離断されており，上極もほぼ完全に離断され，中央部付近にも脾門部に至る深い裂創を認めた（IIId型）（**Fig. 2b**）．この時点で脾温存術は不可能と判断し，腹腔鏡下に脾臓を摘出することとした．脾門血管切離には腹腔鏡用自動縫合器（Endo-GIA45；オート・スーチャー社）を計5回使用した（**Fig. 3a**）．切離された脾臓は収納バッグに入れ，脾臓を破砕しつつ12mmの創より摘出した．最後に脾門血管の切離断端をエンドループにて結紮し（**Fig. 3b**），左横隔膜下にドレーンを挿入，手術を終了した．手術時間は2時間25分，総出血は術前貯留血を含め1,500mlであった．

術後経過：歩行は第1病日より開始し，食事は第2

Fig. 3　a：The splenic hilus was divided using Endo-GIA 45. b：The cut end of the hilar vessels were ligated with Endoloop.

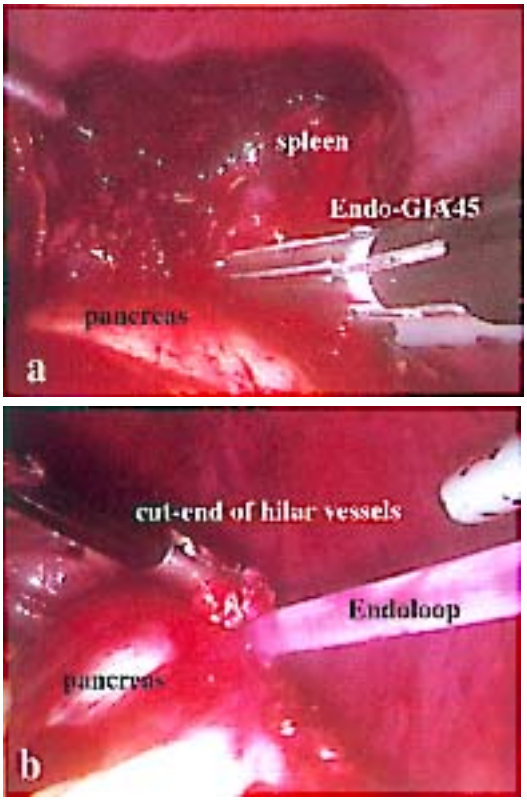

病日より開始した．第10病日にドレーンを抜去し，第14病日に退院した．

考　　察

外傷性脾破裂は腹部外傷の約30％程度に認められ，比較的頻度の高い疾患である[3]．脾破裂の治療は1970年頃までは急性・遅発性を問わず診断が確定した段階で摘脾すべきとされていた[4)5)]．しかし，成人にもまれに摘脾後敗血症の発症が認められることが明らかとなり[6]，最近では保存的治療や温存手術が選択されることが多くなってきている．

一方，保存的治療が行われた症例の中に，頻度が少ないものの遅発性破裂とよばれる病態が報告されている[7]．本症はMcIndoe[8]により，受傷後48時間以上の無症状期に続く突発的腹腔内出血と定義されており，保存的加療例の増加に伴い，今後遅発性破裂の報告例も増加してくることが予想される．また，遅発性脾破裂の中には最近死亡例も報告されていることより[9]，外傷性脾損傷の保存的治療の適応基準と遅発性破裂の治療方針について，今後いっそうの検討を重ねていく必要がある．

外傷性脾破裂の治療方針，特に手術的治療か非手術的治療かを選択する上で，画像診断より正確な脾損傷分類を行うことは必須である．損傷分類と治療成績の関連性について伊江ら[10]は，外傷性脾破裂218例を検討した結果，III 型損傷において保存的治療を行いえたものは，IIIa 型では25/90（27.8％），IIIb 型10/23（43.5％），IIIc 型8/26（30.8％），IIId 型1/8（12.5％）と，IIId 型脾損傷が最も保存的治療が困難であったと述べている．また損傷分類の II 型，IIIa 型，IIIc 型は脾温存術を試みるべきであり，その理由として II 型，IIIa 型は脾門部付近に裂創がおよばないし，IIIc 型は裂創部の形態から短時間で縫合しうると，開腹例による検討から温存術の適応基準を示した報告もある[11]．

画像診断の技術が格段に進歩した現在においても，脾実質自体の損傷形態を CT で確認することは比較的難しく，特に単純 CT では脾実質内，および周囲の血腫が等吸収値を示すことがあり，見落としの可能性がある[12]．また，超音波検査はその無侵襲性と反復検査が可能である点から，腹部外傷診断における検査の第１選択としては有用であるが，脾臓の解剖学的な位置関係から，消化管ガスや肋骨による死角も生じやすいなどの欠点もある．本例の術前診断は CT，超音波検査より脾温存術を試みるべきとされる IIIc 型脾損傷との診断であったが，腹腔鏡下診断では上極，中央部，下極部と脾臓は３つの脾片に分断されおり，IIId 型と訂正された．このように，腹腔鏡を用いることで損傷の程度と形態を極めて正確に把握することが可能であり，治療方針を決定する上での有用な情報を数多く得ることができる．さらに，診断から治療へスムースに移行可能である点は腹腔鏡手術の最大のメリットであり，治療方針決定までの過程を確実に短縮することも可能であろう．また，腹腔鏡下に脾温存術や止血術のみを行った場合でも，後出血の早期診断に有用な information drain を留置することも可能であると考えられた．

欧米での脾損傷に対する腹腔鏡手術の応用は過去に部分切除術[13]，フィブリン糊散布法[14]，または保存的な止血術[15]などの報告があり，外傷性脾破裂に対する腹腔鏡の積極的な応用がうかがえるが，我々が調べえた範囲では，IIId 型外傷性脾破裂に対する腹腔鏡下脾臓摘出術の報告例は，1993年以降本例以外には見いだ

すことができなかった．

本法を行う上で重要と考えられる点は，術中に良好な鏡視下の視野を確保すること，手術機材を適切に使用すること，さらに腹腔鏡手術の適応を厳密に選択することである．まず，良好な視野を得るには適切な体位が重要である．我々は腹腔鏡挿入時には仰臥位を，手術操作時には右完全側臥位をとれる右半側臥位で，頭高位，さらに軽い側彎位を加えている．これは脾臓が後腹膜と横隔膜の両方からぶら下がる形になり脾背側の視野が良好となるのと同時に，トラカールを挿入するスペースを広く取れる利点がある．視野の確保には吸引装置も重要である．我々は，術中に最低２本の吸引管が必要で，1本は10mm 径のものが望ましいと考えている．今回使用したプローブプラス II は，先端部分を交換するだけで吸引管の径を5mm にも10mm にも変更できるため，不意の大量出血にも対応が可能である．

手術機材としては LCS と腹腔鏡用自動縫合器が極めて有用である．LCS は超音波振動のエネルギーを利用した超音波手術装置で，軟組織の凝固と切開を同時にかつ低温で行うことができ，周囲組織への熱損傷が少なく操作性・安全性に優れた手術装置である[16]．本手術装置を使用する事により，クリップを用いることなく脾周囲間膜の確実な凝固止血と切開が可能となり，緊急手術に際しても手術時間の短縮に貢献した．しかしながら，必要以上に脾周囲間膜を切離し，後腹膜から膵尾部を脱転するとむしろ脾臓が不安定となり術操作がやりにくくなる場合がある．また，凝血塊が剝離し，再出血を助長する結果となりかねないため，本法を行う際は脾周囲間膜剝離は必要最小限とすべきであろう．

脾門血管の切離法には，これまでクリップによる止血結紮[17]，体外結紮法[18]，自動縫合器による一括切除[19]などが報告されている．中でも自動縫合器で行う脾動静脈処理は簡便で迅速な切離法であるが，しばしば後出血が問題となるため，我々は自動縫合器で一括血管処理を行った後，血管断端をエンドループで結紮し後出血を予防している．

最後に，我々が考える本法の適応基準は，循環動態の安定している，もしくは保存的加療の可否判断を迷うような症例で，画像上脾単独損傷を最も疑う場合には極めて有用な診断・治療手段であろう．しかしながら，明らかに保存的治療の適応があるような貧血の認められない症例や，開腹術を要するような血管損傷を伴う重篤例は適応とすべきではない．また，静脈系の血管断端が腹腔内に露出し，炭酸ガス気腹による静脈系由来のガス塞栓症の発生[20]が危ぐされる症例には，腹壁つり上げ法による視野展開も可能であろうが，このような症例の多くは術前の循環動態が不安定であることより，腹腔鏡下手術よりはむしろ開腹術の適応と考える．

外傷性脾破裂の治療方針のなかで，特に保存的治療を選択することが患者にとって最善の方法でありえるには，正確な損傷診断をつけることが最も必要である．今回の経験から，腹腔鏡的なアプローチは外傷性脾破裂の治療方針決定に極めて有用で，しかも摘脾術や場合により部分温存術や遅発性破裂に対する応用も可能であろう．腹腔鏡下手術はこれからの外傷性脾破裂に対する診断・治療戦略の重要な選択肢のひとつになりえると考えている．

文　献

1）Livingston DH, Tortella BJ, Blackwood J et al：The role of laparoscopy in abdominal trauma. J Trauma **33**：471―475, 1992
2）日本外傷学会脾損傷分類委員会：日本外傷学会脾損傷分類．日外傷会誌　**11**：30, 1997
3）前川和彦：脾外傷．杉本　侃編．図説救急医学講座．外傷救急．5 巻．メジカルビュー社，東京，1990, p186―191
4）吉井　宏，山本修三，茂木正寿ほか：脾損傷の診断．救急医　**11**：147―155, 1987
5）前川和彦：脾損傷の治療変遷．救急医　**11**：163―174, 1987
6）Shacford SR, Molin M：Management of splenic injuries. Surg Clin North Am **70**：595―620, 1990
7）成田　洋，鶴賀信篤，小野雅之ほか：遅発性脾破裂の１例．日臨外医会誌　**49**：2412―2416, 1988
8）McIndoe AH：Delayed haemorrhage following traumatic rupture of the spleen. Br J Surg **20**：249―267, 1932
9）武内康雄，永井　淳，松浦一也ほか：交通事故に遭遇後13日目に脾再破裂により突然死した１例．法医の実際と研　**36**：211―217, 1993
10）伊江朝次，真栄城優夫，平安山英盛ほか：外傷性腹部実質臓器損傷―診断と治療，脾損傷，診断と治療の進歩．消外　**18**：1825―1832, 1995
11）森脇義弘，小澤幸弘，神谷紀之ほか：外傷性脾損傷に対する脾温存術の経験―特に開腹例での温存の可能性について―．日腹部救急医会誌　**18**：367―371, 1998
12）松枝　清，小林尚志，鯨岡結賀ほか：腹部外傷の画像診断―単純 CT 検査．外科治療　**70**：173―179, 1994

13) Poulin EC, Thibault C, DesCoteaux JG et al：Partial laparoscopic splenectomy for trauma：technique and report. Surg Laparosc Endosc **5**：306—310, 1995
14) Tricario A, Tartaglia A, Taddeo F et al：Videolaparoscopic treatment of spleen injuries. Report of two cases. Surg Endosc **8**：910—912, 1994
15) Bove T, Delavaux G, Van Eijkelenburg P et al：Laparoscopic-assisted surgery of the spleen. clinical experience in expanding indications. J Laparosc Surg **6**：213—217, 1996
16) 川畑佳樹：超音波手術装置，ハーモニックスカルペルの特徴と基本原理．日鏡外会誌 **2**：228—233, 1997
17) Yoshida K, Yamazaki Y, Mizuno R et al：Laparoscopic splenectomy in children. Preliminary results and comparison with the open technique. Surg Endosc **9**：1279—1282, 1995
18) 北野正剛，坂東登志雄，吉田隆典ほか：腹腔鏡下脾摘出術．手術 **51**：173—179, 1997
19) Gigot JF, Goyet JV, Beers BE et al：Laparoscopic splenectomy in adults and children. Experience with 31 patients. Surgery **119**：384—389, 1996
20) Takagi S：Hepatic and portal vein blood flow during carbon dioxide pneumoperitoneum for laparoscopic hepatectomy. Surg Endosc **12**：427—431, 1998

A Case of Laparoscopic Splenectomy for Blunt Splenic Rupture after Abdominal Trauma

Sumito Takagi, Hironori Kaneko, Keiji Okada, Masaaki Yoshino,
Jun Ishii, Tadaaki Shiba and Hijiri Watanabe*
Second Department of Surgery, Toho University, School of Medicine
First Department of Surgery, Toho University, School of Medicine*

We report a case of laparoscopic splenectomy for splenic rupture in a patient undergoing laparoscopy following abdominal trauma, who could not be treated conservatively. A 14-year-old child was transported to our hospital after abdominal trauma in a soccer game. CT scan and ultrasonography revealed a complex type of splenic rupture (Grade IIIc) and intra-abdominal bleeding. Although his vital signs were stable, emergency laparoscopy was conducted due to increase of the intra-abdominal bleeding and progressing anemia. Laparoscopic splenectomy was carried out with a Harmonic scalpel and an Endo-GIA since splenic fragmentation (Grade IIId) was found. The postoperative course was uneventful anf the patient was discharged 14 days after operation without any complications. In conclusion, we believe that laparoscopic management for blunt splenic rupture is one of the diagnostic and therapeutic strategies available, and that it plays an important role in determining whether splenectomy or conservative therapy should be selected.

Key words：laparoscopic splenectomy, blunt splenic rupture, diagnostic laparoscopiy

〔Jpn J Gastroenterol Surg 33：683—687, 2000〕

Reprint requests：Sumito Takagi Second Department of Surgery, Toho University, School of Medicine
6-11-1 Ohmori-nishi, Ohta-ku, Tokyo, 143-8541 JAPAN