日消外会誌　33（6）：716～720，2000年

原　　著

Navigator による大腸癌に対する術中腹腔鏡下リンパ節転移有無の判定

帝京大学医学部附属溝口病院外科
宮島　伸宜　　高橋　克行　　山川　達郎

大腸癌手術症例に対して^{67}Ga citrate と Navigator を用いたリンパ節転移判定を試みた．まず，開腹下に行った大腸癌切除症例10例において，実際のリンパ節の測定値とバックグラウンドの測定値の比（測定比）が2.0を cut off 値として転移の有無を検討したところ，陽性リンパ節は100%，陰性リンパ節は97.3%の精度で判定可能であった．切除標本からの結果を基に腹腔鏡下に術中リンパ節転移の有無を検索した10例においても，全例で転移有無の判定が可能であった．以上の結果より，^{67}Ga citrate と Navigator を用いたリンパ節転移判定は非常に有効な手段であり，ことに触知感覚のない腹腔鏡下手術においては手術術式を決定する上で短時間に，簡便に施行することのできる優れた方法と考えられた．

はじめに

腹腔鏡下手術の手術手技の向上および器具の発達によって大腸癌に対しても腹腔鏡下手術は積極的に行われている．しかし，腹腔鏡下手術では術者は触知感覚がなく，また術中にリンパ節の触診も不可能である．また，早期癌であっても粘膜下層まで癌腫が浸潤している場合にはリンパ節転移の可能性があることから腹腔鏡下手術を選択したといっても安易な縮小手術は危険である．術中のリンパ節転移の有無の判定法の開発が待たれるところであるが，最近 Navigator（Autosuture Japan 社製，**Fig. 1**）を用いてリンパ節転移の判定を試み，良好な成績を得たので報告する．

対象および方法

術前に注腸造影 X 線検査，大腸内視鏡検査，CT scan および超音波内視鏡検査を施行し，根治度 A の手術を施行しえると判定した大腸癌手術症例20例を対象とした．これらの症例中，手術の96時間前に^{67}Ga citrate 111MBq を静脈内投与し，手術時に切除した標本からリンパ節を摘出し，Navigator を用いてγ線を測定した症例を A 群，^{67}Ga citrate の投与は A 群と同様であるが，術中に Navigator を用いて所属リンパ節のγ線を測定した症例を B 群とした．術中判定では主として血管に沿って Navigator を操作する必要があるため，

＜2000年 3 月22日受理＞別刷請求先：宮島　伸宜
〒213-8507　川崎市高津区溝口3―8―3　帝京大学医学部附属溝口病院外科

Fig. 1　Navigator and gamma detecting probe

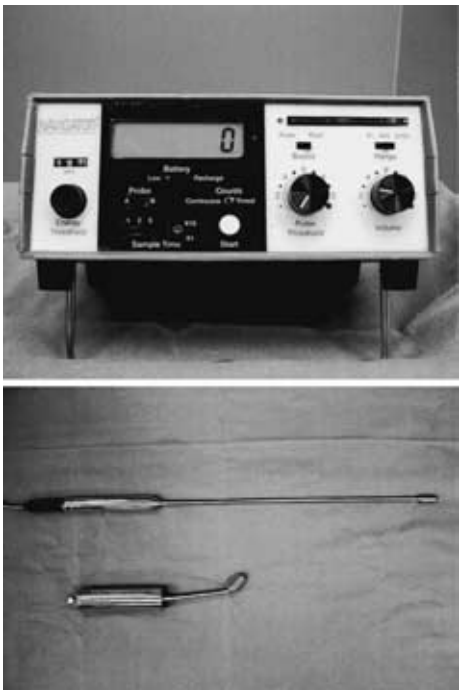

手術においては腫瘍の口側および肛門側の辺縁血管および feeding artery と drainage vein をあらかじめ血管鉗子でクランプした．また，腹腔鏡下手術においては脱落型の血管鉗子を用いて腫瘍の口側および肛門側

Fig. 2 Clamp of the vessels
Upper：Clamp of inferior mesenteric artery（IMA）.
Lower：Clamp of the marginal vessels and colon.

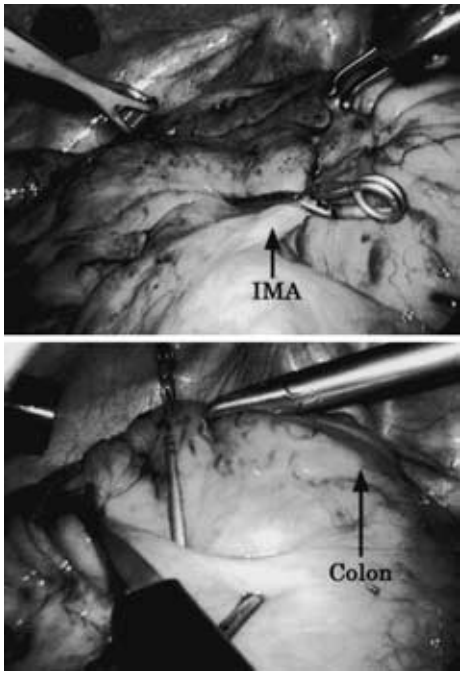

Fig. 3 Intraoperative procedure of detection of the lymph node metastasis in laparoscopic surgery

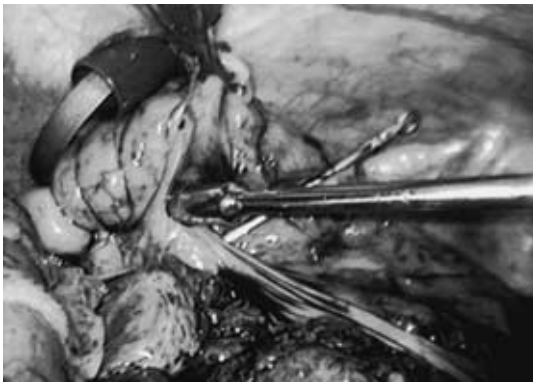

Table 1 Group A

Male：6, Female：4
Mean age 59.6 y/o(52-71 y/o)

Location	Histopathology	Lymph nodes involvement
C 2	mp 2	n0 5
A 3	ss 7	n1 4
T 2	sei 1	n2 1
S 2		
Rs 1		

で腸管および辺縁血管，feeding artery および drainage vein もクランプし（**Fig. 2**），その上で Navigator を操作した（**Fig. 3**）．各所属リンパ節中で最も値の高い部分を測定値とした．

A 群，B 群ともにバックグラウンド(正常脂肪組織)および腫瘍組織のγ線も測定した．また，摘出したリンパ節はすべて病理組織学的に転移の有無を検討した．

術中のγ線は術野から1m 離れた位置では全く検知することはなかった．また，術直後には手術室におけるγ線の残存は認められなかった．

なお，統計学的有意差検定には Z 検定を用いた．

結　果

A 群

男性 6 名，女性 4 名で平均年齢は59.0歳（52～71歳）であった．腫瘍占居部位は盲腸が 2 例，上行結腸 3 例，横行結腸 2 例，S 状結腸 2 例および Rs 直腸が 1 例である． 病理組織学的壁深達度は mp が 2 例， ss が 7 例，sei が 1 例で，リンパ節転移は n_0が 5 例，n_1が 4 例および n_2が 1 例であった（**Table 1**）．手術は全例根治度 A で D_3郭清を施行した．摘出したリンパ節の個数は全体で157個で，1 群リンパ節が64個，2 群47個，3 群31個，および 4 群が15個であった．組織学的に転移が認められたのは 1 群のリンパ節の15個，2 群リンパ節 5 個の合計20個であった．切除標本からリンパ節を摘出してγ線を測定した結果はばらつきが非常に大きかったためバックグラウンドとの比（以下，測定比，L/B ratio と略す）を計算し，それを比較した．組織学的に転移が認められたリンパ節の測定比は3.818±1.814（2.3～8.3），組織学的に転移が陰性であったリンパ節の測定比は1.419±0.469（0.4～4.3）であり，これらは統計学的に有意差を認めた（$p<0.01$）．転移陽性を確実に検索するという意味から，転移陽性リンパ節の平均値から標準偏差を減じた2.0を測定比の閾値とし，2.0以上のものを転移陽性と判定することとした．その結果は，摘出した157個のリンパ節の内，20個が2.0以上，137個が2.0未満であった． 2.0以上であった20個のリンパ節では，病理組織学的に転移陽性であったものが16個，転移陰性であったものが 4 個であった．また2.0未満で，137個のリンパ節では病理組織学的にすべて転移陰性で

Table 2　Prediction of metastasis using Navigator snd the histopathological findings. Four lymph nodes showed false positivie

	Metastasis positive	Metastasis negative
L/B ＞＝ 2.0	16	4
L/B ＜ 2.0	0	137

Table 3　Group B

Male：5，Female 5
Mean age 47.2 y/o(44—67 y/o)

Location		Histopathology		Lymph nodes involvement	
C	2	sm	2	n0	5
A	1	mp	1	n1	4
T	2	ss	6	n2	1
S	2	sei	1		
Rs	2				
Rb	1				

(**Table 2**)，sensitivity は100%，specificity は97.2%であった．

B 群

男性 5 名，女性 5 名で平均年齢は57.2歳（44～67歳）である．腫瘍占居部位は盲腸が 2 例，上行結腸 1 例，横行結腸 2 例，S 状結腸 2 例，Rs 直腸 2 例および Rb 直腸が 1 例で，組織学的壁深達度は sm が 2 例，mp 1 例，ss（a1）6 例および sei が 1 例であった．また，病理組織学的リンパ節転移は，n_0が 5 例，n_1が 4 例およびn_2が 1 例であった（**Table 3**）．

気腹して腹腔内を観察した後，血管のクランプを施行した．Navigator による測定に要した時間は10～15分であり，血流を遮断している時間は最長で30分であった．

A 群の結果を基に手術中にリンパ節判定が可能であるかを判定し， 測定比が2.0以上の場合に転移陽性，2.0未満の場合には転移陰性とした．その結果，5 例がN_0，4 例がN_1，1 例がN_2と判定された（**Fig. 4**）．これを病理組織学的リンパ節転移状況と対比すると，10例全例で Navigator による判定と病理組織学的リンパ節転移状況は一致した．

考　察

腹腔鏡下手術は，創が小さいため術後の痛みが少なく美容的にも優れ，早期離床，早期退院，早期社会復帰が可能な優れた術式である[1)～4)]．

Fig. 4　Detection of lymph node metastasis in group B. In all cases, lymph node metastasis could be predictable

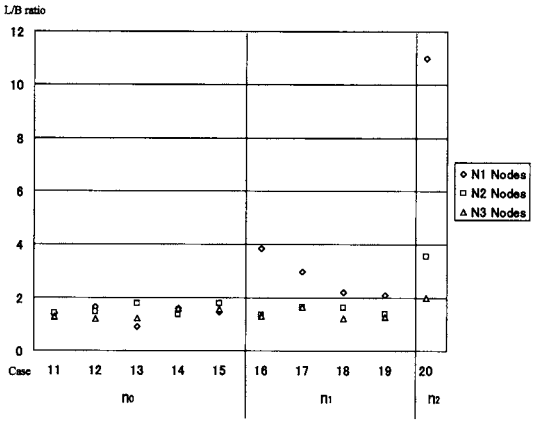

大腸は血管の解剖が他の臓器に比べて単純であるため腹腔鏡下手術の手術手技も比較的容易である[5)6)]．多くの施設で適応の拡大が図られている[7)8)]．一般的には，内視鏡的粘膜切除が不可能な粘膜内癌および粘膜下層にわずかに浸潤した程度の SM'癌では D_1郭清，粘膜下層に深く浸潤した SM'癌では D_2郭清，進行癌では D_3郭清が行われている[9)]．しかし，早期癌といえどもリンパ節郭清の可能性は否定できず，また進行癌であってもリンパ節転移がない症例も多く存在する．したがって，手術術式を決定する上で，リンパ節転移の有無を術中に簡便に判定することは重要な意味を持っていると考えられる．

Navigator は主として乳腺外科の領域で sentinel lymph node を同定し，縮小手術の適応を決定するために導入されたものである[10)11)]．Sentinel lymph node を同定するための核種は^{99m}Tc スズコロイドが一般に用いられているが[12)～15)]，半減期が 6 時間と非常に短く注射時期が限られること，局所に注射する必要があること，および Navigator だけでは転移の判定は不可能で，病理組織学的検査を併用する必要があることなどが問題としてあげられる．一方，今回われわれが使用した^{67}Ga citrate は腫瘍シンチグラムの核種であり，投与量や投与経路も通常の腫瘍シンチグラムと全く同様なため安全である．^{67}Ga の半減期は67時間と^{99m}Tc の 6 時間よりもかなり長いが，sentinel lymph node を検索する場合の^{99m}Tc の投与時期は手術直前であるのに対し，半減期を越えた時期に手術を行う今回の方法は安

全性が高いと考えられる．実際に，手術中に術野から1m離れた位置ではγ線は検出されず，さらに術後の手術室のγ線による汚染もみられなかった．

手術術式や至適リンパ節郭清範囲を決定する上で，病理組織学的に転移陽性のものをNavigatorで転移陰性と判定することがあっては重大問題であるが，A群における摘出リンパ節のγ線をNavigatorで判定した結果では，測定比が2.0未満では病理組織学的リンパ節転移陽性例を認めなかった．また，転移が陽性のリンパ節の同定率が100%となるように，転移陽性リンパ節における測定比の平均から標準偏差を減じた値を転移判定のcut off値としたところ，転移陰性リンパ節に対しても97.2%が同定可能であった．したがって，測定比が2.0をcut off値とすることは妥当だと考えられた．これを基にして手術中にNavigatorを用いてリンパ節転移の判定を試みたのであるが，10例共リンパ節転移を同定することが可能であった．^{67}Ga citrateは静脈内投与されているため，血流の影響を受けないようにあらかじめ主要血管と腸管の辺縁血管を一時的にクランプしておく必要があった．腫瘍本体でのnavigationの値は当然高値を示すため腫瘍近傍リンパ節のnavigationを行う際にはprobeの指向性を考慮して操作する必要がある．しかし，Navigatorのprobeは指向性に優れているため，probeをあてる方向を工夫することによって腫瘍からのγ線をカウントしないようにすることが可能であった．

大腸癌に対して腹腔鏡下手術を施行する場合，触知感覚が欠如しているためリンパ節を触診することが不可能である．また，転移を疑うリンパ節をサンプリングして術中迅速病理検査に提出することで手術時間が延長し，minimally invasive surgeryとしての利点が損なわれることにもなりかねない．^{67}Ga citrateとNavigatorを用いることによって簡便でありながら正確にリンパ節転移判定が可能であることは，術中迅速病理検査の結果を待つことなく手術方針を決定できるため，有効であると考えられた．

文　献

1）Beart BW Jr：Laparoscopic colectomy：Status of art. Dis Colon Rectum **34**：47—49, 1994

2）Beart RW, Ballantyne G, Fleshman JW et al：Laparoscopic consideration in colon and rectal surgery. Perspec Colon Rectal Surg **7**：245—263, 1994

3）宮島伸宜，山川達郎：腹腔鏡下手術の現況と問題点．日外会誌 **98**：380—384, 1997

4）宮島伸宜，山川達郎：体腔鏡手術の教育．癌の臨 **43**：1455—1457, 1997

5）渡邊昌彦, 大上正裕, 寺本龍生ほか：大腸癌に対する腹腔鏡下手術のcontroversy：現時点で進行癌は適応となりうるか？ 日内視鏡外会誌 **1**：24—30, 1996

6）宮島伸宜，山川達郎：消化器疾患に対する腹腔鏡下手術．治療 **81**：428—432, 1999

7）国場幸均, 大谷剛正, 比企能樹ほか：腹腔鏡補助下低位前方切除術．手術 **52**：339—346, 1998

8）馬塲正三，西脇由郎：大腸癌治療における腹腔鏡下手術の位置づけ．日内視鏡外会誌 **1**：13—18, 1996

9）小西文雄編：腹腔鏡下大腸手術の現況．腹腔鏡下大腸手術．金原出版，東京，1998, p1—7

10）Thompson JF, McCarthy WH, Robinson E et al：Sentinel lymph node biopsy in 102 patients with clinical stage 1 melanome undergoing dlective lymph node dissection. Melanoma Res **5**：255—260, 1995

11）Nathanson SD, Nelson L, Kravelis KC et al：Rates of flow of technetium 99m-labelled human serum albumin from peripheral injection sites to sentinel lymph nodes. Ann Surg Oncol **3**：229—335, 1995

12）Krag DN, Weaver DL, Alex JC et al：Surgical resection and radiolocalization of the sentinel lymph nodee in breast cancer using a gamma probe. Surg Oncol **2**：270—278, 1993

13）Pijpers R, Hoekstra OS, Collet GJ et al：Impact of lymphoscintigraphy on sentinel node identification with technetium-99m-colloidal albumin in breast cancer. J Nucl Med **38**：366—368, 1997

14）Roumen RMH, Valkenburg JGM, Geuskens LM：Lymphoscintigraphy and feasibility of sentinel node biopsy in 83 patients with primary breast cancer. Eur J Surg Oncol **23**：495—502, 1997

15）Galimberti V, Zurrida S, Zucali P et al：Can sentinel node biopsy avoid axillary dissection in clinacally node-negative breast cancer patients? The Breast **7**：8—10, 1998

Use of Navigator for Intraoperative Detection of Lymph Node Metastases for Colorectal Carcinoma During Laparoscopic Surgery

Nobuyoshi Miyajima, Katsuyuki Takahashi and Tatsuo Yamakawa
Department of Surgery, Teikyo University Hospital, Mizonokuchi

Intraoperative detection of lymph node metastases of colorectal carcinoma was attempted with 67-Ga citrate and Navigator. 67-Ga citrate was injected intravenously in 10 patients with colorectal carcinoma 96 hours before surgery. Immediately after the surgical specimens were resected, the lymph nodes were divided and gamma ray intensity was counted with Navigator and a hand-held detector probe. A total of 157 lymph nodes were resected. Histopathological examination revealed that 137 of them were metastasis-negative and the remaining 20 were positive. The intensity of the gamma energy of each lymph node/background ratio（L/B ratio）was calculated and the cut-off value was determined to be 2.0. The L/B ratio of all metastasis-positive lymph nodes was over 2.0, and 97.2% of metastasis-negative lymph nodes could be identified. Based on these findings, intraoperative lymph node metastasis was detected in 10 cases of colorectal carcinoma in which laparoscopic surgery was performed. Before lymphadenectomy, the marginal vessels on both the proximal and the distal side of the tumor, the feeding artery, and the drainage vein were clamped. The gamma-detecting probe was then applied just along the tumor and the regional lymph nodes. Metastasis to the lymph nodes could be predicted in every case. In conclusion, detection of lymph node metastasis with 67-Ga citrate and Navigator is very useful in choosing the operative method and the range of lymphadenectomy, especially in laparoscopic colorectal surgery in which palpation is impossible.

Key words：lymph node navigator, colorectal carcinoma, lymph node metastasis, laparoscopic surgery, ^{67}Ga citrate

〔Jpn J Gastroenterol Surg 33：716—720, 2000〕

Reprint requests：Nobuyoshi Miyajima　Department of Surgery, Teikyo University Hospital, Mizonokuchi
3-8-3 Mizonokuchi, Takatsu-ku, Kawasaki, 213-8507 JAPAN