日消外会誌　33（8）：1512～1515，2000年

症例報告

門脈内腫瘍栓を伴った直腸癌肝転移の１例

豊橋市民病院外科，同　病理部*

江崎　　稔　　千木良晴ひこ　　加藤　岳人　　柴田　佳久
尾上　重巳　　杢野　泰司　　吉田　克嗣　　神谷　　諭
安部　哲也　　前多　松喜*

症例は68歳の男性．進行直腸癌に対する低位前方切除術の５か月後に，経過観察のため行った腹部超音波検査で肝外側区に腫瘍が発見された．Computed tomography（以下 CT），血管造影検査を行い，門脈左枝に腫瘍栓を伴った直腸癌の肝転移と診断した．肝左葉切除を施行した．切除標本では，肝外側区域および内側区域の肝実質に多発性腫瘤があり，門脈外側前後枝を充満し先端が門脈左枝まで達する腫瘍栓を認めた．組織学的に直腸癌からの転移性病変であることが確認された．患者は肝切除２年２か月後残肝再発を認め，治療するも３年10か月後癌死した．転移性肝癌における門脈内腫瘍栓の頻度は約10％と低率で，本症例のように１次分枝まで進展する症例はまれである．しかし，腫瘍栓の存在は外科治療上重要であり，正確な術前診断が必要である．

はじめに

近年，転移性肝腫瘍に対し，積極的に切除術が行われるようになった．一般に，転移性肝腫瘍に対しては核出術が選択されることが多いが，まれに門脈内や胆管内への進展が認められることがあり注意を要する．今回，門脈左枝まで達する腫瘍栓を伴った直腸癌の異時性肝転移症例を経験した．転移性肝癌の外科治療上重要であると思われるので報告する．

症　例

患者：68歳，男性

主訴：なし．

家族歴：特記すべきことなし．

既往歴：高血圧症．1995年３月30日直腸癌で低位前方切除術，一時的横行結腸人工肛門造設術を受けた．この時，行った computed tomography（以下，CT）・術中視触診では肝転移を認めなかった．腫瘍の総合所見は大腸癌取扱い規約[1]に従うと，Rab，circ，3型，65×55mm，高分化型腺癌，ss，n（－），ly_0，v_0，histological stage II であった．3か月後に人工肛門を閉鎖した．

現病歴：上記以後外来通院していたが，1995年８月経過観察の目的で行った腹部超音波検査にて肝外側区に異常陰影を認めたため入院となった．

入院時現症：身長160cm，体重50kg，栄養状態中等度．眼瞼結膜に貧血なく，眼球結膜に黄染を認めなかった．腹部は平坦で，腫瘤は触知せず．

入院時検査所見：LDH は579IU/*l* と軽度上昇を認めたものの，その他，末梢血液像，生化学検査，B 型肝炎ウイルス抗原，C 型肝炎ウイルス抗体を測定，腫瘍マーカーとして carcinoembryonic antigen（CEA），α-fetoprotein を検索したが，いずれも異常を認めなかった．

上腹部造影 CT 像：肝外側区域に辺縁不整で内部不均一な腫瘤像を認めた．門脈左枝は本幹のみ造影され，臍部より下流は造影されなかった（**Fig. 1**）．

腹部血管造影像：腹腔動脈造影では腫瘍は hypovascular であった．上腸間膜動脈造影の門脈相では，門脈左枝がその分岐部から約1cm のところで U 字形に閉塞していた（**Fig. 2**）．左右の尾状葉門脈枝は造影された．

内視鏡的逆行性胆管造影像：肝内胆管はすべて造影され，左肝管が頭側へ圧排されていた．胆管内の透亮像はなかった．

以上より，門脈左枝まで達する門脈内腫瘍栓を伴った直腸癌の異時性肝転移と診断し，1995年９月18日肝左葉切除を施行した．

手術所見：腹腔内に少量の腹水を認めたが，腹膜播種はなかった．肝左葉に多発腫瘤を認めた．肝右葉および非腫瘍部は肉眼的に正常であった．門脈を剥離し触診と術中超音波検査を用い，門脈内腫瘍栓は門脈臍

＜2000年４月26日受理＞別刷請求先：江崎　　稔
〒104-0045　東京都中央区築地5―1―1　国立がんセンター内

Fig. 1　Contrast-enhanced CT shows an ill-defined and irregular tumor in the lateral segment of the liver. The left portal vein is not enhanced by the filling defect. (P2：lateral posterior branch of the portal vein, P3：lateral anterior branch, P4：medial branch and UP：umbilical portion)

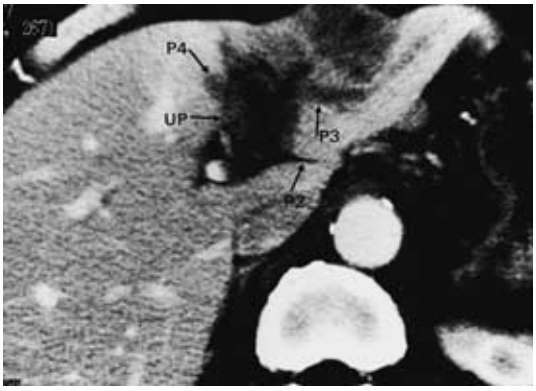

Fig. 2　Arterial portography through the superior mesenteric artery shows obstruction of the left portal vein. (Arrow：obstruction of the left portal vein, P1r：right caudate branch of the portal vein, P1l：left caudate branch)

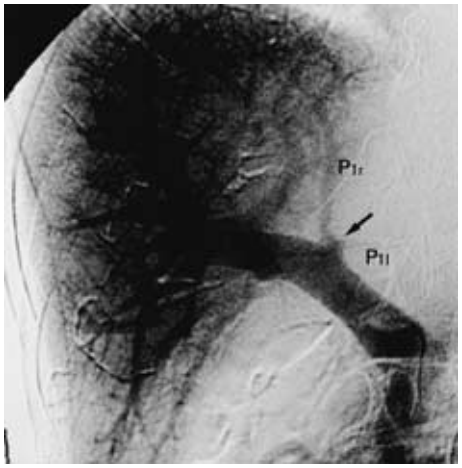

部近くまで達しているが，左右分岐部には及んでいないことを確認した．腫瘍栓処理のため，門脈横走部や臍部から分枝する細い尾状葉門脈枝を何本か結紮切離し，血管をクランプする余裕を作った．この際，切離した尾状葉枝内に腫瘍栓はなかった．門脈左右分岐部で血流を遮断し，内腔を観察しながら，左右分岐部の数 mm 下流側で門脈左枝を切離した．尾状葉実質を温存し，肝左葉切除を行った．

切除標本肉眼所見：肝外側区と内側区に多発腫瘤があり，門脈左枝の断端から腫瘍栓が突出していた．割面で腫瘤は多発しておりいずれも灰白色充実性，辺縁不整であり，外側前区域のものが6×5cm と最大であった(**Fig. 3a**)．門脈内腫瘍栓は，門脈外側前・後枝および内側枝を充満しており，門脈左枝本幹まで達していた（**Fig. 3b**)．

組織学的所見：肝実質内の腫瘍と門脈内腫瘍栓はいずれも内部に壊死を伴った中分化型腺癌（**Fig. 4**）で，直腸癌の組織型に完全に一致はしないが，肝転移および腫瘍栓であるとして矛盾はないと思われた．

患者は，術後２年２か月後に右尾状葉に残肝再発がみられた．再発に対しては経カテーテル的動脈塞栓術および経皮的エタノール注入療法で治療を行ったが次第に増大，肺転移，胸腹水が出現，術後３年10か月で死亡した．

考　察

近年，肝切除術が安全に行われるようになり，転移性肝腫瘍に対しても積極的に切除術が行われるようになった．大腸癌肝転移の自然予後は，Wood ら[2]によれば，平均生存期間として単発例16.7か月，限局肝転移例10.6か月，汎発肝転移例3.1か月であるのに対し，肝転移の切除成績は，腫瘍の個数などを選択すれば，約25～40%の５年生存率がえられ[3)~5)]，切除の意義は大きい．

転移性肝腫瘍における門脈内腫瘍栓の頻度について，南里ら[6]は転移性肝腫瘍222例中16例７%，菊池ら[7]は手術例49例中３例（６%），剖検例464例中９例（1.9%）と報告した．大腸癌の肝転移では，安井ら[8]が切除101例中10例（約10%）に門脈内腫瘍栓を認めたと述べている．柴田[9]の病理組織学的検討によると，大腸癌肝転移の33%は腫瘍辺縁に門脈侵襲がみられ，この頻度は他の門脈系臓器原発の場合に比べ低率であった．転移性肝癌の門脈腫瘍栓に関するこれらの数値は，肝細胞癌より少ないとはいえ，無視できない頻度である．

門脈腫瘍栓を伴う転移性肝癌の切除成績はいまだ不明である．門脈内腫瘍栓を伴う転移性肝癌の手術例の報告は過去２例みられた．石橋ら[10]はＳ状結腸癌と門脈左枝に腫瘍栓を伴う転移性肝腫瘍に対し結腸切除と門脈内腫瘍栓除去を含む肝左葉切除術を施行し，術後11か月生存したと報告した．鈴木ら[11]は門脈本幹にまで及ぶ直腸癌の異時性肝転移に対し肝右葉切除を施行し，術後８か月再発生存中の症例を報告した．自験例

Fig. 3　a：Cut surface of the liver. Irregular-bordered solid tumors and tumor thrombi are observed in the portal vein. b：The left portal vein is completely obstructed by tumor thrombus filling the vascular lumen.（LPV：left portal vein）

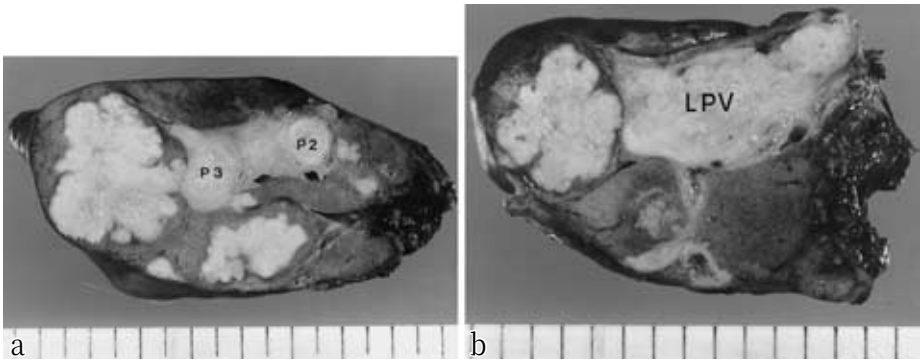

Fig. 4　Histological findings of the liver tumor and tumor thrombus show moderately differentiated adenocarcinoma corresponding to the histological type of rectal cancer.

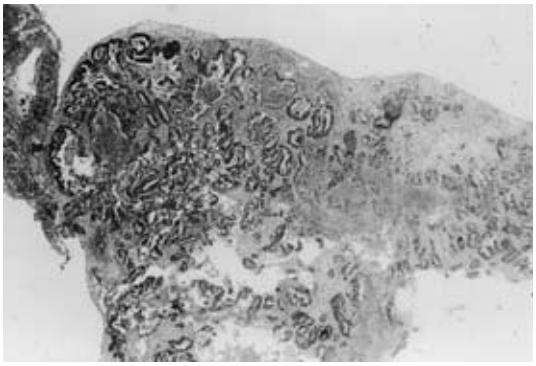

は術後２年２か月後に残肝内再発を認めたが，３年10か月生存した．以上の転帰は，門脈腫瘍栓を伴う転移性肝腫瘍の平均余命3.8か月[12]に比べ良好であり，門脈内腫瘍栓を伴う大腸癌の肝転移に対する腫瘍栓除去を伴う系統的肝切除が延命に有効であることを示唆している．

転移性肝癌の切除術式は確立されていないが，腫瘍の核出術を基本術式とするという意見が多い．その理由は，転移性肝癌は血行性転移であるため残肝再発形式に原則がなく，原発性肝癌では約70％にみられるとされる門脈内進展[13]が転移性肝癌ではまれであるため，系統的肝切除は不必要と考えられるからである．しかし，自験例では肝内腫瘍と腫瘍栓の広がりから考えて，外側前区域にまず転移した腫瘍が門脈的に浸潤し腫瘍栓を形成しながら進展したと推測された．これは肝細胞癌の経門脈的進展形式と同様であることから，転移性肝癌でも腫瘍栓が存在すれば門脈枝の支配区域を切除する系統的肝切除を行うべきであろう．

系統的肝切除を行うにあたり，門脈腫瘍栓が自験例のように門脈第１次分枝におよぶ場合，尾状葉を系統的に切除すべきかどうかは外科的に重要である．まず，尾状葉門脈枝内の腫瘍栓の存在診断が必要である．次に尾状葉を温存する場合，腫瘍栓処理のため，門脈枝のすべてあるいは一部を切離せざるを得ないという手術手技的問題がある．自験例では腫瘍栓がないと判断し尾状葉を温存したが，残肝再発が尾状葉に単独で起こったことから，腫瘍栓の存在を見落としたり術中操作で腫瘍栓を遺残させた可能性があり，尾状葉を切除すべきであったかもしれない．後者については，臨床的障害は軽微であるが，手術手技上の課題として考慮すべきである．今後，系統的肝切除における尾状葉の神扱いについて，症例を積み重ね手術成績による検討が必要である．

門脈内腫瘍栓の診断は，画像診断とくに超音波検査やCTによりかなり高率にその存在を指摘できる．術中超音波が有用とする報告もある[14]．自験例では術前にCTで門脈の陰影欠損があったため腫瘍栓を強く疑い，血管造影によって確証を得ることができ，左葉切除を行うことにより腫瘍を切除できた．今後転移性肝癌でも門脈内進展の存在を念頭におき，正確な術前，術中診断を行った上で術式を選択することが必要である．

なお，この要旨は第５回愛知臨床外科学会（1996年１月名古屋市）にて発表した．

文　献

1）大腸癌研究会編：大腸癌取扱い規約．金原出版，東京，1994
2）Wood CB, Billis CR, Blumgart LH：A retrospective study of the natural history of patients with liver metastases from colorectal cancer. Clin Oncol **2**：285―288, 1976
3）杉原健一，北條慶一，森谷宜皓：大腸癌肝転移の外科治療．日消外会誌　**24**：1147―1151, 1991
4）安井健三，加藤知行：大腸癌肝転移に対する肝切除の適応と系統的肝切除術．消外　**16**：1693―1699, 1993
5）近藤　哲，二村雄次：転移性肝癌．消外　**17**：535―540, 1994
6）南里和秀，石川順子，小林久雄ほか：転移性肝癌の脈管内腫瘍栓；原発性肝癌と対比して．日超音波医会47回研発表会講論集：389―390, 1985
7）菊池　学，幕内雅敏，長谷川博ほか：転移性肝腫瘍に対する術中超音波診断．肝臓　**28**：92―97, 1987
8）安井健三，鳥井彰人，上坂克彦ほか：転移性肝癌の危険因子と臨床病理．消外　**18**：1637―1644, 1995
9）柴田　洋：転移性肝癌の病理組織学的研究；組織パターン分類の試みと微小転移巣から見た転移経路．癌の臨　**35**：335―347, 1989
10）石橋敏光，安田是和，落合聖二ほか：門脈内腫瘍塞栓を伴った転移性肝腫瘍の肝切除２例の経験．日消外会誌　**23**：2124―2128, 1990
11）鈴木修一郎，田澤賢一，山岸文範ほか：肝外門脈腫瘍栓を伴った転移性肝癌の１治験例．消外　**19**：249―253, 1996
12）伊藤勝陽，内藤　晃，斉藤和子ほか：門脈内腫瘍塞栓を呈した転移性肝腫瘍．広島大医誌　**36**：399―407, 1988
13）自見厚郎：肝細胞癌の病理形態学的研究；肝内門脈の腫瘍塞栓について．肝臓　**24**：641―647, 1983
14）菊池　学，幕内雅敏，長谷川博ほか：転移性肝腫瘍の腫瘍栓に対する術中超音波診断．肝臓　**28**：92―97, 1987

A Case of Liver Metastases from Carcinoma of the Rectum Associated with Tumor Thrombus in the Portal Vein

Minoru Esaki, Haruhiko Chigira, Takehito Katoh, Yoshihisa Shibata, Shigemi Onoue, Yasuji Mokuno, Katsushi Yoshida, Satoshi Kamiya, Tetsuya Abe and Matsuyoshi Maeda*

Departments of Surgery and Pathology*, Toyohashi Municipal Hospital

A 68-year-old man, who had undergone low anterior resection for carcinoma of the rectum, was found to have liver tumors by ultrasonography 5 months later. Computed tomography and angiography demonstrated liver tumors in the left lobe with tumor thrombus in the portal vein. Under the thrombus in the portal vein. Under the diagnosis of metastases from carcinoma of the rectum, left hepatic lobectomy was performed. The resected specimen showed that multiple tumors were located in the lateral and medial segments, and that the left portal vein was involved with tumor thrombus. Histological study showed that the tumors were metastases from rectal cancer. The patient had recurrent lesion in the caudate lobe of the remnant liver 2 years and 2 months after hepatectomy. He died 3 years and 10 months after that. The preoperative diagnosis of tumor thrombus of the portal vein, which is rarely associated with the metastatic liver cancers, is important for proper surgical therapy.

Key words：carcinoma of the rectum, metastatic liver tumor, tumor thrombus in the portal vein

〔Jpn J Gastroenterol Surg 33：1512―1515, 2000〕

Reprint requests：Minoru Esaki　National Cancer Center Hospital
5-1-1 tsukiji, Chuuou-ku, Tokyo, 104-0045 JAPAN