日消外会誌　33（8）：1516～1519，2000年

症例報告

転移性胆嚢悪性黒色腫の1例

社会保険下関厚生病院外科
杉原　重哲　　上村　晋一　　小林　広典
生田　義明　　金子　隆幸　　江上　哲弘

症例は43歳の男性で，上腹部痛を主訴に来院した．腹部超音波検査で胆嚢頸部および体部に約8mm大の隆起性病変を認めた．腹部CT検査では胆嚢に造影効果を有する隆起性病変を認めた．ERCPでは胆嚢は造影されなかった．胆嚢癌も否定できない胆嚢ポリープの診断で腹腔鏡下胆嚢摘出術を施行した．切除標本では胆嚢頸部から体部にかけて8か所に2～5mm大の黒色のpolypoid lesionを認め，病理組織診断では悪性黒色腫であった．早急に全身検索を行ったところ頭皮に15mm大の悪性黒色腫を認め，胆嚢病変は転移巣と判断した．また，頭部CT上，脳にも5mm大の転移巣を認めた．Cisplatin-decarbazine-vincristine併用化学療法を施行したが，10か月後死亡した．

はじめに

悪性腫瘍の胆嚢への転移は非常に珍しいとされている．今回，われわれは胆嚢ポリープの診断で腹腔鏡下胆嚢摘出術を施行後，病理組織診断で判明した極めてまれな悪性黒色腫の胆嚢転移を経験したので，文献的考察を加えて報告する．

症　例

患者：43歳，男性

主訴：心窩部痛

家族歴：特記すべきことなし．

既往歴：平成9年1月，顔面神経麻痺

現病歴：平成9年2月頃より心窩部痛があり，本院を受診した．腹部超音波検査を受け，胆嚢ポリープの診断で手術目的入院となった．

入院時現症：貧血・黄疸なく，皮膚正常，胸部所見異常なく，腹部も平坦軟で右季肋部に圧痛を認めるのみで，胆嚢は触知しなかった．

入院時検査所見：胸・腹部単純X線写真では異常なく，血液検査では貧血や白血球増加はなく，肝機能も正常であった．CEA，CA19-9は正常範囲内であった．

腹部超音波検査：胆嚢頸部および体部に音響効果を伴わない周囲高エコーで内部低エコーを呈する約8mm大の隆起性病変を認めた（**Fig. 1**）．

腹部CT所見：胆嚢体部に造影CTでエンハンスされる隆起性病変を認めた（**Fig. 2**）．

ERCP所見：総胆管の拡張なく，胆嚢管の一部が造影されたのみで，胆嚢は造影されなかった．

以上より，胆嚢癌を否定できない胆嚢ポリープであるが，まず腹腔鏡下胆嚢摘出術を施行し，癌の場合は組織での深達度をみて必要であれば2期的に行うこととし，平成9年2月18日，腹腔鏡下胆嚢摘出術を施行した．

切除標本所見：内部には凝血塊が充満しており，胆嚢粘膜には2～5mm大の黒色調のpolypoid lesionを8か所に認めた（**Fig. 3**）．

組織学的所見：メラニン色素を有する腫瘍細胞が胆嚢粘膜内にみられ，一部では漿膜下にまで達し，静脈侵襲も認めた．胆嚢悪性黒色腫と診断された（**Fig. 4**）．

術後経過：全身検索を行うと左後頭部に15mm大の黒色腫瘤を認めた．平成7年4月他院にてincisional biopsyを受け，良性色素性母斑との既往があった．当院でのexcisional biopsyでは悪性黒色腫と診断され，胆嚢病変は転移と判断された．また，頭部CTにて右頭頂葉に5mm大の脳転移巣が発見された（**Fig. 5**）．化学療法を施行することとし，計4回のcisplatin-decarbazine-vincristine併用療法（CDV療法）を行ったが，脳転移の増悪を認め，右上肢の不随意運動も出現するようになった．平成9年12月17日に永眠された．

考　察

悪性黒色腫は通常，皮膚表皮基底層に最も多く発生し，高率に血行性転移をきたす代表的な悪性度の高い腫瘍である．好発転移臓器は肺，肝，脳の順である[1]が，

＜2000年4月26日受理＞別刷請求先：杉原　重哲
〒750-0061　下関市上新地町3―3―8　社会保険下関厚生病院外科

Fig. 1　Ultrasonography showed a polypoid mass of 8mm in size in the gallbladder.

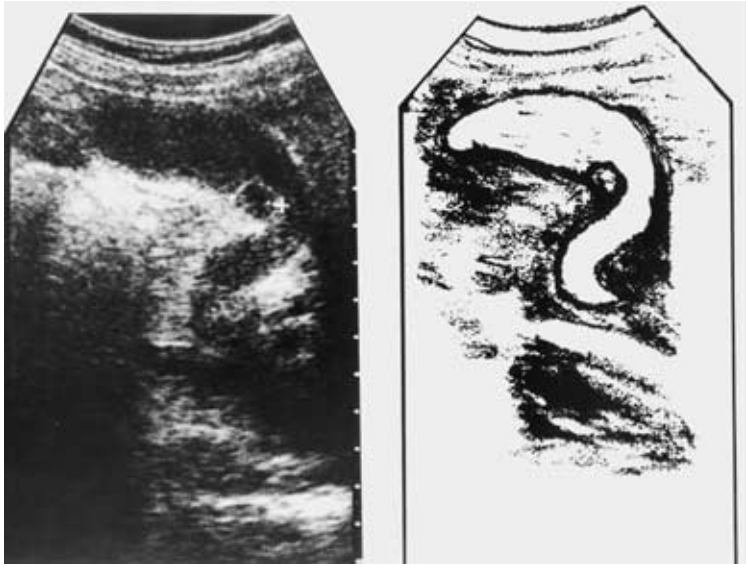

Fig. 2　Abdominal computed tomography showed a wall thickness and elevated lesion of the gallbladder.

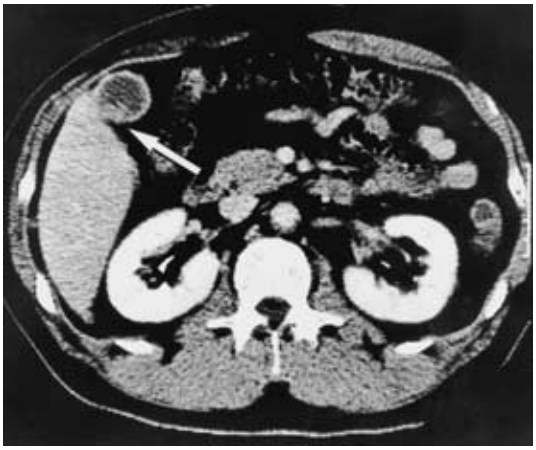

Fig. 3　Resected specimen demonstrated eight blackish polypoid lesions in the gallbladder.

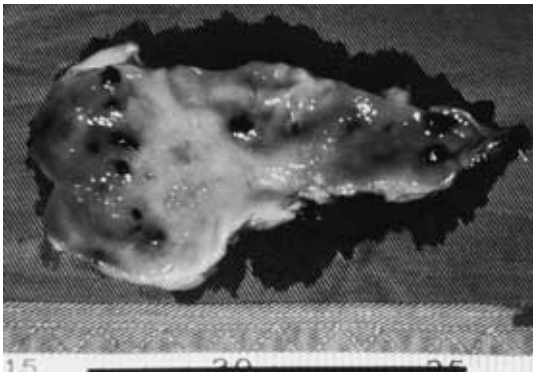

自験例のように脳への転移が致命的になることが多い．Gupta ら[2]は悪性黒色腫125例の剖検において食道５例，胃33例，十二指腸12例，小腸73例，大腸28例，直腸７例に転移をみたと報告しており，消化管への転移は比較的多いと考えられるが，転移による症状の伴う場合が少ないため臨床的に診断されることが少ないと思われる．しかし，悪性腫瘍の胆嚢への転移はまれで，Bagnoli ら[3]は22,790例の剖検例中７例，0.025%であったと述べているが，欧米では悪性黒色腫が胆嚢に転移する比率は10～20%とされている[4]．しかし，悪性黒色腫は，人種により発生頻度が異なることはよく知られており，本邦では検索しえた限り胆嚢への転移例の報告は１例のみ[5]である．転移形式としては，Willis[6]が，23例の血行性の転移性胆嚢腫瘍のうち悪性黒色腫が14例と最も多かったと報告していることや，血行性転移が一般的な悪性黒色腫の転移例で，主病変が粘膜層にみられたことより血行性転移はほぼ確実と考えられる．胆嚢に転移した悪性黒色腫の形態は通常粘膜面あるいは漿膜面の多発性結節で，ときに胆嚢内腔へ突出

Fig. 4　Microscopic findings of the resected gallbladder revealed a large deposit of malignant melanoma.

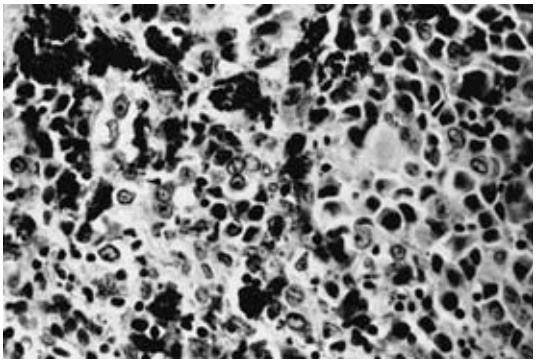

Fig. 5　Brain computed tomography showed a metastatic lesion in the brain.

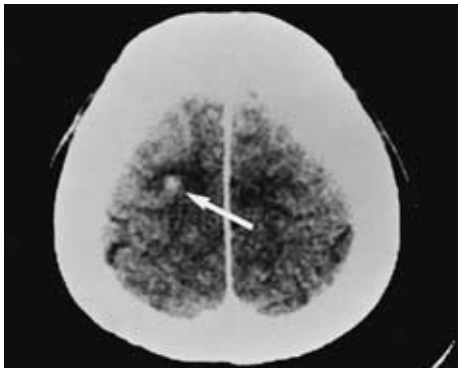

したポリープ様形態をとるといわれており，本邦報告例[5]でも胆嚢内の隆起性病変であった．しかし，画像診断で他の胆嚢隆起性病変との鑑別はきわめて困難のようである．

手術時あるいは剖検時に胆嚢に悪性黒色腫を認めた場合，それが原発性であるか転移性であるかを鑑別するのは容易でない．Heath[7]は胆嚢原発であると診断するための要因として，1)腫瘍が孤立性で胆嚢粘膜表面から発生している，2)その形状が乳頭状ないしポリープ状である，3)junctional activity を有するか，あるいは既往歴，諸検査により他に原発巣を有さないことの3点をあげている．

症状は，胆嚢への転移例の多くは肝転移を伴っていることより，右季肋部痛，重圧感，右背部痛を訴え，肝腫を認める．胆嚢炎を生じた場合には，発熱，黄疸を伴う強い痛みをきたすこともある．血液生化学検査では肝転移による異常所見が主であり，肝胆道系酵素の上昇を認めるが特異的な所見ではない．

予後であるが，皮膚病変を早期に診断し，適切な治療を施せば良好であるが，転移を認める症例の進行はきわめて速く予後は悲観的である．その治療は化学療法中心で，さまざまな併用療法が工夫されている．本邦ではDAV（Decarbazine，Nimustine，Vincristine）療法[8]もしくはINF-β局注を併用するDAVFeron療法[9]が頻用されている．今回施行したCDV療法では33%の奏功率を示すと報告されている[10]．

最近ではCDDPを中心とする化学療法施行後にIL-2とIFN-αを投与する治療が欧米において54～73%の奏功率を示したという報告[11]があるが，低血圧や血小板減少などの副作用が強く投与の中止や遅延を要しており，副作用の軽減が問題である[12]．また，フランスで開発されたFotemustineが脳転移にも奏功するということで注目された[13]が，その後の多施設臨床試験の結果ではCR率は2%と低い値が報告されている[14]．本邦においても早期にこれら薬剤の効果や安全性が確認され，実用化されるのを待ちたい．

文　献

1）中島　孝：悪性黒色腫；病理．山村雄一，杉村　隆監修．図説臨床［癌］シリーズ No. 20，皮膚の癌．メジカルビュー社，東京，1988，p114―122

2）Gupta TK, Brasfield R：Metastatic melanoma. A clinicopathological study. Cancer **17**：1323―1339, 1964

3）Bagnoli S, Pagni B：The morphologic appearance of primary and secondary carcinoma of the gallbladder. Arch Vecchi Anat Pathol **16**：1133―1193, 1951

4）Shimkin P, Sloway M, Jaffee E：Metastatic melanoma of the gallbladder. Am J Roentgenol **116**：393―395, 1972

5）加藤元久，佐治重豊，宮　喜一ほか：胆嚢転移をきたしたきわめて稀な悪性黒色腫の1例．胆と膵 **14**：581―586, 1993

6）Willis RA：The spread of tumors in the human body. 2nd ed. Butterworth, London, 1952, p218―219

7）Heath CW：Primary malignant melanoma of the gallbladder. J Clin Pathol **41**：1073―1077, 1988

8）石原和之，山崎直也，関根暉彬：免疫・化学療法．三島　豊編．皮膚科 MOOK「悪性黒色腫」．金原出版，東京，1992，p178―188

9）山本明史：フェロン・DAV 併用療法の基礎と臨床．Skin Cancer **11**：358―366, 1997

10) 山崎直也, 佐々木英也, 浅野一弘ほか：進行悪性黒色腫に対するcisplatin-decarbazine-vindesine併用化学療法．日皮会誌 **105**：1439—1444, 1995
11) Legha SS, Buzaid AC：Role of recombinant interleukin-2 in combination with interferon-α and chemotherapy in the treatment of advanced melanoma. Semin Oncol **20**(Suppl 9)：27—32, 1993
12) 宇原 久，斎田俊明：Sequential biochemoimmunotherapy．日皮会誌 **107**：1663—1666, 1997
13) Jacquillat C, Khayat D, Banzet P et al：Final report of the French multicenter phase II study of the nitrosourea fotemustine in 153 evaluable patients with disseminated malignant melanoma including patients with cerebral metastasis. Cancer **66**：1873—1878, 1990
14) Kleeberg UR, Engel E, Israels P et al：Palliative therapy of melanoma patients with fotemustine. Inverse relationship between tumorload and treatment effectiveness. A multicentre phase II trial of the EORTC-Melanoma Cooperative Group. Melanoma Res **5**：195—200, 1995

A Case of Malignant Melanoma Metastasis to the Gallbladder

Shigenori Sugihara, Shinichi Uemura, Hironori Kobayashi, Yoshiaki Ikuta,
Takayuki Kaneko and Tetsuhiro Egami
Department of Surgery, Shimonoseki Kousei Hospital

The patient was a 43-year-old man who was admitted with a complaint of epigastralgia. Clinical examinations revealed gallbladder polyps, so a laparoscopic cholecystectomy was carried out. The surgical specimen had eight blackish polypoid lesions 2-5 mm in diameter. Histological examination revealed malignant melanoma of the gallbladder, and a nevus was observed on the patient 's head. Excisional biopsy confirmed the diagnosis of malignant melanoma, and brain metastasis was found on CT. The lesions in the gallbladder were diagnosed as metastatic melanoma. He underwent chemotherapy with cisplatin-decarbazine-vincristine, but died of generalized metastases ten months later.

Key words：malignant melanoma, gallbladder metastasis

〔Jpn J Gastroenterol Surg 33：1516—1519, 2000〕

Reprint requests：Shigenori Sugihara Department of Surgery, Shimonoseki Kousei Hospital
3-3-8 Kamishinchi, Shimonoseki, 750-0061 JAPAN