日消外会誌　33（9）：1648～1651，2000年

症例報告

液体窒素飲用による胃破裂の１例

八戸赤十字病院外科
八重樫泰法　　中島　章恵　　細井　信之
福田　春彦　　佐瀬　正博

液体窒素の飲用による胃破裂報告は，本邦における第１例目と考えられる．
症例は17歳の男性．高校学園祭の化学部の催しで，液体窒素にジュースを混じて約30ml 飲用した．飲用直後より激烈な腹痛が発症し，当院救急外来に搬送された．来院時，著しい腹部膨満および筋性防御を認め，腹部単純 X 線で腹腔の約1/2を占める遊離ガスを認めた．CT 検査で腹腔内の多量の遊離ガス，後腹膜腔の遊離ガスおよび縦隔内の遊離ガスを認めた．内視鏡検査では，胃体部小彎側に縦走潰瘍を認めた．緊急手術では，胃体上部小彎に3cm の縦走する穿孔を認め，この部を縫合閉鎖した．術後経過は良好であり，第26病日に軽快退院した．液体窒素の飲用傷害について，搬送時には凍傷を考慮したが，実際は揮発窒素ガス産生による胃破裂が主であった．

はじめに

液体窒素は物質の凍結に頻用される薬剤で，今回これを飲用することにより発症した胃破裂を経験したので報告する．液体窒素の飲用による傷害報告は，国内・国外の文献上確認できず（医学中央雑誌，Medline にて検索），日本中毒情報センター（財）での問い合わせでも該当例がなかった．Poisindex（Copyright Micromedix Inc. 1974―2000）でも該当例は確認されなかった．本邦における第１例目の報告と考えられる．

症　例

患者：17歳，男性

主訴：腹痛，腹部膨満感

既往歴：特記事項なし．

現病歴：高校文化祭の化学部の催しで，液体窒素にジュースを混じて約30ml 飲用した．飲用直後より激烈な腹痛が発症し，当院救急外来に搬送された．

なお，他の生徒４人も液体窒素を飲用したが，いずれも飲用量が少ないか，吐瀉しており，無事であった．

来院時現症：意識清明，血圧120/72mmHg，脈拍115回/分，体温37.1℃，呼吸回数15回/分．腹部全体の圧痛，筋性防御および著しい膨満を認めた．神経学的に異常は認めなかった．

来院時検査所見：血液一般では白血球数11,000/μl の軽度上昇を認めた．生化学検査で，血清アミラーゼの軽度上昇を認めるのみであった．血液ガス分析では代謝性アシドーシスを認めた．

＜2000年５月23日受理＞別刷請求先：八重樫泰法
〒039-1104　八戸市田面木字中明戸２　八戸赤十字病院外科

Fig. 1　Free gas occupying about half of abdominal cavity was observed by X-ray photography of abdomen.

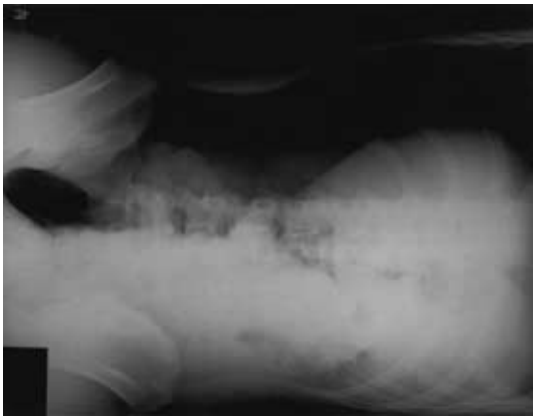

腹部単純 X 線写真：腹腔の約1/2を占める遊離ガスを認めた（**Fig. 1**）．

上部消化管内視鏡検査：食道には特に異常は認めなかった．胃内部に食物残渣が多量にあり胃全体の検索は制限されたが，胃体部小彎側に縦走潰瘍を認めた（**Fig. 2**）．十二指腸に異常を認めなかった．

CT 検査：腹腔内の多量の遊離ガス，後腹膜腔の遊離ガスおよび縦隔内の遊離ガスを認めた（**Fig. 3，4**）．

手術所見：開腹時に，“スー”という音のガス流出を

Fig. 2　A longitudinal ulcer was observed at the lesser curvature of stomach in endoscopy.

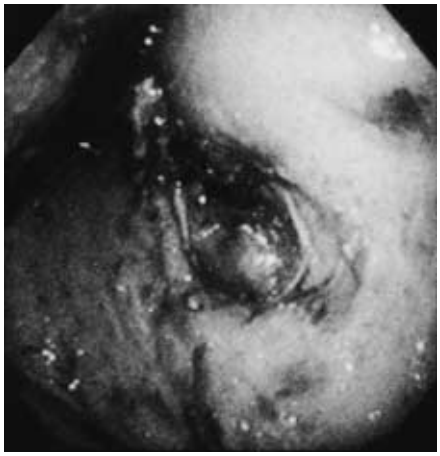

Fig. 3　Abdominal computed tomography showed a large of amount of free gas was observed inside abdomen and in posterior abdominal cavity.

認め，腹腔内には混濁腹水約50ml を認めた．後腹膜腔は遊離ガスで泡状になっており，十二指腸，膵臓は後腹膜より受動された状態であった．胃小網内のガス充満と小出血が透見されたが，小網破裂部は確認できなかった．これを切離解放すると胃体上部小彎に3cm の縦走する穿孔を認めた．腹部食道，十二指腸，小腸，大腸に異常を認めず，損傷はこの穿孔のみと判断した．穿孔部より胃内容を排出し，この辺縁約1cm を切除した後に縫合閉鎖した．腹腔内を洗浄後にドレーンを留置し，閉腹した．

術後経過：術後経過は概して良好であった．第５病

Fig. 4　Thoracic computed tomography showed free gas inside mediastinal space.

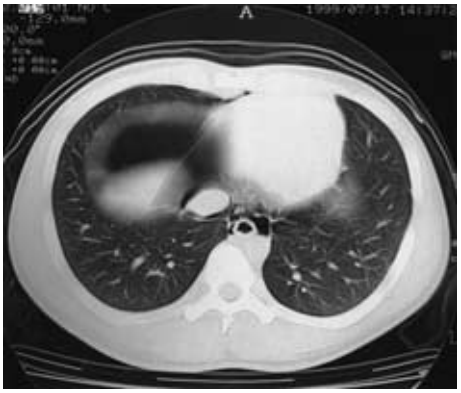

日に上部消化管造影 X 線検査で問題なく，経口摂取を開始した．第９病日の腹部 CT 検査で，後腹膜腔，縦隔の遊離ガスは消失していた．第25病日に上部消化管内視鏡を施行したが，縫合部は瘢痕として確認されるのみで，他に異常は確認されなかった．第26病日に退院した．

考　察

液体窒素は－195℃に沸点を有する物質で，その飲用傷害について，凍傷および窒素ガス揮発による圧損傷の２点を考慮をする必要がある．また，窒素ガスは大気中の80％を占め，常温では非常に安定した物質であるため，殺中剤・プロパンガスなどと異なり，神経症状は出現し難いと考えられる．

本症例の救急搬送直後は凍傷による消化管損傷を強く疑い，通過路である口腔，食道，胃，十二指腸の広範な損傷を懸念した．しかし，緊急上部内視鏡検査と手術所見で口腔，食道，十二指腸には異常が見つからず，胃の小彎側の損傷のみであった．したがって，腹腔内，後腹膜腔内および縦隔に多量のガスが確認されたことより，揮発による急激な窒素ガス産生による胃破裂が主であると判断した．

胃破裂の原因として，交通事故や高所からの落下に伴う鈍的外傷による例の報告が多い[1)~4)]．しかし，本症例は内圧上昇によるものであり，気管内挿管時の偶発胃破裂例[5)]，心肺蘇生術に伴う胃破裂例[6)~8)]および Sengstaken-Blankemore tube 挿入に伴う胃内血液貯留による胃破裂例[9)]が参考になった．内圧上昇による胃破裂の報告は，全例小彎側の破裂であった．また，Rabel らの11死体を用いた胃破裂実験[9)]でも，すべて小彎側の

破裂であった．

本症例で飲用した液体窒素量は，ジュースとの混合が約1：1で30ml の飲用量であったことより，約1mol（14ml）と推定した．1mol の液体窒素は，標準状態（0℃，1気圧）下で22.41の窒素揮発ガスとなり，常温ではそれ以上になる．Rabel らの胃破裂実験[9]では，破裂圧は73±13mmHg，平均破裂液体量は2,670±410ml との報告であり，本症例で推定揮発ガス量は破裂量を優に越えていた．

以上より本症例の受傷機転は，以下のごとく推察した．

①飲用された液体窒素は，速やかに口腔，咽頭，食道を流れ，これらの部の凍傷は軽微であった．

②胃に貯留した液体窒素は，揮発して多量のガスとなった．噴門部のチェックバルブ機構[3]のため，食道側へのガス流出が制限され，胃内は急激に圧上昇をきたした．

③弾性が乏しい胃小彎の小網付着部が破裂した．

④揮発ガスが小網内を経て後腹膜と縦隔に進展し，その後に腹腔内へ漏出した．

⑤破裂部は小網で覆われていたため胃内容が洩れず，腹膜炎の程度が軽度であった．

液体窒素の致死量は不明であるが，1mol 相当量（約14ml）は胃破裂を生じさせる危険量と考えられた．液体窒素はさまざまの業種で汎用される物質であり，この飲用による胃破裂の危険性は留意すべきと考えられた．

文　献

1）隅田英典，丹羽篤朗，亀岡秀彦ほか：腹部鈍的外傷による胃破裂の1例．日腹部救急医会誌　**15**：1285―1288, 1995

2）福田直人，吉良邦彦，土用下和之ほか：腹部鈍的外傷による胃破裂の2例．救急医　**21**：612―614, 1997

3）宮本康二，山本哲也，清水幸雄ほか：鈍的外傷による小児胃破裂の1例．日腹部救急医会誌　**17**：1109―1112, 1997

4）森脇義弘，小澤幸弘，羽島慎祐ほか：ハンドル外傷による胃破裂，膵損傷の1救命例．日腹部救急医会誌　**18**：319―322, 1998

5）秋山典夫，藤田耕一郎，柳田康弘ほか：人工呼吸に偶発した胃破裂の1治験例．救急医　**15**：725―727, 1991

6）高橋郁雄，橋爪　誠，前原嘉彦ほか：心肺蘇生術による胃破裂の1例．救急医　**14**：505―507, 1990

7）二宮宣文，小関一英，望月　徹ほか：バイスタンダーCPR によると考えられた胃破裂の1例．日救医会関東誌　**16**：538―539, 1995

8）Cameron PA, Rosengarten PL, Johnson WR et al：Tension pneumoperitoneum after cardiopulmonary resuscitation. Med J Aust **155**：44―47, 1991

9）Rabel W, Ennemoser O, Tributsch W et al：Iatrogenic rupture of the stomach after ballon tamponade. Am J Forensic Med Rathol **16**：135―139, 1995

A Case of Gastrorrhexis Caused by Ingestion Liquid Nitrogen

Yasunori Yaegashi, Fumie Nakajima, Nobuyuki Hosoi,
Haruhiko Fukuta and Masahiro Sase
Department of Surgery, Hachinohe Red Cross Hospital

Liquid nitrogen is frequently employed for freezing, and we report an experience of gastrorrhexis caused by its ingestion.This report of injury caused by ingestion of liquid nitrogen is to our knowledge, the first in Japan. The case was a 17 year-old male, who drank about 30ml of orange juice mixed with half the volume of liquid nitrogen at an entertainment stall in his high-school festival. A furious abdominal pain developed immediately after, and he was transported to our emergency department. At admission, marked abdominal distention and free gas occupying about half of the abdominal cavity were observed. On abdominal CT, free gas in the abdomen, in posterior the abdominal cavity and in the mediastinal space were observed. On endoscopy, a longitudinal ulcer was observed in the lesser curvature of the stomach. Frostbite and pressure injury should be considered first as the cause of injuries following the intake of liquid nitrogen. In this case, pressure injury by nitrogen gas radicals was considered to be the main cause of gastrorrhexis.

Key words：liquid nitrogen, rupture of stomach, gastrorrhexis

〔Jpn J Gastroenterol Surg 33：1648—1651, 2000〕

Reprint requests：Yasunori Yaegashi Department of Surgery, Hachinohe Red Cross Hospital
2 Nakaakedo, Tamonoki, Hachinohe, 039-1104 JAPAN