日消外会誌　33（9）：1652～1656，2000年

症例報告

十二指腸への壁内転移を認めた胃癌の１例

公立八女総合病院外科，同　病理*，久留米大学外科**
水谷　和毅　　別府　俊治　　福光　賞真
甲斐　英三　　大田　準二　　児玉　一成
納富　昌徳　　塩田　浩二*　　白水　和雄**

極めてまれな胃癌の十二指腸への壁内転移症例を経験した．症例は75歳の男性．近医にて胃内視鏡を施行された際に胃内の腫瘍性病変を指摘され，当院に紹介入院となった．胃内視鏡所見では腫瘍は胃体部小彎に占居する３型病変で，生検の結果低分化腺癌と診断された．さらに，幽門輪より約2cm肛側の十二指腸後壁に，中央にびらんを有する粘膜下腫瘍様病変を認めた．同部は生検にて異型細胞は認められなかったが，平滑筋肉腫も否定できず開腹手術の際に切除することとした．手術は胃全摘術，ρ-Roux-Y 法再建を行い，十二指腸病変も切除範囲に含めた．胃原発巣の病理組織診断は低分化腺癌であった．十二指腸病変も同様の組織像が見られ，壁内転移と診断された．

はじめに

胃癌の十二指腸壁内転移は極めてまれである．我々は病理組織学的に十二指腸壁内転移と診断された進行胃癌症例を経験したので，若干の文献的考察を加えて報告する．

症　例

患者：75歳，男性

主訴：食欲不振

既往歴：1994年，肝硬変を指摘される．

家族歴：特記事項なし．

現病歴：1998年９月初旬より軽度の食欲不振が出現，近医にて胃内視鏡を施行され，胃内の腫瘍性病変を指摘された．10月８日精査加療目的で当院に紹介入院となった．

入院時現象：眼瞼結膜に貧血はなく，眼球結膜に黄疸はなかった．表在リンパ節は触知せず，胸部，腹部に異常所見は認めなかった．２か月間に約2kg の体重減少を認めた．

血液検査所見：肝硬変に起因する軽度の肝機能異常を認めた．腫瘍マーカーは CEA，CA19-9，CA72-4 いずれも正常範囲であった（**Table 1**）．

上部消化管 X 線検査：胃体部小彎を中心に，体上部より幽門部に達するほぼ全周性の壁硬化像を認めた．口側，肛側の境界は比較的明瞭で，低い隆起を呈していた．幽門輪より約2cm 肛側の十二指腸後壁に径約1.5cm の辺縁平滑な隆起性病変を認めた（**Fig. 1**）．

上部消化管内視鏡検査：胃体部小彎に，広範な潰瘍形成と一部境界不明瞭な周堤を有する３型病変を認めた（**Fig. 2a**）．幽門輪は正常に保たれ十二指腸浸潤は見られず，食道浸潤も認めなかった．また，幽門輪より約2cm 肛側の十二指腸後壁に，粘膜面にびらんを有する径約1.5cm の粘膜下腫瘍様病変を認めた（**Fig. 2b**）．生検による病理組織診断の結果，胃内病変は低分化腺癌と診断された．十二指腸病変の生検では異型細胞は検出されなかったが，肉眼的に平滑筋肉腫も否定できなかったため，開腹手術の際に切除することとした．

その他，腹部 CT などによる全身精査の結果，Gastric cancer 3-T3，N0，H0，P0，M0，Stage II の臨床診断にて1998年10月16日，胃全摘術，D2リンパ節郭清，脾合併切除術，ρ-Roux-Y 法再建術を施行した．

手術所見：開腹所見で腹膜播種性転移や肝転移は見られなかったが，Z2に相当する肝硬変を認めたためリンパ節郭清は D2にとどめた．腫瘍は胃体部小彎を中心にほぼ全周性に存在し，明らかに漿膜を越え露出していた．肉眼的に明らかなリンパ節転移は認めなかった．十二指腸病変は漿膜への露出はなく触知困難であったため，十二指腸の切離線を幽門輪より肛側3cm とし切除範囲に含めた．摘出後，断端に遺残のないことを肉眼的に確認した．

摘出標本：胃体部小彎の腫瘍は，5.5×4.0cm の潰瘍形成，およびそれをとりまく10.0×7.5cm の周堤を認

＜2000年５月23日受理＞別刷請求先：水谷　和毅
〒834-0034　八女市高塚540―2　公立八女総合病院外科

Table 1　Laboratory data on admission

WBC	3,400 / μl	LDH	375 IU/L	Tumor marker	
RBC	469×10⁴ / μl	Ch-E	115 IU/L	CEA	2.2 ng/dl
Hb	14.9 g/dl	ALP	249 IU/L	CA19−9	6 U/ml
Plate	18.0×10⁴ / μl	γ-GTP	24 IU/L	CA72−4	3 u/ml
PT	12.6 sec	T-cho	150 mg/dl		
APTT	32.6 sec	BUN	15.7 mg/dl		
HPT	49.3 %	CRE	0.8 mg/dl		
TP	6.5 g/dl	Na	136 mEq/l		
Alb	3.1 g/dl	K	4.3 mEq/l		
T-bil	1.4 mg/dl	Cl	100 mEq/l		
ZTT	17.5 U	ICG	16.2 %		
GOT	30 IU/L				
GPT	22 IU/L				

Fig. 1　Gastric wall thickness due to circular cancer invasion was found from upper corpus to pylorus. 1.5cm in size of elevated lesion with smooth margin was found on the posterior wall of the duodenal bulbus at the 2cm distal side from pylorus（arrow）.

め，小彎線上の周堤と周囲粘膜の境界が不明瞭で，肉眼型は３型とした．十二指腸後壁には中央にびらんを有する正常粘膜に覆われた1.5×1.5cm の立ち上がり急峻な腫瘤を認めた（**Fig. 3**）.

病理組織所見：摘出標本は胃癌取扱い規約（第12版）に従い小彎線上，癌の最深部，十二指腸病変との最短線上に割を加え，連続性を検討した．胃の３型病変と十二指腸病変は正常組織を介して存在し，病変間の距離は45mm で連続性はなかった（**Fig. 4**）. 胃内病変の病理組織診断は，poorly differentiated adenocarcinoma（por 2）intermediate type，INFγ，depth se，ly2，v 1，ow（−），aw（−），n（−）であった（**Fig. 5a**）. 十二指腸病変は正常粘膜下に腫瘤を形成し，粘膜下腫瘍様の形態を呈していた．中央にびらんを認め，筋層内への浸潤が見られた（**Fig. 5b**）．同病変は胃内病変と同様の組織像が見られ，壁内転移と診断された（**Fig. 5c**）.

術後経過：術後合併症無く経過し，12月２日に退院した．退院後外来にて経過観察しているが，術後１年を経過した現在，再発の徴候はみられず，全身状態良好である.

考　察

胃癌の十二指腸壁内転移症例の報告は極めて少なく，我々が検索しえた限りでは青竹ら[1]の１例のみであった．胃と十二指腸の重複癌は，高見ら[2]の報告以来28例あり，笠原ら[3]によればその発生頻度は2.2%（6/264例）とされている．上部消化管検診の普及や診断技術の向上に伴い，胃癌と十二指腸癌の同時発生例の発見頻度も今後増加していくことが予想されるが，胃癌の胃壁内転移と多発胃癌との鑑別がしばしば論点となるように，十二指腸病変の肉眼型によっては診断が難渋する症例も増加する可能性が考えられる．多発胃癌の診断基準は Moertel ら[4]により以下のように述べられている．すなわち，(1)多発癌巣がそれぞれ病理組織学的に悪性と診断され，(2)それぞれが正常胃壁を介して存在し，(3)かつ一方が他方の壁内転移でないことを証明されたものと提唱している．しかし，(3)の項目に関しては基準が曖昧であり，山村ら[5]は同じ組織像を示す症例では，脈管侵襲がないか，あっても軽度のものを多発胃癌と判定している．塩崎ら[6]はこれらの多発胃

Fig. 2　Gastrointestinal fiberscopy confirmed both the cancerous lesion as type-3, occupying the middle-third of the lesser curvature of the stomach（a）and also found a submucosal tumor in the duodenal bulbus（b）.

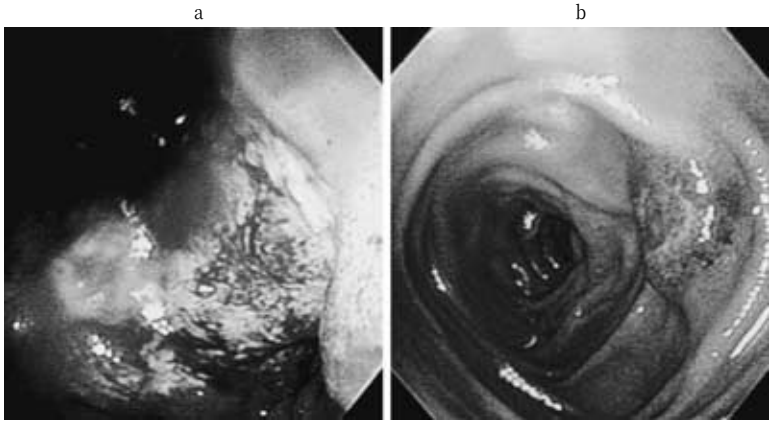

Fig. 3　Macroscopic appearance of the resected specimen shows lesion as type-3, and submucosal tumor in the duodenal bulbus（arrow）.

Fig. 4　Schema of the cross section showing the shortest line between the gastric lesion and the duodenal lesion. Histpathologecal finding in the square corresponds Fig. 5（b）.

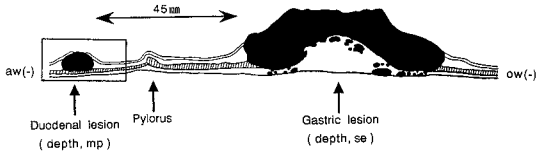

癌の診断基準に基づき，同じ病理組織を有し，おのおのに連続性が無く，脈管侵襲が著しく，また肉眼的に粘膜下腫瘍様に隆起するものを壁内転移と判定している．胃壁内転移巣の所見として熊谷[7]，副島[8]も同様の所見を述べているが，今回我々が経験した症例は，胃内病変と十二指腸病変に連続性は無く，ly2，v1の脈管侵襲を認め，病理組織学的に同様の組織像が見られ，さらに十二指腸病変は粘膜下腫瘍様の形態を呈しており上記の診断基準と一致している．これらの所見より胃癌の十二指腸壁内転移と診断した．

壁内転移の転移経路であるが，加藤[9]は，胃癌の胃壁内転移は胃の粘膜下層や漿膜下層の豊富なリンパ管網を経路として，原発巣と離れた粘膜下や漿膜下に転移巣を形成することにより生じてくると考察している．その転移巣はおのおのが独自に発育進展し，癌腫は粘膜下腫瘍様の増殖形態を示し，粘膜面に露出してくると述べている．本症例の胃原発巣は巨大な3型病変で著明な脈管侵襲を認めたにもかかわらず，提出したリンパ節組織には病理組織学的に転移が見られなかった．このことより本症例も，粘膜下層の豊富なリンパ管網が転移経路となり，十二指腸の粘膜に転移巣を形成したものと考えられた．しかし，壁内のリンパ管網を経路とし，さらに幽門輪を越えるような転移の形態は，臨床的には極めてまれである，このような転移形式は，西ら[10]による十二指腸浸潤進行胃癌の十二指腸進展様式の分類の，非連続型の亜分類であるリンパ管内型に類似している．本症例がこのタイプの十二指腸浸潤胃癌のさらに進行したものである可能性も否定は

Fig. 5　Histopathological examination of the gastric lesion was poorly-differentiated adenocarcinoma (a). The duodenal submucosal tumor (b) showed the same histopathologically with gastric lesion (c).

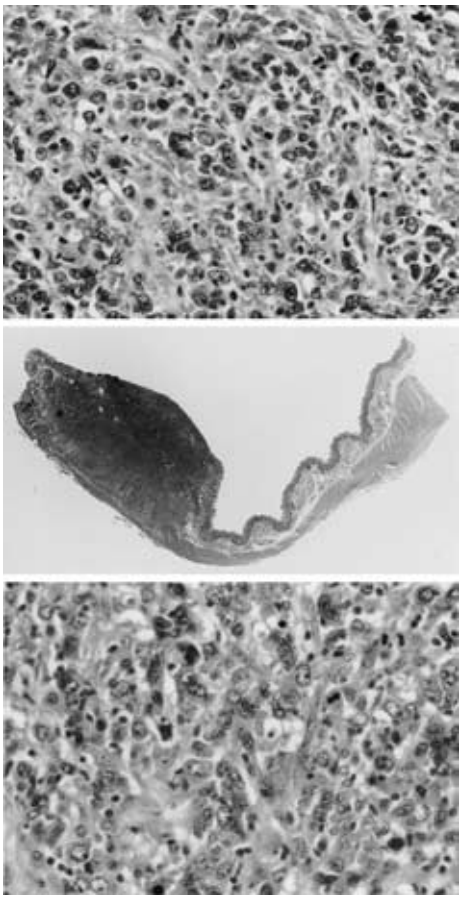

できない．

胃癌の十二指腸浸潤に着目すると，西ら[11]，亀川ら[12]は十二指腸の浸潤長はほとんどが20mm 以内であるとしている．磯崎ら[13]も83例の胃癌十二指腸浸潤例の検討を行い，十二指腸進展様式分類中の表層型，圧排型，全層型では，十二指腸浸潤距離はいずれも20mm 以内であり，手術に際しては十二指腸を30mm 切離し，切離断端を肉眼的に確認すれば癌断端遺残の危険は極めて少ないと述べている．しかし，深層型とリンパ管内型は十二指腸進展距離が他の型より長く，深層型で最大40mm，平均8.2mm 以上，リンパ管内型で最大24mm，平均14.8mm 以上と報告している．さらに，深層型，リンパ管内型の aw（＋）症例の内，78.6%が肉眼的には AW（－）と判定されていたと述べており，術前，術中の十二指腸浸潤範囲の診断と十二指腸切離線の決定には細心の注意が必要であることが示唆される．当症例は十二指腸壁内転移巣は幽門輪より約20mm であったが原発巣よりの距離は約45mm であった．このことより幽門部に存在する進行胃癌において，術前の上部消化管内視鏡検査の際，幽門輪より最低5cm，またできるだけ肛側まで十二指腸を観察しておくことが必要である．また術中，癌の断端遺残が少しでも疑われたならば，術中迅速病理組織診断を行うことが肝要であると考えられた．

当症例は，十二指腸の切離線を肛側3cm にすることで切除可能であったため，比較的低侵襲に手術を施行でき術後の回復も良好であったが，十二指腸壁内転移巣がさらに肛側に存在した場合，切除するためには膵頭十二指腸切除術が適応となる．しかし，当症例は CHILD 分類 B，術中所見にて Z2の肝硬変を合併しており，膵頭十二指腸切除術の施行は困難であったと判断される．胃癌手術における膵頭十二指腸切除術の適応は，他に非治癒因子がないもので，(1)広範な十二指腸浸潤，(2) 膵臓への直接浸潤，(3) 膵頭領域へのリンパ節転移が挙げられる．胃癌の十二指腸への壁内転移が壁内のリンパ管網を経由して幽門輪を越えて進展するのであれば，これも膵頭十二指腸切除術の適応と考えられ，積極的に切除を試みることで長期延命も期待される．しかし，手術侵襲および術後障害と患者の全身状態との兼ね合い，また術前進行度診断による術後成績等を十分に考慮して術式を検討することが必要と思われる．

胃癌の十二指腸壁内転移は報告例も少なく，予後について言及することは困難であった．しかし，過去に報告されている胃癌の壁内転移症例は Stage III 以上の進行癌である頻度が高く，予後不良なものが多いため[13]，当症例もまた厳重な経過観察が必要と考えられた．

本論文の要旨は第54回日本消化器外科学会総会（1999年７月，名古屋市）にて発表した．

文　献

1) 青竹利治, 佐藤史顕, 田中文恵ほか：胃の十二指腸転移と考えられた１例．日消病会誌　**90**：2362, 1993
2) 高見元敞, 藤田昌英, 高村　明ほか：原発性十二指腸癌と IIc 早期胃癌および胃ポリポーシスの重複例．胃と腸　**10**：245―252, 1975

3）笠原　洋, 山田幸和, 上田省三ほか：原発性十二指腸乳頭上部癌および乳頭下部癌：本邦報告例について．近畿大医誌　**10**：1―10, 1985
4）Moertel CG, Bargen JA, Soule EH et al：Multiple gastric cancer, Gastroenterology **32**：1095―1103, 1957
5）山村卓也, 高浜龍彦, 小西敏郎ほか：重複胃癌の検討．外科　**40**：565―572, 1978
6）塩崎哲二, 卜部元道, 前川勝次郎ほか：多数の胃壁内転移巣を有した噴門部癌の1例．Prog Dig Endosc **30**：279―283, 1987
7）熊谷一秀：周囲胃粘膜よりみた多発早期胃癌の臨床病理学的研究．日外会誌　**83**：285―296, 1992
8）副島一彦：多発胃癌の病態に関する2，3の検討．胃と腸　**3**：1521―1532, 1968
9）加藤岳人：興味ある胃壁内転移を呈し再手術を要した胃癌の1例．八千代病紀　**4**：37―40, 1984
10）西　満正, 中村　真, 関口　忠男ほか：胃癌の十二指腸進展と手術成績．手術　**20**：986―996, 1966
11）西　満正，中島聡聰：胃癌に対する膵島十二指腸切除術の意義．外科　**32**：887, 1970
12）亀山隆久, 左野千秋, 宮崎素彦ほか：下部胃癌の十二指腸浸潤に関する臨床病理学的研究. 消外　**6**：357, 1983
13）磯崎博司, 岡島邦雄, 富士原彰ほか：胃癌十二指腸浸潤例の検討．癌の臨　**33**：1886―1891, 1987

Gastric Cancer with Duodenal Intramural Metastasis：A Case Report

Kazuki Mizutani, Toshiharu Beppu, Takamasa Fukumitsu, Eizoh Kai, Jyunji Ohta,
Issei Kodama, Masanori Nehdomi, Koji Shiota* and Kazuo Shirouzu**
Department of Surgery, and Pathology* Yame General Hospital
Department of Surgery, Kurume University School of Medicine**

We present a rare case of gastric cancer with duodenal intramural metastasis. A 75-year-old man was referred to our hospital with a gastric tumor diagnosed by endoscopy. On admission, esophagogastroscopy confirmed that the cancerous lesion was type-3, and occupied the middle-third of the lesser curvature of the stomach, and also found a submucosal tumor in the duodenal bulbus. Furthermore, endoscopic biopsy confirmed the diagnosis of a poorly differentiated adenocarcinoma, but no evidence of malignancy was found in the duodenal lesion. Since diagnosis of the duodenal tumor as a leiomyosarcoma could not be ruled out, the lesion was resected. We performed total-gastrectomy, including the duodenal lesion, with ρ-Roux-Y reconstruction. Later, it was confirmed that the gastric lesion and duodenal lesion were the same poorly-differentiated adenocarcinoma histopathologically. Therefore, final diagnosis was duodenal intramural metastasis from gastric cancer.

Key words：gastric cancer, duodenal intramural metastasis

〔Jpn J Gastroenterol Surg 33：1652―1656, 2000〕

Reprint requests：Kazuki Mizutani　Department of surgery, Yame general Hospital
540-2 Takatsuka, Yame-shi, 834-0034 JAPAN