日消外会誌　33（9）：1657～1661，2000年

症例報告

胃癌臍転移例の検討

神奈川県立がんセンター外科第３科
小林　　理　　中村　哲之　　斎藤　光徳　　吉川　貴己
円谷　　彰　　西連寺意勲　　本橋　久彦

最近経験した胃癌臍転移例を報告し，本症例を加えた最近10年間の７例について検討した．同期間の胃癌登録は2,070例で，臍転移率は0.34％であった．臍転移再発は３例，非治癒切除後臍転移は２例，同時性臍転移は１例，臍転移先行は１例であった．胃癌は全例 Stage IIIA 以上のリンパ節転移例で，胃切除から臍転移までの期間は７～53か月であった．臍転移診断は摘除標本が５例，吸引細胞診と捺印細胞診が１例ずつであった．臍単独転移例はなく，全例に腹膜転移を認めた．転移経路を推測すると直接が３例，リンパ行性が２例，血行性が１例，不明が１例であった．治療は臍摘除兼化学療法が５例，摘除および化学療法単独がそれぞれ１例であった．死亡例の臍転移診断後生存期間は４～６か月と不良であった．

胃癌臍転移例の予後決定因子は腹膜転移である．治療法の決定や予後の判定には転移状況の正確な掌握が必要であり，診断的腹腔鏡による腹膜転移診断が有用である．

はじめに

臍腫瘍は1846年に Walshe によって最初に報告され，胃癌臍転移例は1864年に Storer によって初めて報告された[1]．その後，Mayo Clinic の看護婦長 Sister Mary Joseph は臍腫瘍を合併する胃癌患者の術後成績が不良かつ早期に死亡することに着目した[2]．彼女の指摘の結果，Dr William Mayo はその臍腫瘍を“pants button umbilicus”と呼び，1928年に Mayo clinic の staff meeting で Virchow 転移，Schnitzler 転移，肝転移とともに治癒不能進行癌の所見として述べた[3]．1949年に Sir Hamilton Bailey は転移性臍腫瘍を Sister Mary Joseph 's nodule（以下，SMJN と略記）と命名した[2]．SMJN は内臓癌の臍転移の総称であったが，現在は，乳房[4]や肺[5]などの転移例も含む転移性臍腫瘍の総称とされている予後不良な腫瘍である．最近経験した胃癌の SMJN を呈示し，過去に当院で経験した６例を加えた臨床病理学的検討を報告する．

症　例

症例呈示：1998年12月15日に D2の幽門側胃切除術を施行した．臨床病理所見は大網に限局した P1で CY 1の Stage IV であった（**Table 1**）．旧規約の根治度は B であった．99年７月に臍は浸出液と発赤，ビランを認め（**Fig. 1a**），捺印細胞診は class V であった．8月の CT は1cm の SMJN を認めた（**Fig. 2a**）．血清 CEA，CA

Table 1　Characteristics of the primary lesion

Case #	Age/sex	Location	Type	Size (cm)	Histologic type	T	N	P	Stage	Curability
1	51/ F	L/Circ	4	15	Sig	4	M**	1	Ⅳ	No operation
2	64/ M	L/Less	2	5	Sig	3	2	0	ⅢB	B
3	75/ F	L/Circ	3	13	Por 1	4	3	1	Ⅳ	C
4	77/ F	L/Circ	3	7.5	Tub 1	4	1	1	Ⅳ	C
5	54/ F	M/Gre	5	15	Por 2	2	2	0	ⅢA	B
6	47/ M	U/Post	5	2.5	Tub 2	4	1	0	ⅢB	B
7*	63/ M	L/Circ	3	4	Tub 2	4	2	1	Ⅳ	C

＊; A case in the report, ** ; No. 16b2

＜2000年５月23日受理＞別刷請求先：小林　　理
〒241-0815　横浜市旭区中尾1―1―2　神奈川県立がんセンター外科第３科

Fig. 1　Gross finding shows a red and erosive umbilical nodule (a). After one course of chemotherapy no umbilical tumor is left (b).

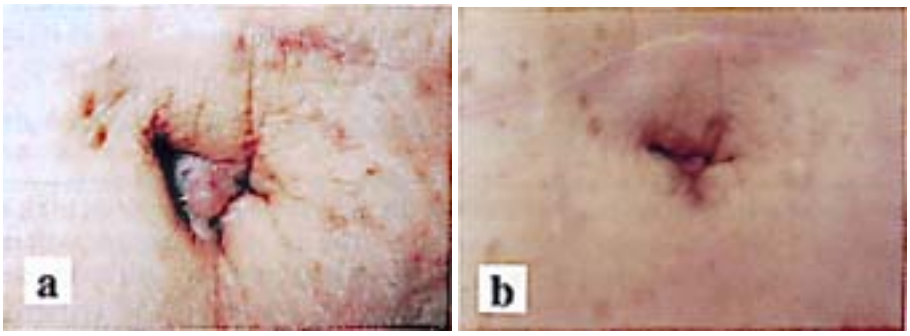

Fig. 2　(a) An abdominal computed tomography shows a 10mm. metastatic tumor at an umbilicus (arrow).
(b) One course of treatment using TS-1 eradicate the tumor (CR).

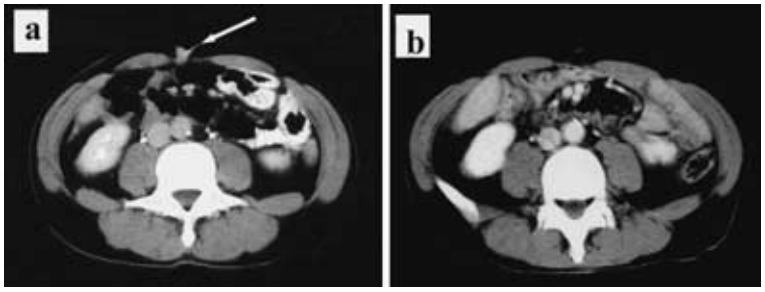

Fig. 3　Diagnostic laparoscopy reveals more than a few noodules on the right side of subphrenium

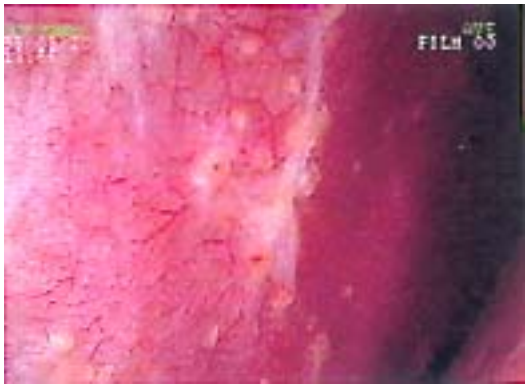

19-9，CA125は正常値であった．諸検査で臍以外の転移はなかったが，手術所見から腹膜再発を疑い，9月に診断的腹腔鏡(diagnostic laparoscopy；以下，DL と略記）を施行した．所見は右横隔膜下に限局した P1であった（**Fig, 3**）．臍直下の腹膜は腸管癒着のために観察不能であった．ダグラス窩の少量腹水は CY1であった．10月から TS-1を開始し，SMJN は 1 コース終了時に CT と肉眼で完全消失した（**Fig. 1b**，**Fig. 2b**）．2 コース終了後は腹膜転移の奏効度判定を目的に DL を施行し，右横隔膜下の腹膜転移の増悪（**Fig. 4a**）とダクラス窩の新病変を確認した(**Fig. 4b**)．奏効度総合判定は PD（progressive disease）で，薬物治療は中止した．臍転移 7 か月後の現在の performance status は 1 で健在である．

全症例の検討：1989年から98年の期間に当院の胃癌2,070例中に組織学的に SMJN と診断した症例は 7 例（0.34%）であり，同期間の再発174例中 3 例（1.7%）である．臍転移後生存期間は SMJN 確定診断時から算出した．表の症例番号（以下，＃と略記）は SMJN の出現時代順とし，年齢は SMJN 出現時とした．使用した用語は胃癌取扱い規約第13版によった[6]．

1．原発巣の臨床病理学的所見

性別は男性 3 例，女性 4 例で平均年齢は62歳．占居部位は L が 5 例，Circ が 4 例，肉眼型は type 3が 3 例と多かった．腫瘍径は10cm 以上が 3 例で，平均は8.9 cm．組織型に一定の傾向はなかった．T3以上は 6 例，

Fig. 4　Diagnostic laparoscopy after two coures of chemotherapy reveals increasing number of nodules on the subphrenium（a）. New small nodules appear at the Douglas pouch（b）.

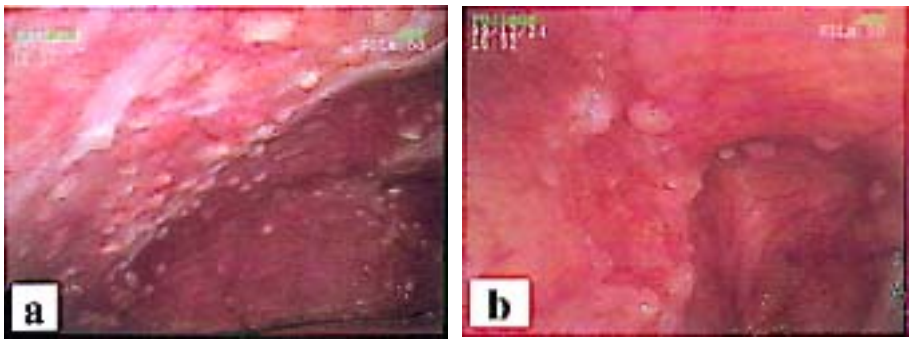

Table 2　Clinical findings, course, and treatment results

Case #	Gross finding	Diameter (cm)	Diagnosis	SFI	Treatment for SMJN		Treatment results	
					Operation	Chemotherapy	SAAS	Outcome
1	Reddish	3	Excision	−19M	Resection	UFT	4M	Dead
2	Reddish	2.2	Aspiration	13M	Resection	FLP*	7M	Dead
3	Solid	4	Excision	0M	Resection	UFT	4M	Dead
4	Solid	5	Excision	7M	Resection	No	4M	Dead
5	Reddish	3	Excision	53M	Resection	FLP	12M	Alive
6	Solid	3	Excision	42M	Resection	FLP	6M	Dead
7	Erosive	1	Stump	7M	No	TS-1	7M	Alive

SFI : Sister Mary Joseph 's Nodule(SMJN) free interval
SAAS : Survival After the Appearance of the SMJN
＊; FLP : 5-FU combined with Leucovorin and CDDP

N2以上は５例で，Stage は全例 IIIA 以上であった．非手術は１例，根治度Ｂ と Ｃ は３例．＃3～＃7は1998年以降の症例であった（**Table 1**）.

2．SMJN の臨床経過と治療成績

腫瘍径は1～5cm で，全例に硬結を触れ，発赤を３例に認めた．診断は摘除標本が５例，吸引細胞診と捺印細胞診が１例であった．胃癌診断と SMJN 出現期間（SMJN free interval）は19か月前から53か月後で，SMJN 先行と同時が１例，胃切除後が５例．治療は５例に臍摘除術に化学療法を併用し，化学療法単独と臍摘除単独は１例であった．死亡例の臍転移後生存期間（survival after the appearance of the SMJN）は４～７か月であった（**Table 2**）.

3．SMJN の特徴

全例に多様な腹膜転移を合併していた．腹水は６例に認め，CY1は３例であった．SMJN の腹膜浸潤は１例であった．臍への転移経路は複雑であるが直接浸潤，リンパ行性転移，血行性転移が考えられている．７例の転移経路は直接が２例，リンパ行性が３例，血行性と判定不能が１例であった（**Table 3**）.

考　　察

悪性臍腫瘍の80%は転移性腫瘍である[7]．SMJN は高度進行癌や再発癌に出現する予後不良の徴候とされている[8)~10)]．最近の統計では368例中152例が SMJN 先行例で，そのうち97例は SMJN が唯一内臓癌の初発徴候であった[10]．SMJN 先行例の高頻度が予後不良の一要因となっている[11)~13)]．

SMJN の原発巣は胃癌の頻度が高いことで内外の報告は一致している[11)12)]．女性では卵巣が高頻度である[10]．日本での胃癌臍転移例の報告は1965年以降に26例あり，診断時期の明確な17例中10例（59%）は SMJN 先行例である[13]．胃癌の臍転移率は森脇ら[14]では0.3%である．Stage I 胃癌の臍転移例[15]や孤立性の SMJN もあるが[16]，腹膜転移を合併した進行癌が多い[17)18)]．

臍は発生学的特徴により，腹腔内からの連絡網が豊富かつ複雑である[2]．臍への転移経路は胎生期遺残物を介した転移，リンパ行性，血行性，腹膜からの直接浸潤[12]，腹腔内遊離癌細胞の接着[4]，手術操作による

Table 3　Clinical significance of Sister Mary Joseph 's Nodule

Case #	Other metastatic site*	Type of peritoneal Metastasis**	Cytology of ascites	SMJN penetrates peritoneum ***	Possibility of metastatic route
1	AD, L, LN, OV, P	RS	Class Ⅴ	No	N/A
2	P	MSN	Class Ⅴ	No	Direct
3	P	FSN	(Class Ⅱ)#	No	Lymphatic
4	P, BN	FSN	Class Ⅲ	Yes	Hematogenous
5	P	RS	Class Ⅱ	No	Lymphatic
6	P, LN	MSN	Class Ⅱ	N/A	Lymphatic
7	P	More than FSN	Class Ⅴ	N/A	Direct

*; AD : Adrenal gland, BN : Bone, L : Liver, LN : Para-aortic lymph node, OV : Oval, P : Peritoneum
**; RS : Retroperitoneal spreading, MSN : Multiple small nodules, FSN : A few small nodules
***; Histolologic finding　#; No ascites(lavage cytology)　N/A : Not applicable

implantation[16]などがある．SMJN は腹膜転移からの連続性転移が主であるとする報告[4]があるが，腹膜転移巣との連続性の欠如から血行性とした症例もある[18]．肝円索や臍嚢管経路はリンパ行性転移とする報告もある[14]．

当院の症例は全例に腹膜転移を合併していたが，臨床経過や周囲腹膜との関係および病理組織学的所見から臍への転移経路を以下に考察した．SMJN 摘除の 6 例は腹膜転移結節との連続性はなく，4 例では組織学的に腹膜浸潤を認めなかった．#1は初診時に多臓器転移を合併し，転移経路の特定は困難であった．#2は摘除標本の SMJN 直下に組織学的に P1を認め，直接浸潤とした．#3の P1は大網に限局し，CY0であった．肝円索は臍までの硬結を触れ，リンパ行性とした．#4の SMJN 出現時は CT で腹水なく，3 か月後は右仙腸関節部の骨転移が出現した．1 か月後は腸閉塞で開腹し，数個の P1を認め，少量腹水は CY0であった．組織学的に横行結腸は SMJN の浸潤で狭窄し，SMJN に静脈侵襲を認め，血行性とした．#5は SMJN 出現 1 か月後に腸閉塞で開腹した．下行結腸は限局性の P1で狭窄し，CY0であった．肝円索の硬結を触れ，リンパ行性とした．#6は SMJN 出現 1 年前に DL で 2 個の小腹膜転移結節を摘除し[19]，4 か月前には No. 16b1 inter の転移を認めた．開腹所見は SMJN 直下の腹膜に横行結腸が癒着し，P0CY0であった．SMJN は切除したが組織学的に深部断端陽性であった．2 か月後は腸閉塞で再開腹し，両横隔膜下，ダグラス窩および小腸間膜に P1を認めた．遺残 SMJN は組織学的に横行結腸に浸潤し，切除時の腹膜浸潤を示唆した．遺残 SMJN は腹膜転移との連続性の欠如，CY0および臍嚢管の硬結からリンパ行性転移と考えた．#7は CT と DL で肝円索や臍嚢管および臍直下に転移を認めなかった．CY1より腹腔内遊離癌細胞の接着による直接浸潤と推測した．

胃癌での SMJN 出現後平均生存期間は13.7か月である[11]．胃癌の SMJN に対する治療は臍単独転移例の摘除成績が良いので[16]，臍の広範囲摘除と補助療法の併用が推奨され[14]，胃と臍同時切除後 2 年 6 か月生存例もある[9]．しかし，臍単独転移摘除 2 例の報告では死亡時に腹膜転移を合併しており[14]，予後規定因子は腹膜転移である．治療方針の決定には腹膜転移の有無と程度の診断が重要である．臍単独転移例には DL を施行し，P0や CY0例が臍摘除の適応となる．多臓器転移例は転移状況に応じた治療法を選択すべきである．

胃癌再発の約40%は腹膜転移で，その88%は症状出現後に診断され，開腹術による確定診断が50%である[20]．梨本ら[21]は血清 CA125値は腹膜播種診断の参考にはなるが，感度は24.1%と低い点を問題としている．現状では腹膜転移の早期診断は困難である．腹腔鏡は腹部腫瘍の診断と staging に有効とされてきた．岩崎ら[22]は局麻下腹腔鏡は高度進行胃癌の術前ステージ診断と治療法の選択に有用であるとしている．当院は1994年より DL による腹膜再発診断を試み，確定診断と治療方針決定に有効な手技であり[20]，早期診断例も経験した[19]．DL は生検や洗浄細胞診も可能である．さらに，今回は薬物治療奏効度判定にも有用であることが判明した．

SMJN はまれかつ末期状態ではないとする意見がある[5]．当院では最近 2 年間に胃癌の SMJN を 5 例に経験しており，再発例における頻度も1.7%である．今回の検討で胃癌臍転移例は高頻度に腹膜転移を合併することが判明した．進行胃癌の転移形式の約半数は腹膜転移である．臍の注意深い観察を行えば SMJN の頻度は今後増加すると思われる．

胃癌臍転移例の予後規定因子は腹膜転移である．治療方針決定には DL による腹膜転移の正確な診断が必要である．

文　献

1) Shetty MR：Metastatic tumors of the umbili-

cus：A review 1830-1989. J Surg Oncol **45**：212—215, 1990
2）Benson JR, Singh S, Thomas JM：Sister Joseph 's nodule：a case report and review. Eur J Surg Oncol **23**：451—454, 1997
3）Mayo WJ：Metastasis in cancer. Mayo Clin Proc **3**：327, 1928
4）Powell FC, Cooper AJ, Massa MC et al：Sister Mary Joseph 's nodule：A clinical and histologic study. J Am Acad Dermatol **10**：610—615, 1984
5）Heatley MK, Toner PG：Sister Mary Joseph 's nodule：a study of the incidence of biopsied umbilical secondary tumors in a defined population. Br J Surg **76**：728—729, 1989
6）日本胃癌学会編：胃癌取扱い規約. 第13版. 金原出版，東京，1999
7）武下泰三, 西村正幸, 八島　豊：転移性臍癌—症例報告および本邦報告例の文献的考察—．西日皮 **57**：27—30, 1995
8）Steck WD, Helwig EB：Tumors of the umbilicus. Cancer **18**：907—915, 1965
9）Sharaki M, Abdel-Kader M：Umbilical deposits from internal malignancy（the Sister Joseph 's nodule）. Clin Oncol **7**：351—355, 1981
10）Dubreuil A, Dompmartin A, Barjot P et al：Umbilical metastasis or Sister Mary Joseph 's nodule. Int J Dermatol **37**：7—13, 1998
11）Ishizawa T, Mitsuhashi Y, Kondo S et al：Sister Joseph 's nodule：A case report and review of the Japanese literature. J Dermatol **24**：662—665, 1997
12）Barrow MV：Metastatic tumors of the umbilicus. J Chron Dis **19**：1113—1117, 1966
13）堀内義仁, 宮本秀明, 野登　誠：胃癌の診断に先行した Sister Joseph 's nodule の１例．臨皮 **48**：529—531, 1994
14）森脇義弘, 小林俊介, 山腰英紀ほか：胃癌臍転移の５例．日臨外医会誌 **57**：2203—2208, 1996
15）Issa M, Feeley M, Kerin M et al：Umbilical deposits from internal malignancy：Sister Mary Joseph 's nodule. Ir Med J **80**：152—153, 1987
16）高田譲二, 斎藤正信, 三澤一仁ほか：孤立性臍部皮膚転移を認めた胃癌の１例．日消外会誌 **32**：842—845, 1999
17）坂本泰子, 戸倉新樹, 滝川雅浩ほか：スキルス胃癌の臍転移—化学療法にて縮小をみた１例—．臨皮 **44**：147—150, 1990
18）河野正恒, 原田晴美, 高田善雄ほか：胃癌の臍転移の１例．皮病診療 **4**：253—256, 1982
19）小林　理, 吉川貴己, 円谷　彰ほか：診断的腹腔鏡にて胃癌腹膜再発の早期診断が可能であった１例．日消外会誌 **31**：2292—2296, 1998
20）円谷　彰, 小野寺誠悟, 小林　理ほか：胃癌腹膜再発診断と治療に関する臨床的検討．日外科系連会誌 **22**：23—28, 1997
21）梨本　篤, 田中乙雄, 佐々木壽英：胃癌の腹膜播種に対する治療戦略．日外科系連会誌 **22**：169—178, 1997
22）岩崎善毅, 荒井邦佳, 大橋　学ほか：高度進行胃癌に対する局麻下腹腔鏡による術前観察の有用性．癌と化療 **26**：1817—1819, 1999

Umbilical Metastasis of the Gastric Cancer

Osamu Kobayashi, Takayuki Nakamura, Mitsunori Saito, Takaki Yoshikawa,
Akira Tsuburaya, Motonori Sairenji and Hisahiko Motohashi

Third Department of Surgery, Kanagawa Cancer Center

We report a case with an umbilical metastasis of gastric cancer, referring to total of 7 cases during the past 10 years. The metastatic rate to the umbilicus was 0.34%in a total of 2,070 gastric cancer cases. Three were recurrent cases after curative gastrectomy, two were relapsed cases after non-curative gastrectomy, one was a case with synchronous metastasis, and the remaining patient had presented with the umbilical tumor prior to the diagnosis of gastric cancer. The recurrence rate was 1.7% among 174 recurrent cases. The primary tumors were stage III and IV, and all had lymph node metastasis. The intervals between gastrectomy and umbilical metastasis were between 7 and 53 months. The umbilical metastases were diagnosed by excisional biopsy in 5 cases and by cytology in 2 cases. All cases had peritoneal metastases in combination. The probable route of umbilical metastasis was direct in 2 cases, lymphatic in 3 cases, and hematological in 1 case. Treatment for the umbilical metastases consisted of resection followed by chemotherapy in 5 cases, resection alone in one case, and chemotherapy alone in one case. Survival time after the appearance of metastases in the patients who died was poor and ranged from 4 to 6 months. The outcome of patients with an umbilical metastasis was determined by peritoneal metastases. In order to decide proper treatments and prognosis, intraperitoneal examination by a laparoscopy provide useful information of the extent, location, and response to treatment of the tumor.

Key words：Sister Mary Joseph 's nodule of gastric cancer, laparoscopy

〔Jpn J Gastroenterol Surg 33：1657—1661, 2000〕

Reprint requests：Osamu Kobayashi　Third Department of Surgery, Kanagawa Cancer Center
1-1-2 Nakao, Asahi-ku, Yokohama, 241-0815 JAPAN