日消外会誌　33（9）：1681～1685，2000年

症例報告

膵頭部動静脈奇形による十二指腸潰瘍からの出血に対し緊急幽門輪温存膵頭十二指腸切除術を施行した1例

大阪警察病院外科，同　病理*

西　宏之　仲原　正明　荻野　信夫
城戸　哲夫　中尾　量保　辻本　正彦*

消化管出血により出血性ショックに陥った膵頭部動静脈奇形（AVM）に対し，緊急幽門輪温存膵頭十二指腸切除術を行い救命しえた1例を経験した．患者は57歳の男性．繰り返す十二指腸潰瘍からの出血と腹痛の精査目的のため施行した腹部血管造影検査にて膵頭部AVMと診断された．他院にてAVMへの塞栓術を2回施行するも症状軽快せず，当院に転院．手術待機中に大量吐血からショック状態に陥り緊急手術となった．胃十二指腸動脈の結紮にても出血を制御できず，救命のため幽門輪温存膵頭十二指腸切除術を施行した．病理組織検査にて膵周囲から十二指腸粘膜下層にかけての大小不同の動静脈および潰瘍底に露出する静脈が認められた．術後は多臓器不全，DICに陥ったが，回復し，第76病日に退院した．術後19か月の現在，再発を認めない．膵AVM報告66例中の膵頭十二指腸切除施行例は12例であるが，緊急手術による救命例は自験例のみであった．

はじめに

膵動静脈奇形（arteriovenous malformation：以下，AVM）はまれな疾患[1]だが，消化管出血や腹腔内出血をきたすことがあり，適切かつ迅速な治療を要する[2)3)]．今回，われわれは十二指腸潰瘍への穿通により出血性ショックに陥った膵頭部のAVMに対し，緊急手術にて幽門輪温存膵頭十二指腸切除術を行い救命しえた極めてまれな1例を経験したので報告する．

症　例

患者：57歳，男性

主訴：吐下血，腹痛

家族歴：特記すべきことなし．

既往歴：50歳時に十二指腸球部潰瘍穿孔にて大網充填術施行．

現病歴：平成10年4月より十二指腸下行脚潰瘍からの出血と腹痛を繰り返していた．他院にて腹部血管造影検査を施行し，膵頭部AVMと診断された．4月16日と5月17日に後上膵十二指腸動脈，横行膵動脈からAVMへの栄養動脈に対しSAP microsphereによる塞栓術を施行し，AVMの縮小と一時的な止血が得られたが腹痛が軽快せず，加療目的で当院転院となった．

＜2000年5月23日受理＞別刷請求先：西　宏之
〒543-0035　大阪市天王寺区北山町10―31　大阪警察病院外科

入院時現症：上腹部に自発痛，圧痛を認めた．

入院時検査所見：軽度の炎症所見以外は異常を認めなかった．腫瘍マーカーも正常範囲内であった．

腹部血管造影検査：他院で施行された腹腔動脈および上腸間膜動脈造影において，膵頭部に拡張，蛇行した著明な血管増生を認め，動脈相早期より拡張した流出静脈と門脈が描出された（**Fig. 1**）．

腹部CT検査：膵頭部に限局し，造影剤に濃染する不整な腫瘤像を認めた（**Fig. 2**）．

腹部超音波検査：膵頭部に不整な腫瘤像と門脈への流出静脈を認めた．

上部消化管内視鏡検査：十二指腸下行脚の乳頭部より肛門側に深い潰瘍を認めた．

保存的治療にて全身状態は安定し手術待機中のところ，6月17日，突然の大量吐血を来した．ショック，無呼吸に陥り，直ちに挿管し，緊急手術を施行した．

手術所見：開腹すると，消化管内に大量の血液を認めたが，腹腔内への出血は認められなかった．膵頭部から鈎部は線維性に肥厚し癒着が強くAVMの存在による変化と思われた．胃十二指腸動脈を中枢側および末梢側で4か所結紮するも，胃十二指腸動脈の拍動は減弱せず，出血を制御できなかった．止血し救命するには膵頭部の切除が必要と判断し，幽門輪温存膵頭十二指腸切除術を施行した．手術時間は12時間55分で，

Fig. 1　Celiac（a）and superior mesenteric（b）angiography showed marked hypervascularity in the pancreas head at early arterial phase. Portal vein was demonstrated at the early phase.

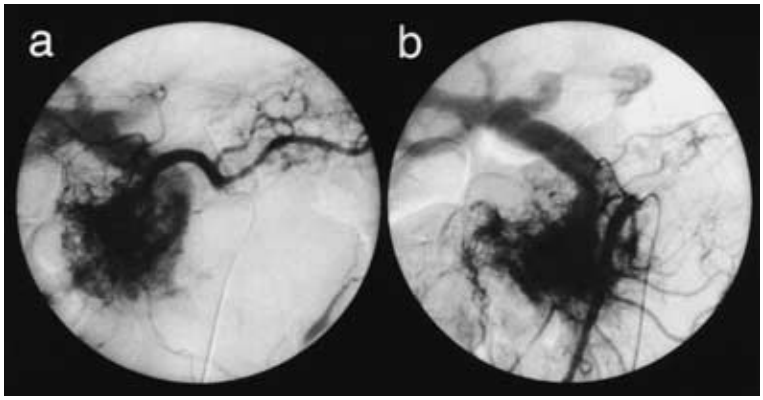

Fig. 2　Abdominal computed tomography（CT）showed a strongly enhanced mass in the pancreas head at early phase.

出血量は消化管内血液を含み8,030ml であった．

摘出切除標本：膵頭部は線維性に肥厚し，十二指腸下行脚の乳頭部のすぐ肛門側に潰瘍病変を認めた（**Fig. 3**）．

病理組織所見：大小不同の動静脈が十二指腸粘膜下層から膵周囲に密に見られ，潰瘍底に径3mm 大の静脈が開口露出していた（**Fig. 4**）．

術後経過：腹腔内出血を合併し，多臓器不全，DIC に陥ったが，集中治療により回復した．その後も大腸穿孔，腹腔内膿瘍を併発したが，回復し第76病日に退院した．術後19か月の現在再発を認めず，良好に経過している．

Fig. 3　a：Macroscopic findings of the resected specimen showed sclerosis around the pancreatic head.
b：A duodenal ulcer was detected beside the anal side of the duodenal papilla

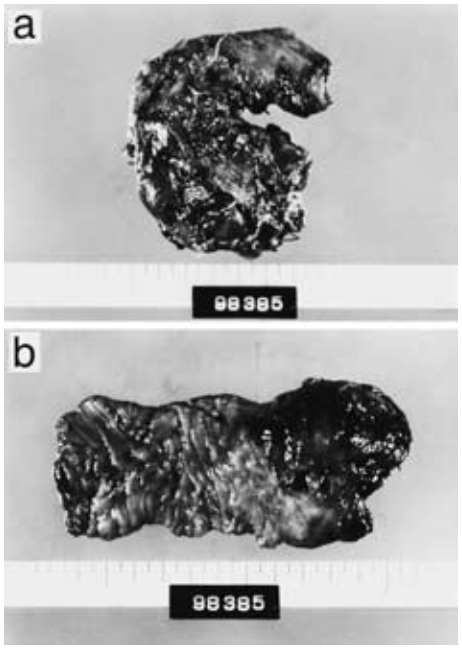

考　察

膵 AVM は，1968年に Halpern ら[1]により初めて報告された膵臓内での動脈系と静脈系の異常短絡吻合による腫瘤形成性の血流異常疾患である．成因は，原始

Fig. 4　a：Microscopic view of the resected specimen revealed the abundant abnormal vessels.
b：One of the vein of the AVM fenestrated to a duodenal ulcer.

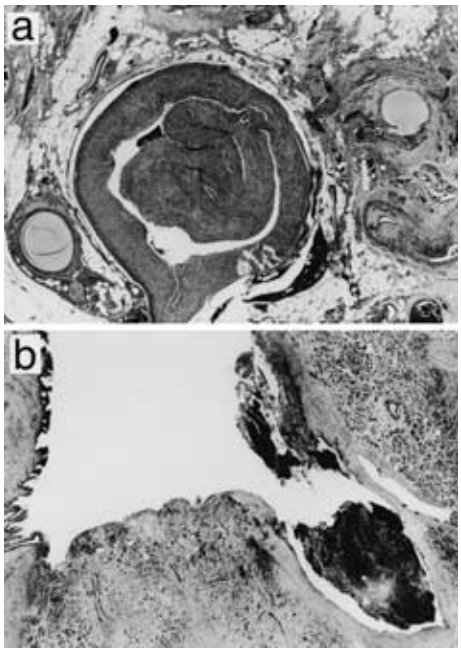

血管網の遺残による先天性と膵の炎症，腫瘍，外傷に伴う後天性に分類される．先天奇形では Rendu-Osler-Weber 病に併存することが知られている[1]．本症は極めてまれな疾患で，本邦および欧米で文献的に我々が検索しえた範囲では，過去65例が報告されている[1)~13)]．Table 1は，膵 AVM 報告例の性別，部位，症状，併存疾患，治療についてまとめたものである．性別は，男性47例，女性15例と男性に多く，年齢は７か月～73歳と幅広いが40歳以上が55例（85%）と中高年に多い傾向がある．部位は頭部31例，体尾部23例，膵全体10例となっている．

症状は，吐血，下血などの消化管出血が28例，腹痛が20例と多く，その他には腹腔内出血[3]や胆管出血[4]，胆管狭窄による黄疸を来した例も認められる[5]．無症候性のものも８例に認められ，これらは肝精査時に偶然発見されたものが多い[6]．AVM による消化管出血の原因としては，①合併する門脈圧亢進症に伴う食道胃静脈瘤出血，②消化管への AVM 自体の破綻，③AVM による難治性十二指腸潰瘍からの出血，④AVM から膵管内への出血，⑤AVM から胆管内への出血に分類される[7]．自験例は難治性十二指腸潰瘍による出血が原因と考えられた．

基礎疾患としては Rendu-Osler-Weber 病が８例に認められる．食道静脈瘤15例，肝硬変14例と門脈圧亢進症に関係する疾患の併存が多い．自験例は合併疾患や門脈圧亢進，肝硬変を認めず，先天性によるものと考えられる．十二指腸潰瘍の併存も８例と多くみられ，原因としては，動静脈奇形の成長に伴う局所的虚血による粘膜障害が挙げられる[8]．組織学的には AVM は大小不同で不規則な血管より構成されており，構成血

Fig. 5　Treatment of AVM of the pancreatic head

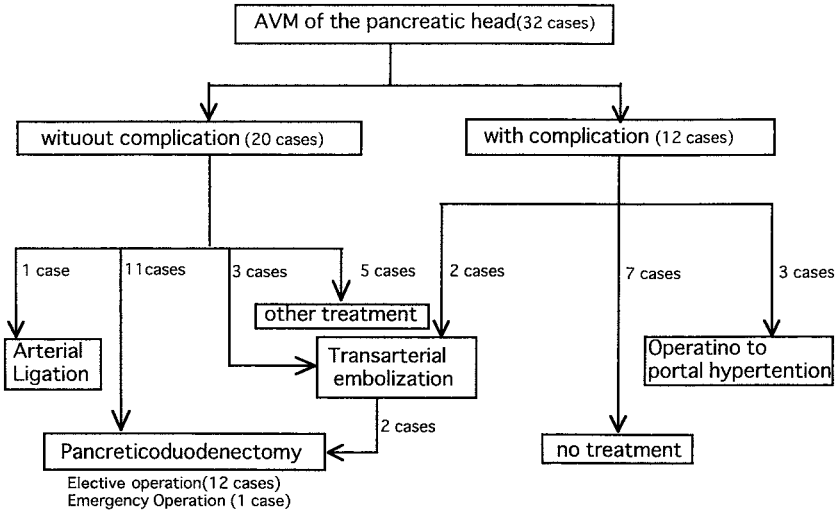

Table 1　Clinical characteristics of 65 patients with AVM of the pancreas

1) Sex		5) Complication	
Male	47	Varices	15
Female	15	Liver cirrhosis	14
Unknown	3	Duodenal ulcer	8
2) Localization		Rendo-Osler-Weber syndrome	8
Head	31	Hepatoma	7
Body-tail	23	6) Treatment	
Entire pancreas	10	Pancreatic resection	22
Unknown	1	Transarterial embolization	9
3) Symptom		Operation to portal hypertention	5
G.I.bleeding	28	Arterial ligation	3
Abdominal pain	20	No treatment	18
Bile duct stenosis	2	Others	8
Intraabdominal bleeding	1		
Bile duct bleeding	1		
No Symptom	8		
Others	5		

管によりarterial type，venous type，intermediate typeの3つに分類されている[9]．自験例は動脈類似の血管と静脈類似の血管が混在しており，intermediate typeと考えられた．

膵AVMは症状なく偶然発見された場合は，多くは経過観察されるが[10]，腹痛，消化管出血といった症状がある場合には治療の対象となる．AVMに対する治療は，大きく観血的療法と非観血的療法に分けられる．観血的治療の方法はAVMの局在部位や合併症により異なる．根治のために，膵頭十二指腸切除術や膵体尾部切除＋脾摘術といったAVMの全摘を目的とした手術が22例に施行されており，血管結紮術などの姑息的手術も施行されている(**Table 1**)．また，対症療法として門脈圧亢進症に対する手術が施行される場合もある．一方，非観血的療法としては経動脈的カテーテル塞栓術があり，9例に施行されている．部位は，頭部4例，体尾部2例，全体2例，不明1例である．塞栓術のみで良好な結果が得られた症例は5例で，3例は続いて手術療法を施行している．また，一過性に効果が得られたものの再開通が生じ，塞栓効果が不十分であった症例もみられ[11]，塞栓術は根治的処置ではなく予防的処置の意味あいが強いと思われる．自験例においても，塞栓術を2回施行したが満足のいく成果が得られず，外科的処置が必要となった．

膵頭部のAVM 32例の治療内容は，併存疾患や症状の有無により影響されている（**Fig. 5**）．肝硬変などの併存疾患が存在する場合には，塞栓術や経過観察などの保存的療法が多く選択される．一方で，併存疾患が存在せず，症状がある場合は積極的な外科治療が施されている．根治性を目指した膵頭十二指腸切除は13例に施行され，自験例を除いた12例は待機手術にて施行されている．いずれも良好に経過しており，現在において膵頭十二指腸切除は安全な術式と言える．自験例のようにショック状態に陥った後に緊急幽門輪温存膵頭部十二指腸切除術を行った論文報告は，検索した範囲では認められなかったが，厳重な術後管理により良好な結果を得た．

今回われわれは，膵頭部AVMによる出血性ショックに陥った症例に対して緊急幽門輪温存膵頭十二指腸切除術を施行し，救命しえた．本症に対しては保存的療法が無効な場合には，積極的な外科的治療が望ましいと考えられた．

文　献

1) Halpern M, Turer AF, Citron BP et al：Hereditary hemorrhagic teleangiectasia－An angiographic study of abdominal visceral angiodysplasia associated with gastrointestinal hemorrhage. Rediology **90**：1143－1149, 1968
2) 杉森志穂, 中島祥介, 金廣裕道ほか：膵頭部動静脈奇形の1切険除例．日消外会誌　**28**：1090－1094, 1995
3) 堀井淳史, 山本博史, 木村　昇ほか：腹腔内に出血を来した膵頭部の動静脈奇形の1例．日臨外医会

誌 **53**：1956—1961, 1992
4) Ishikawa M, Tanaka M, Ogawa Y et al：Arteriovenous malformation at pancreatobiliary region causing hemobilia after cholecystectomy. Gastroenterology **105**：1553—1556, 1993
5) Katoh H, Tanabe T：Congenital arteriovenous malformation of the pancreas with jaudice and a duodenal ulcer：Report of a case. Surg Today **23**：1108—1112, 1993
6) 小澤 広, 田中 武, 佐伯俊一ほか：肝癌精査中に偶然発見された無症候性膵動静脈奇形の1例. 臨消内科 **12**：139—142, 1997
7) 山本 博, 松枝和宏, 脇谷勇夫ほか：十二指腸出血を来した膵動静脈奇形の1例. Gastroenterol Endosc **39**：226—232, 1997
8) Hines JR, Stryker SJ, Neiman HL et al：Intraoperative angiography in intestinal angiodysplasia. Surg Gynecol Obstet **152**：453—460, 1981
9) 布野健一, 梅沢卓也, 石沢共樹ほか：膵頭動静脈奇形の3症例. 昭和医会誌 **51**：236—241, 1991
10) Kurosaki M, Hattori K, Minato Y et al：Asymptomatic arteriovenous malformation of the pancreas. Demonstration by doppler ultrasonography and magnetic resonance imaging. Dig Dis Sci **38**：1342—1346, 1993
11) 森田 穣, 斉藤博哉, 篠原正裕ほか：膵動静脈奇形の臨床・画像的検討. 胆と膵 **9**：605—613, 1988
12) 鈴木修司, 羽生富士夫, 田中精一ほか：膵頭部動静脈奇形の1例. 日消外会誌 **31**：2006—2010, 1998
13) Takiguchi N, Ichiki N, Ishige H et al：Pancreatic arteriovenous malformation involving adjacent duodenum in a patient with gastrointestinal bleeding. Am J Gastroenterol **90**：1143—1149, 1995

A Case of Arteriovenous Malformation of the Pancreatic Head —Successful Treatment by Emergency Pylorus Preserving Pancreaticoduodenectomy

Hiroyuki Nishi, Masaaki Nakahara, Nobuo Ogino, Tetsuo Kido, Kazuyasu Nakao and Masahiko Tsujimoto*
Departments of Surgery and Pathology*, Osaka Police Hospital

A case of arteriovenous malformation (AVM) of the pancreatic head, successfully treated by emergency pylorus preserving pancreaticoduodenectomy, is reported. A 57-year-old man was referred with abdominal pain and gastrointestinal bleeding due to a duodenal ulcer. Abdominal ultrasonography and CT scan showed a tumor in the pancreatic head. Celiac and superior mesenteric angiography showed a typical racemose vascular network with early identification of the portal venous system. A diagnosis of AVM was made. Though transarterial embolization was performed twice, gastrointestinal bleeding due to the duodenal ulcer could not be stopped and he went into shock. Emergency pylorus preserving pancreaticoduodenectomy was performed. Histological examination revealed abundant abnormal vessels including arteries and veins. The postoperative clinical course was severe, but the patient recovered and was discharged on the 76th postoperative day. There has been no recurrence of symptoms or the imaging diagnostic signs.

Key words：pancreatic arteriovenous malformation, pylorus preserving pancreaticoduodenectomy

〔Jpn J Gastroenterol Surg 33：1681—1685, 2000〕

Reprint requests：Hiroyuki Nishi Osaka Police Hospital
10-31 Kitayama-chou, Tennouji-ku, Osaka, 543—0035 JAPAN