日消外会誌　33（9）：1686～1690，2000年

症例報告

切除しえた転移性膵腫瘍の3例

名古屋大学第2外科
石榑　清　川瀬　義久　金住　直人　大島　健司
小竹　克博　粕谷　英樹　澤田　憲朗　野浪　敏明
原田　明生　中尾　昭公

症例1は55歳の男性．頭蓋内のhemangiopericytic meningiomaを手術された後，頭蓋内，肝，肺，頸椎に再発を繰り返したがすべて切除されてきた．初回術後18年目に膵体部に転移を認め，膵分節切除術を施行した．2年6か月後に全身への多発転移で死亡した．症例2は79歳の男性．11年前に直腸癌で直腸切除術，8年後に肺転移にて右肺中葉切除術を施行されていた．今回CEAの上昇を機に膵体部に転移が見つかり膵体尾部切除術を施行した．術後1年2か月，癌性腹膜炎で死亡した．症例3は39歳の男性．背部のleiomyosarcomaを切除して2年後に上腹部痛が出現し，腹部CTで膵頭部に転移を認めた．膵頭十二指腸切除術を施行し，術後11か月の現在肺再発があるが生存中である．転移性膵腫瘍の診断，治療にあたっては，原発巣の特徴を考慮に入れてすすめることが重要である．

はじめに

他臓器に発生した悪性腫瘍の膵への転移はこれまで剖検例ではしばしばみられたが，臨床的に診断され切除の対象になることは少なかった[1]．しかし，近年画像診断の発達に伴い主に腎癌膵転移の切除報告例が散見されるようになってきた[2)～5)]．今回我々は，腎以外を原発とする比較的まれな転移性膵腫瘍を3例経験し，外科的切除を施行しえたので文献的考察を加えて報告する．

症　例

症例1：55歳，男性

主訴：特になし．

既往歴：1977年，頭蓋内のhemangiopericytomaにて脳外科で手術．以後，頭蓋内再発，肝転移，肺転移，頸椎転移と再発を繰り返したが計6回の手術ですべて切除されてきた．

現病歴：95年5月，腹部computed tomography（以下，CTと略）で膵体部に腫瘍を認め入院となった．

入院時検査データ：特に異常なし．

画像診断：腹部超音波検査（以下，USと略）では膵体部に低エコーを呈する腫瘍を認め，腹部CTではやや低吸収，dynamic CTでは腫瘍辺縁からよく造影された．これらUSやCTの所見は前回の肝転移巣の特徴に類似していた．内視鏡的逆行性膵管造影（以下，ERPと略）では膵体部で主膵管の狭窄を認めた．

以上の画像所見と臨床経過からhemangiopericytomaの膵転移と診断し，95年10月23日，膵横断切除術を行った．切除標本において腫瘍径は3×2.5cmで，割面は黄白色平滑で境界明瞭であった．病理組織学的には細胞密度が高い紡錘状の腫瘍を認め，鍍銀染色陽性でhemangiopericytomaの所見に一致した（**Fig. 1**）．

術後経過良好であったが2年6か月後の98年4月26日，両肺の多発転移による呼吸不全で死亡した．病理解剖の結果，頭蓋内，両側肺，肝，両側腎，両側副腎，残膵，大動脈周囲リンパ節に多発性の転移を認めた．

症例2：79歳，男性

主訴：特になし．

既往歴：1985年，直腸癌穿孔のため緊急手術で直腸切除術，93年に肺転移のため右肺上葉切除を受けていた．

現病歴：96年9月，外来フォローアップ中carcinoembryonic antigen（以下，CEAと略）が上昇し精査目的に入院となった．

入院時検査データ：CEAが51.4ng/dlと上昇を認めたが，CA19-9など他のデータは異常なかった．

画像診断：腹部USでは膵体部に辺縁不整な低エコー腫瘍と尾側膵管の拡張を認めた．腹部CTで低吸収を呈する腫瘍は，造影すると辺縁部より濃染した．ERPでは膵体部で主膵管は狭窄をきたすことなく突

＜2000年6月28日受理＞別刷請求先：石榑　清
〒466-8550　名古屋市昭和区鶴舞町65　名古屋大学医学部第2外科

Fig. 1　The resected specimen of the case 1 showed a smooth and round tumor 3×2.5cm in size. Microscopically the tumor was consisted of round or spindle-shaped cells(HE, ×400). Reticulin studies indicated a dense reticulin meshwork (reticulin stain, ×400).

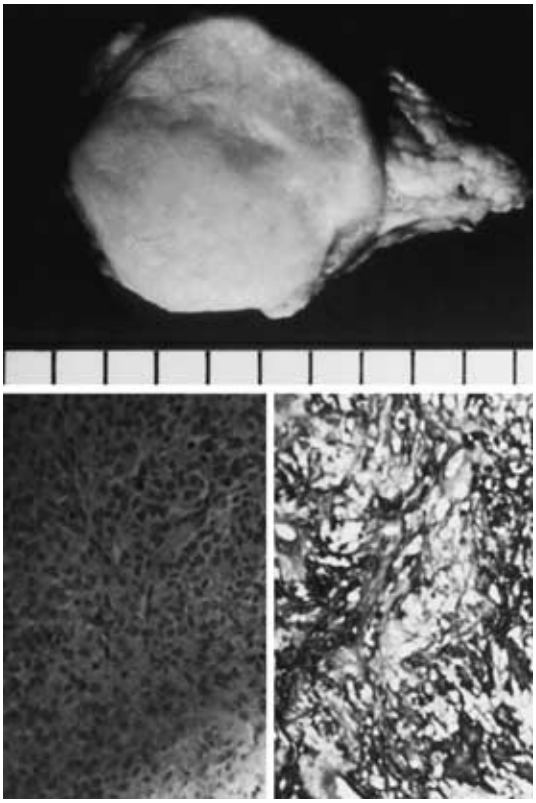

Fig. 2　The resected specimen of the case 2 showed a solid tumor with necrotic change in the body of the pancreas. Pancreatography of the resected specimen showed the pancreatic duct severely compressed, but not obstructed (arrow).

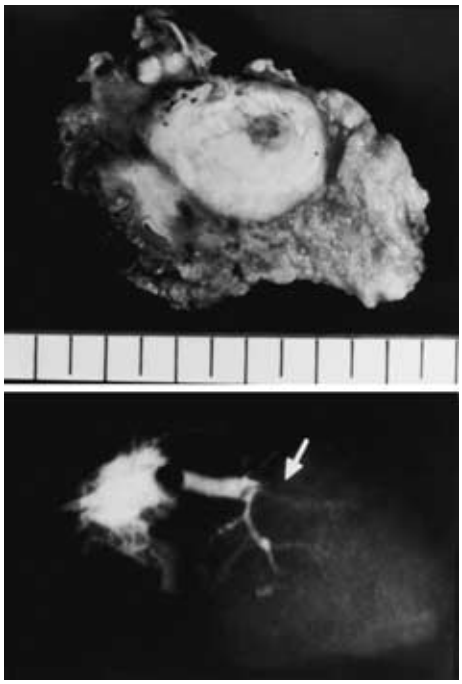

然途絶していた.

直腸癌手術と肺転移の既往，CEA の上昇，腫瘍辺縁の造影効果，主膵管の途絶形態から通常の原発性膵癌よりむしろ直腸癌の膵転移を疑い，96年10月11日膵体尾部切除術を行った.

切除標本では腫瘍の大きさは4×3.5cm で間質増生を伴って固く，内部不均一で境界不整であった．標本造影では主膵管は原発性膵癌のような rat tail 状の狭窄像は呈さず，腫瘍による圧迫のみでわずかに開存していた（**Fig. 2**）．病理組織学的には中分化型の腺癌で3 年前の肺転移の組織型と一致しており，膵管に沿った進展や主要血管，後腹膜への浸潤，膵周囲リンパ節への転移は認めなかった.

術後いったんは元気に退院したが, 1年 2 か月後に癌性腹膜炎のため死亡した.

症例 3：39歳，男性

既往歴：1996年 2 月，他院にて背部の平滑筋肉腫を切除した.

現病歴：98年 1 月，上腹部痛が出現し精査したところ，膵頭部に腫瘍を認め入院となった.

入院時検査データ：GOT，GPT，ALP，γGTP の軽度上昇を認めるのみで CEA や CA19-9は正常であった.

画像診断：腹部 CT では膵頭部に辺縁明瞭な3cm大の腫瘍を認め，造影 CT では腫瘍全体が濃染した．ERP では膵体部で主膵管の途絶と末梢側膵管の拡張を認め，さらに造影圧をかけると腫瘍内に造影剤の漏出を認めた.

臨床経過と辺縁明瞭で hypervascular な腫瘍であることから平滑筋肉腫の膵転移を疑い，98年 3 月27日，膵頭十二指腸切除術を行った.

切除標本では腫瘍の大きさは2.5×2.5cm で周囲膵組

Fig. 3　The resected specimen of the case 3 showed a well-defined tumor with hemorrhage. Microscopic findings of the tumor showed the proliferation of the spindle like cells (HE, ×100). The tumor cells were stained by smooth muscle studies (α-sm actin stain, ×100).

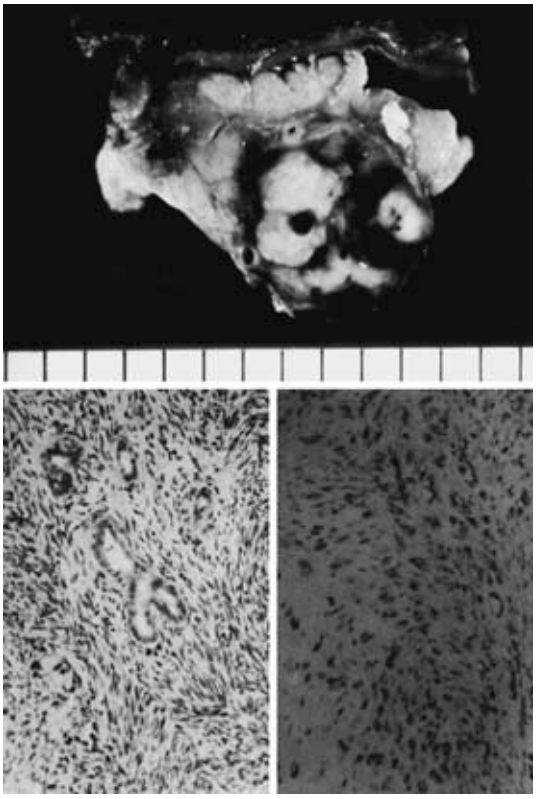

織との境界は明瞭で内部に出血を伴っていた．病理組織学的には2年前の背部平滑筋肉腫の組織型と一致し，紡錘形の腫瘍細胞が束状に増生し，免疫組織染色ではα-平滑筋アクチン陽性であった（**Fig. 3**）．

術後11か月の現在，右肺に転移を認めるが生存中である．

考　察

他臓器に発生した悪性腫瘍の膵転移は剖検上5.1～21.7%と報告[1)9)]されており，その頻度は決してまれではないが，転移経路の多くは隣接臓器からの連続的波及や膵周囲リンパ節へのリンパ行性転移を経て膵に浸潤したものであり血行性転移は少ないとされる[1)]．

本邦における転移性膵腫瘍の切除報告例は1981年のYazaki ら[2)]の報告に始まり，これまでに多くの腎癌膵転移の切除例が報告されてきた[3)～5)]．一方，腎癌以外を原発巣とする膵転移切除例については報告が少なく，医学中央雑誌で検索する限りにおいて直腸癌2例[6)7)]，肺癌2例[8)9)]，乳腺葉状嚢胞肉腫[10)]，軟骨肉腫[11)]，形質細胞腫[12)]，骨肉腫[13)]，滑膜肉腫[14)]，甲状腺乳頭癌[15)]各1例のみであり，我々の経験したhemangiopericytoma[16)]や直腸癌[17)]，平滑筋肉腫の膵転移はいずれも極めてまれな症例であった（**Table 1**）．自験例を含めた13例の転移時期は12例が異時性であり，この場合原発巣切除から膵転移までの平均期間は6.4年と比較的長期間であった．腫瘍の占居部位は頭部（5例，38%）より体尾部（8例，62%）に多い傾向があり，膵転移巣数は1例を除いて単発であった．膵に限局した転移は2例のみで，他の11例は肺，肝，骨，脳などの他臓器遠隔転移を伴っており，特に肺転移は7例にみられ高率であった．一般に体循環を介する血行性転移の場合には全身，特に肺への転移が高率に合併すると推測されるが，転移性膵腫瘍の診断には肺転移を中心とした他臓器遠隔転移の検索が重要であると確認された．

転移性膵腫瘍の診断は臨床症状が少ないことに加え，CTやUS，ERPでも特異的な画像所見に乏しいことから，早期発見が困難で原発性膵癌との鑑別も困難なことが多い[18)～21)]．しかし，悪性腫瘍の既往歴があったり膵内に多発腫瘍を認める場合は，転移性膵腫瘍を疑う重要な手掛かりとなる[18)19)]．我々の経験した症例1は頻回の再発と切除をくり返してきた臨床経過から，症例3は画像上の造影所見から転移性膵腫瘍の診断は比較的容易であった．症例2では原発性膵癌との鑑別に難渋したが，3年前の肺転移の既往が転移性膵腫瘍を積極的に疑うきっかけになった．

一般に外科的切除の適応は原発巣をはじめとする膵以外の病巣が根治されている場合とされる[18)]．症例1や症例2では膵以外にも再発を認めたが，前回までの手術で膵以外の病巣は十分コントロールされていたこと，初回手術から再発までの期間が長く生物学的悪性度が比較的低いと推測されたこと，切除以外に有効な治療手段がなかったことの3点から手術を選択した．

膵への転移が血行性経路の場合，膵周囲リンパ節への転移は少なく原発性膵癌のような広範リンパ節郭清は必要ないとされる[5)13)]．我々が経験した3例でも，リンパ節転移や膵管に沿った進展，膵頭神経叢など周囲組織への浸潤はみられなかった．こうした臨床病理学的特徴を鑑みると，膵への転移が血行性の場合には症

Table 1 Reported cases of pancreatic metastasis treated by resection

Case	Year	Auther	Age	Sex	Primary site	Other organ metastases	Until metastasis	Site of metastasis	Number of metastasis	Performed operation	Prognosis
1	1985	Negi[6]	56	M	Rectal carcinoma	Liver	2 yrs	Head	Solitary	PD	Died(12 mos)
2	1986	Nakahara[10]	35	F	Cystosarcoma phyllodes	Lung	11 mos	Body. tail	Solitary	DP	Died(5 mos)
3	1988	Masaoka[11]	30	F	Mesenchymal chondrosarcoma	None	2 yrs	Tail	Solitary	DP	Alive(24 mos)
4	1988	Morisaki[8]	41	M	Pulmonary carcinoma	Brain, SVC, LN	Simultaneous	Head	Solitary	PD	Died(4 mos)
5	1990	Kainuma[12]	52	M	Plasma cell myeloma	None	9 yrs	Body. tail	Solitary	DP	Alive(9 mos)
6	1990	Yuasa[7]	57	M	Rectal carcinoma	Pelvic	1 yr 6 mos	Head	Solitary	PD	Alive(5 mos)
7	1992	Kawabe[13]	29	M	Osteosarcoma	Lung, testis	3 yrs	Body. tail	Multiple	DP, PP	Alive(41 mos)
8	1994	Yoshitomi[14]	40	F	Synovial sarcoma	Lung	12 yrs	Head	Solitary	PpPD	Alive(13 mos)
9	1995	Gondoh[9]	67	F	Pulmonary carcinoma	LN	4 yrs 7 mos	Body	Solitary	DP	Died(27 mos)
10	1997	Ohtawa[15]	47	F	Thyroid carcinoma	Lung, kidney, LN	10 yrs	Body	Solitary	DP	Alive(1 mo)
11	1999	Author 1[16]	55	M	Hemangiopericy-toma	Lung, liver, brain, bone	18 yrs	Body	Solitary	PP	Died(30 mos)
12	1999	Author 2[17]	79	M	Rectal carcinoma	Lung	12 yrs	Body	Solitary	DP	Died(14 mos)
13	1999	Author 3	39	M	Leiomyosarcoma	Lung	2 yrs	Head	Solitary	PD	Alive(11 mos)

PD : pancreatoduodenectomy, PpPD : pylorus-preserving pancreatoduodenectomy, DP : distal pancreatectomy, PP : partial pancreatectomy, SVC : superior vena cava, LN : lymph nodes

例1における膵横断切除術など術後の残膵機能温存を考慮した術式選択も有用と考えられた．

転移性膵腫瘍の予後は一般に不良で平均8.7か月[21]という報告もあるが，膵の孤立性転移で根治切除されたものは長期生存例もみられる[13)22)]．転移性膵腫瘍の診断治療にあたっては，原発巣の特徴や他臓器転移の有無，再発までの期間などを考慮したうえで，外科的切除も治療選択の一つとして積極的に検討すべきである．

文　献

1）小塚貞夫, 坪根幹夫, 滝　　正：転移性膵癌の病理学的研究．胆と膵 **1**：1531―1535, 1980

2）Yazaki T, Ishikawa S, Ogawa Y et al：Pancreatic metastasis from renal cell carcinoma diagnosed at arteriography. Acta Urol Jpn **27**：1517―1521, 1981

3）岩川和秀, 松本康志, 渡辺常太ほか：腎細胞癌の多発性膵転移に対し膵全摘術を施行した1例．日消外会誌 **29**：2175―2179, 1996

4）馬場秀文, 菅　重尚, 鈴木文雄ほか：腎細胞癌の異時性膵転移に対して膵全摘術を施行した2例―本邦報告40例の文献的考察―．胆と膵 **19**：163―168, 1998

5）Hashimoto M, Watanabe G, Matsuda M et al：Management of the pancreatic metastases from renal cell carcinoma：report of four resected cases. Hepatogastroenterology **45**：1150―1154, 1998

6）根木逸郎, 浜中裕一郎, 大石秀三ほか：膵および肝転移をきたした直腸粘液癌の症例．日消外会誌 **18**：1747―1749, 1985

7）湯浅典博, 二村雄次, 早川直和ほか：直腸癌切除後の転移性膵頭部癌の1切除例．日消外会誌 **23**：1191―1195, 1990

8）森崎善久, 杉浦芳章, 島　伸吾ほか：転移性膵腫瘍の1切除例．胆と膵 **9**：115―121

9）権藤守男，加藤　洋：転移性膵腫瘍11例の超音波所見の検討．胆と膵 **16**：777―781, 1995

10）中原錬三, 福嶋久夫, 鈴木勝一ほか：膵および肺に転移した乳腺葉状嚢胞肉腫の1例．臨外 **41**：1709―1713, 1986

11）正岡一良, 田尻久雄, 吉森正喜ほか：転移性膵腫瘍の2例―膵転移の臨床的検討―．Oncologia **21**：112―117, 1988

12）貝沼　修, 石川達雄, 小林弘忠ほか：膵に転移した形質細胞腫の1例．胆と膵 **11**：417―421, 1990

13）河邊統一, 竜　崇正, 藤田昌宏ほか：転移性膵腫瘍の1治験例．膵臓 **8**：39―46, 1993

14）吉富秀幸, 山本　宏, 藤田昌宏ほか：滑膜肉腫膵転

移の1切除例　日臨外医会誌　**55**：2157—2161, 1994
15）大多和孝博, 青山俊子, 吉川啓一ほか：甲状腺乳頭癌の膵転移の1切除例—本邦切除例の検討—．胆と膵　**18**：199—203, 1997
16）Koyama H, Harada A, Nakao A et al：Intracranial hemangiopericytoma with metastasis to the pancreas. J Clin Gastroenterol **25**：706—708, 1997
17）Inagaki H, Nakao A, Ando N et al：A case of solitary metastatic pancreatic cancer from rectal carcinoma：a case report. Hepatogastroenterology **45**：2413—2417, 1998
18）Rumancik WM, Megibow AJ, Bosniak MA et al：Metastatic disease to the pancreas：evaluation by computed tomography. J Comput Assist Tomogr **8**：829—834, 1984
19）Wernecke K, Peters PE, Galanski M：Pancreatic metastases：US evaluation. Radiology **160**：399—402, 1986
20）Swensen T, Osnes M, Serck-Hanssen A：Endoscopic retrograde cholangio-pancreatography in primary and secondary tumours of the pancreas. Br J Radiol **53**：760—764, 1980
21）Roland CF, Heerden JA：Nonpancreatic primary tumors with metastasis to the pancreas. Surg Gynecol Obstet **168**：345—347, 1989
22）Azzarelli A, Clemente C, Quagliuolo V et al：A case of pancreatoduodenectomy as resolutive treatment for a solitary metastasis of breast cancer. Tumori **68**：331—335, 1982

Report of Three Resected Cases of Pancreatic Metastatic Tumors

Kiyoshi Ishigure, Yoshihisa Kawase, Naohito Kanazumi, Kenji Ohshima,
Katsuhiro Kotake, Hideki Kasuya, Kenrou Sawada, Toshiaki Nonami,
Akio Harada and Akimasa Nakao
Department of Surgery II, Nagoya University School of Medicine

Case 1：A 55-year-old man who had undergone removal of an intracranial hemangiopericytic meningioma, together with metastases in the brain, liver, lung, and cervical vertebra, was shown to have metastasis in the body of the pancreas 18 years after his first operation. Therefore, segmental pancreatectomy was performed. He died of multiple systemic metastases 2 years and 6 months after the pancreatectomy. Case 2：A 79-year-old man was shown to have metastasis in the body of the pancreas by the elevation of serum CEA level. He had a history of rectal resection for rectal carcinoma 11 years before and right middle lobectomy for lung metastasis 8 years later. He underwent distal pancreatectomy, but died of peritonitis carcinomatosa 1 year and 2 months, postoperatively. Case 3：A 39-year-old man underwent extirpation of a leiomyosarcoma located on his back. Two years later, he complained of epigastralgia, and computed tomography revealed a tumor in the head of the pancreas. Pancreatoduodenectomy was performed. He has been alive with lung recurrence 11 months postoperatively. Pancreatic metastasis should be diagnosed and treated taking into account the features of the original tumor.

Key words：metastatic tumor in pancreas

〔Jpn J Gastroenterol Surg 33：1686—1690, 2000〕

Reprint requests：Kiyoshi Ishigure　Department of Surgery II, Nagoya University School of Medicine
Tsurumai-cho 65 Showa-ku, Nagoya, 466 JAPAN