日消外会誌　33（9）：1691～1695，2000年

症例報告

短期間に増大した脾原発悪性リンパ腫の1例

関ケ原病院外科，岐阜大学臨床検査医学*

津屋　洋　波頭　経明　佐藤　哲也
桑原　生秀　田中　秀典　下川　邦泰*

症例は74歳の女性．右卵巣嚢腫，胆嚢ポリープの診断で経過観察中．平成6年8月28日，腹部超音波検査で脾に径20×20mmの低エコー病変を認めた．症状はとくに無く病変も小さいことから経過観察とした．10月9日再検で脾病変は38×45mmと増大していたため，精査を勧めたが本人の希望で経過観察とした．左側腹部痛が出現したため12月12日当院受診，再検で腫瘍は68×67mmと更に増大していた．腹部CT，腹部血管造影，^{67}Gaシンチグラフィーなどの画像診断から脾原発悪性リンパ腫を疑い，リンパ節郭清を伴う脾摘出術を施行した．病理組織学的所見はmalignant lymphoma，diffuse lymphoma large cell typeと診断された．

術後化学療法は行っていないが，3年を経過した現在，再発の兆候なく経過観察中である．

はじめに

脾に原発する悪性リンパ腫は比較的まれな疾患である．今回，われわれは4か月間の経過観察中に，腫瘍径が3.4倍に増大した脾原発悪性リンパ腫の1例を経験したので，若干の文献的考察を加え報告する．

症　例

症例：74歳，女性

主訴：なし．

既往歴：平成6年7月より右卵巣嚢腫，胆嚢ポリープの診断で当院内科外来にて経過観察中であった．

現病歴：平成8年8月28日，腹部超音波検査を行ったところ，脾に径20×20mmの低エコー病変を認めた（**Fig. 1a**）．症状はとくに無く，病変も小さいことから経過観察とした．10月9日腹部超音波再検で脾病変は38×45mmと増大していたため，精査を勧めたが本人の希望で経過観察とした（**Fig. 1b**）．12月9日から左側腹部痛が出現したため12月12日内科受診し，再度腹部超音波検査を施行したところ，腫瘍は68×67mmとさらに増大していたため精査目的で入院した（**Fig. 1c**）．

入院時現症：身長154cm，体重46kg．眼瞼球結膜に貧血，黄疸は認めなかった．腹部は平坦，軟で，左側腹部に圧痛を認めた．

入院時血液生化学検査：末梢血液検査では異常を認めなかった．血液生化学検査ではLDH値が622IU/*l*と高値を示したほか異常は認めなかった．CEA，CA 19-9の腫瘍マーカーは正常範囲内であった（**Table 1**）．

腹部CT検査：脾上極に径68×63mmの境界やや不明瞭な低吸収域を認め，造影CT検査では腫瘍部はほとんど造影されず正常脾との境界は明瞭となった（**Fig. 2**）．

腹部MRI検査：腫瘍はT1強調像で等信号，T2強調像で低信号，内部の一部は高信号を呈した（**Fig. 3**）．

脾動脈造影：脾上極にhypovascularな腫瘍影を認めた．encasementなどの所見は認めなかった．

^{67}Gaシンチグラフィー：脾上極に強い集積像を認めた（**Fig. 4**）．

胸部CT，上部消化管造影，注腸検査では異常所見を認めなかった．約4か月間で腫瘍径が3.4倍に増大しており上記の諸検査から脾原発悪性リンパ腫を最も疑い，平成9年1月19日手術を施行した．

手術所見：上腹部正中切開で開腹した．脾は軽度腫大し，腫瘍は上極に一部露出していたが脾皮膜は保たれており周囲臓器への浸潤は認めなかった．また，脾門部，脾動脈周囲のリンパ節腫大は認めなかった．胃癌取扱い規約上[1]，No4sa，No4sb，No10，No11dのリンパ節郭清を伴う脾摘出術を施行した．ちなみに，本症例で右卵巣嚢腫と考え経過観察されていた病変は，術中所見から虫垂粘嚢腫と判明し虫垂切除を追加した．

摘出標本：摘出した脾の大きさは120×80mmであり，腫瘍は脾上極背側の皮膜下に発育し，割面は大き

＜2000年6月28日受理＞別刷請求先：津屋　洋
〒503-1514　岐阜県不破郡関ケ原町大字関ケ原2490―29　関ケ原病院外科

Fig. 1　Ultoasonography visualized low echoic lesion in the spleen
a）20×20mm in size on August 28, 1996
b）38×45mm in size on October 9, 1996
c）68×67mm in size on December 12, 1996

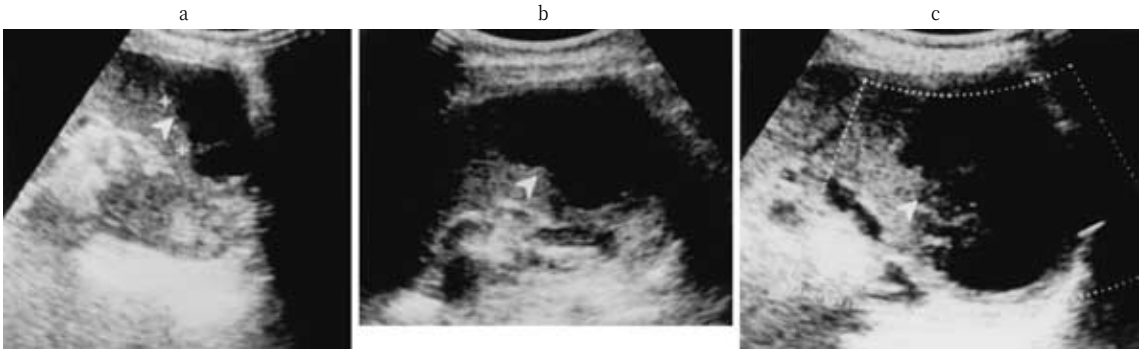

Table 1　laboratory finding on admission

WBC	4,600 /mm^3	Ch.E	1.05 ΔPH
Stab	12 %	γ-GTP	18 U
Seg	69 %	T.Bil	0.3 mg/dl
Eosino	0 %	D.Bil	0.2 mg/dl
Baso	1 %	BUN	18 mg/dl
Lympho	13 %	Cre	0.74 mg/dl
Mon	5 %	Glu	107 mg/dl
RBC	400×10^4 /mm^3	Na	145 mEq/*l*
Hgb	11.5 g/dl	K	4.2 mEq/*l*
Hct	38.0 %	Cl	106 mEq/*l*
Plt	18.1×10^4 /mm^3	CRP	0.1 U
TP	6.7 g/dl	CEA	1.0 ng/ml
Alb	3.7 g/dl	CA19−9	5 U/ml
LDH	622 IU/*l*	AFP	2.7 ng/ml
GOT	19 IU/*l*	IL-2R	363 U/ml
GPT	11 IU/*l*		

さ68×47mm，黄白色調で正常脾とは境界明瞭な結節性充実性の腫瘍であった（**Fig. 5**）．

病理組織学的所見：異型性に富んだ大型のリンパ球系細胞がびまん性に増殖しており，malignant lymphoma，diffuse lymphoma，large cell type と診断された（**Fig. 6**）．リンパ節には転移を認めなかった．なお，虫垂の病変は mucinous cystoadenoma と診断された．

術後経過：術後化学療法は行っていないが，術後３年を経過した現在再発の兆候は無く外来にて経過観察中である．

考　察

脾原発の悪性腫瘍はまれな疾患で Krumbhaar[2]は全悪性腫瘍の0.64%，Bostick[3]は剖検11,707例・手術68,820例中７例と報告している．また，Gordon ら[4]は脾原発悪性腫瘍の中で悪性リンパ腫の頻度は198例中42例（22.2%）と報告している．一方，悪性リンパ腫の経過中に，脾に浸潤する頻度は高く50〜80%とされるが，これに対し脾に原発する悪性リンパ腫の頻度は1〜2.6%と報告されている[5)〜8)]．

症状は腹痛，左季肋部痛，腹部腫瘤，発熱など脾腫に起因するものが多いが[8)〜10)]，近年画像診断の発達に伴い脾腫を伴わないものも多く報告されるようになっている．

本症の診断基準として Gupta ら[11]は1．症状を伴う脾腫が存在すること，2．諸検査から他に病変を示す所見がないこと，3．開腹時，肝，腸間膜や大動脈周囲リンパ節に悪性リンパ腫を認めないこと，4．脾悪性リンパ腫と診断がついてから他の病変が判明するまで少なくとも６か月間が経過していることの４項目を満たすことが必要であるとしている．しかし，この基準では初期の限局した病態に限定され，脾原発で他臓器に浸潤をきたしたものが除外されてしまうことから，最近では脾に主病巣があり，表在リンパ節に悪性リンパ腫がなければ所属リンパ節や骨髄，肝に悪性リンパ腫が存在しても脾原発と診断しえるという考えが一般的である[5)〜7)]．

脾悪性リンパ腫の画像上の特徴は[9)10)12)]，超音波検査では辺縁比較的明瞭な低エコーで内部に不規則な高エコーの混在を認める腫瘤として描かれる．単純 CT

Fig. 2 Computed tomography（CT）
a）Plain CT demonstrated a low density mass in the spleen.
b）The tumor was hardly enhanced in enhanced CT.

Fig. 3 MRI
a）Tumor was of overall iso signal intensity on the T1 weight image.
b）Tumor was almost low signal intensity and in part high signal intensity on the T2 weight image.

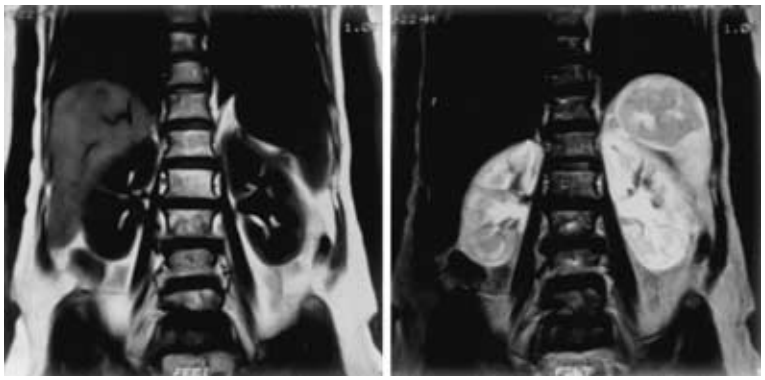

では辺縁やや不鮮明で，内部不均一な low density mass として描出され，造影 CT では正常脾がより enhance されるため境界明瞭な腫瘍として描出される．血管造影検査では一般に hypovascular で tumor stain は認めず encasement は約半数にみられる[12]．シンチグラムでは^{99}mTc の欠損部に一致して^{67}Ga の強い集積像を認める．自験例も上記の画像的特徴を有し，脾原発悪性リンパ腫を最も疑い手術を施行した．本邦での術前診断率は井口ら[9]の集計によると16.4%（10/61）と低率であるが，近年では画像診断の進歩により診断率も向上しており，術前の画像診断から上記の特徴的所見が得られれば，脾原発悪性リンパ腫と診断している報告がなされるようになってきている[10][12]．

治療に関しては化学療法か外科的切除か，その適応については議論が多いところであるが，外科的切除が可能なものに対しては適切な手術（脾摘＋所属リンパ節郭清）と化学療法の併用が一般的治療と考える．Morel ら[5]は脾原発悪性リンパ腫59例について脾摘群と非脾摘群に分け検討し，50%生存は脾摘群108か月（40例），非脾摘群24か月（19例）と有意差を認めている．非脾摘群では化学療法等がなされ腫瘍の縮小効果はあったが全例原疾患で死亡しており，脾摘以外の治療は over all survival に影響を与えないとしている．Spier ら[6]の20例の検討では全例脾摘がなされ，組織型と腫瘍進展に基づき術後化学療法を行っている．small lymphocytic lymphoma では必ずしも化学療法は必要

Fig. 4　^{67}Ga-citrate scincigrahy showing a splenic hot spot.

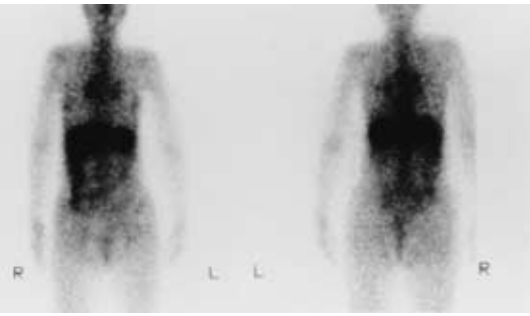

Fig. 5　Macroscopic finding of the specimen. Tumor was noted at the upper part of the spleen covered with serosa. Cut surface was solid and smooth, measured 68×47mm in size, and well defined from normal spleen.

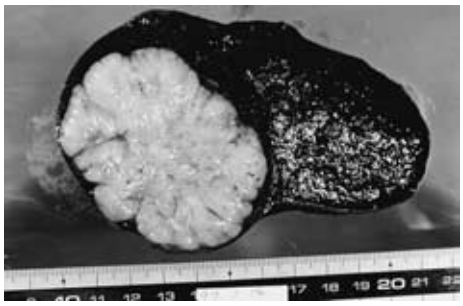

としないが，それ以外の組織型では術後にCHOP療法などを施行しその有効性を報告している．即ち，手術単独では治療効果が不十分の場合があり，化学療法を付加することが予後向上に重要である[13]．自験例は治癒切除であるが，組織型が悪性度の高いdiffuse lymphoma，large cell typeであり術後化学療法を行うべきであった．今後再発の徴候に十分注意し化学療法も考慮した厳重な経過観察が必要と考える．

予後に関しては，Ahmannら[8]はstage I：腫瘍が脾に限局するもの，stage II：腫瘍が脾門部リンパ節に浸潤しているもの，stage III：脾や脾門部を越えたリンパ節浸潤が及ぶものと，3群に分類し，stage I・IIの3年生存率65%，stage IIIで25%と報告している．またKehoeら[7]も21例をこの分類で検討し2年生存率がStage I・IIで71%，Stage IIIで21%，5年生存率がそれぞれ43%，14%であったが有意差は認めなかったと

Fig. 6　Histolgic finding. Malignant lymphoma, diffuse large cell type（HE　×200）.

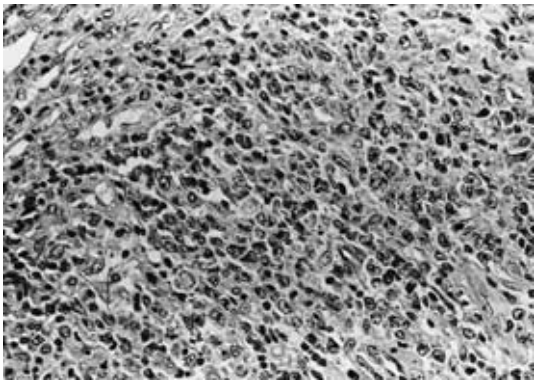

している．一方，本邦では井口ら[9]の集計によれば，stage Iの中で予後記載のある17例中，6か月以内の死亡は6例（35.3%），2年以上の生存は5例（29.2%）であり，stage IIIでは10例中8例（80.0%）が6か月以内に死亡しており，欧米と比べ明らかに予後不良であると報告している．本邦では組織学的に予後不良なdiffuse lymphoma，large cell typeが多く，また進行例が多いことが大きな要因と考えられる[9)10]．

本村ら[14]は3か月間に腫瘍径が27×29mmから35×38mmと1.7倍に成長した1例を報告しているが，腫瘍の成長を経時的におった報告は他にみられなかった．腫瘍細胞の増殖活性能は，生物学的悪性度を反映するとされ，悪性リンパ腫でもPCNA（proliferating cell nuclear antigen），Ki67などの増殖因子がその指標として検討され組織学的悪制度や予後との関連等が報告されている[15)16]．ただ，脾原発悪性リンパ腫に関して増殖活性能を検討した報告は検索し得た範囲では見当たらなかった．自験例では腫瘍は比較的短期間にexpansiveな増大を呈したが，リンパ節転移はなく，再発徴候もないことから細胞増殖活性は以外に高くないのではと推察される．

文　献

1）日本胃癌学会編：胃癌取扱い規約．第13版．金原出版，東京，1999
2）Krumbhaar EB：The incidence nature of splenic neoplasms with a report on forty recent cases. Ann Clin Med **5**：833―860, 1926
3）Bostick WL：Primary splenic neoplasms. Am J Pathol **21**：1143―1165, 1945
4）Gordon JD, Paley DH：Primary malignant tu-

mors of the spleen. Statistical review and report of a case of lymphosarcoma. Surgery **29**：907—913, 1951
5) Morel P, Dupriez B, Gosselin B et al：Role of early splenectomy in malignant lymphomas with prominent splenic involvement（primary lymphomas of the spleen）. A study of 59 cases. Cancer **71**：207—215, 1993
6) Spier CM, Kjeldsberg CR, Eyre HJ et al：Malignant lymphoma with primary presentation in the spleen. Arch Pathol Lab Med **109**：1076—1080, 1985
7) Kehoe J, Straus DJ：Primary lymphoma of the spleen. Clinical features and outcome after splenectomy. Cancer **62**：1433—1438, 1988
8) Ahmann DL, Kiely JM, Harrison EG et al：Malignant lymphoma of the spleen. A review of 49 cases in which the diagnosis was made at splenectomy. Cancer **19**：461—469, 1966
9) 井口智雄, 成田　洋, 吉富裕久ほか：脾原発悪性リンパ腫の1例. 日臨外医会誌　**52**：892—896, 1991
10) 吉田晃治, 朔　元則, 野中道泰ほか：脾原発悪性リンパ腫の2例. 日臨外会誌　**59**：1114—1121, 1998
11) Gupta T, Coombes B, Brasfield RD：Primary malignant neoplasms of the spleen. Surg Gynecol Obstet **120**：947—960, 1965
12) 辻田祐二良，西岡雅行，南川義章ほか：脾腫瘍のCT像について—血管造影像との対比検討—. 臨放線　**30**：761—767, 1985
13) 館花明彦, 福間英祐, 加納宣康ほか：長期生存が得られた脾臓原発悪性リンパ腫の1例. 日消外会誌 **29**：761—765, 1996
14) 木村圭一，井戸弘毅，永野秀樹ほか：3カ月間経過観察した脾原発性悪性リンパ腫の1例. 日臨外会誌　**59**：1875—1878, 1998
15) Klemi PJ, Alanen K, Jalkanen S et al：Proliferating cell nuclear antigen（PCNA）as a prognostic factor in non-Hodgkin 's lymphoma. Br J Cancer **66**：739—743, 1992
16) Korkolopoulou P, Angelopoulou MK, Kontopidou F et al：Prognostic implications of proliferating cell nuclear antigen（PCNA）, AgNORs and P53 in non-Hodgkin 's lymphomas. Leukemia and Lymphoma **30**：625—636, 1998

A Case of Primary Malignant Lymphoma of the Spleen Growing for the Short Period of Time

Hiroshi Tsuya, Tsuneaki Hato, Tetsuya Sato, Ikuhide Kuwahara,
Hidenori Tanaka and Kuniyasu Shimokawa*
Department of Surgery, Sekigahara Hospital and
*Department of Laboratory Medicine, Gifu University School of Medicine

A 74-year old woman was found to have a low echoic lesion, 20×20 mm in size, in the spleen by abdominal ultrasonography on August 28, 1996 during a follow-up examination for ovarian cyst and gallbladder polyp. We chose to follow up the lesion because it was asymptomatic and small in size. The tumor grew to 38×45 mm by October 9, and we advised the patient to undergo detailed examinations however, outpatient basis follow up was scheduled at the patient 's request. The patient was admitted to our hospital because of left upper abdominal pain on December 12. The tumor had grown to 68×67 mm, and the patient consented to the examinations. Malignant lymphoma of the spleen was suggested by abdominal computed tomography, ^{67}Ga scintigraphy, splenic angiography, etc., and splenectomy with regional lymph node dissection was performed. The histological diagnosis was malignant lymphoma, diffuse, large-cell type. There have been no signs of recurrence in the absence of chemotherapy and the patient has been under clinical observation on an ambulatory basis for the three years since the operation.

Key words：malignant lymphoma, tumor of the spleen

〔Jpn J Gastroenterol Surg 33：1961—1695, 2000〕

Reprint requests：Hiroshi Tsuya　Department of Surgery, Sekigahara Hospital
2490-29 Sekigahara, Sekigaharachou Fuwagun, Gifu Pref, 503-1514 JAPAN