日消外会誌　33（9）：1696～1700，2000年

症例報告

嚢腫破裂により腫瘍マーカーが高値を示した脾類上皮嚢腫の１例

兵庫県立西宮病院外科
伊澤　光　金　成泰　西原　政好　吉田　哲也
戎井　力　金井　俊雄　藤本　高義

脾嚢腫は本邦で500例余りが報告されているが，類上皮嚢腫はその約10％で比較的まれな疾患である．今回，嚢腫破裂による急性腹症で発症し，腫瘍マーカーが異常高値を呈した非常にまれな脾類上皮嚢腫の１症例を経験したので報告する．症例は24歳の女性，下腹部痛を主訴として当院受診し，精査加療の目的で婦人科に入院した．腹部超音波，CT および MRI 検査にて下腹部に多量の腹水と脾臓内に不整形嚢胞を認め，脾嚢胞破裂による腹膜炎と診断した．血中 CEA，CA19-9が高値のため消化管を中心に全身検索を行ったが，他には異常所見がなく，その間に臨床症状も改善した．その後，経過観察中に腫瘍マーカー値はすべて正常化したが，脾嚢胞は増大し再破裂が危ぐされたため，脾摘術を施行した．手術所見では脾門部を中心に長径9.5cm の嚢胞を認め，病理組織検査で扁平上皮からなる壁を有する類上皮性嚢腫と診断した．また，嚢腫内液の CEA，CA19-9は高値であった．

緒　言

脾は他の腹腔内臓器に比較して，嚢腫の発生が少なく，本邦では約500例の報告があるのみである．そのうち類上皮嚢腫は約10％といわれ，比較的まれな疾患である[1]．今回，嚢腫破裂による急性腹症で発症し，腫瘍マーカーが異常高値を呈した脾類上皮嚢腫の１症例を経験したので文献的考察を加えて報告する．

症　例

患者：24歳，女性

主訴：下腹部痛

既往歴，家族歴：特記すべきことなし．

現病歴：平成11年10月10日急激に下腹部痛が出現し近医に入院した．症状が持続するため10月14日当院を紹介され精査加療目的で入院した．

入院時現症：身長165cm，体重51kg，貧血なく，体表リンパ節は触知せず，頭，頸，胸部に異常を認めなかった．腹部は全体にやや膨隆し，下腹部に限局した圧痛を認めたが，筋性防御および Blumberg's 徴候はみられなかった．

入院時検査所見：検血，生化学，凝固系および尿一般検査は正常であったが腫瘍マーカーの carcinoembryonic antigen（以下，CEA と略記）12.9ng/ml，carbohydrate antigen 19-9（以下，CA19-9と略記）4,887.0 U/ml，carbohydrate antigen 125（以下，CA125と略記）300U/ml と高値であった．

＜2000年６月28日受理＞別刷請求先：伊澤　光
〒662-0918　西宮市六湛寺町13―9　兵庫県立西宮病院外科

Fig. 1　Ultrasonography showed several ascites in the pelvic cavity, Bilateral ovaries were normal considering her age.

経膣的超音波検査：骨盤内に腹水の貯留を認めたが，両側付属器および子宮は正常範囲内であった．ダグラス窩穿刺で採取した腹水の性状は淡血性，漿液性で細胞診は class II であった（**Fig. 1**）．

腹部 CT 検査：脾内に不整形嚢胞像を認めた．内腔はほぼ均一低信号で脾門側に壁の途絶がみられ嚢胞破裂が示唆された．肝に小嚢胞を認めたがその他異常所見はみられなかった（**Fig. 2**）．

腹部 MRI 検査：脾門部に不整形，T1強調像で低信

Fig. 2　Abdominal computed tomography showed an irregular-shaped cyst in contact with the spleen. The cystic wall was seemed to be ruptured at the arrow point.

Fig. 3　Magnetic resonance imaging（MRI）of the lesion in the spleen showed low intensity on T1-weighted image.

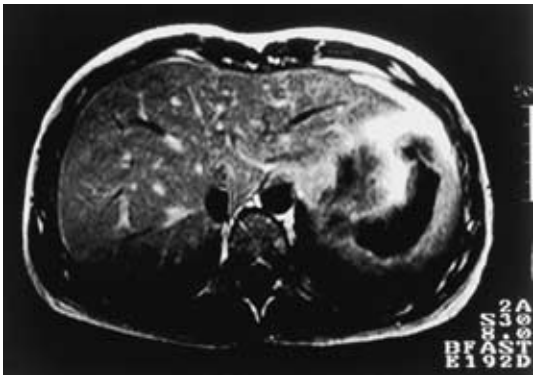

号，T2強調像で高信号の嚢胞を認めた（**Fig. 3**）.

胸部，腹部単純Ｘ線検査では異常は見られなかった．腫瘍マーカーが高値であったため，食道胃内視鏡検査，注腸造影検査を施行したがいずれも異常はなかった．

以上より脾嚢胞破裂による腹膜炎と診断した．臨床症状が改善したため，外来にて経過観察したところ発症から約４か月で腫瘍マーカーはすべて正常化した．しかし，脾嚢胞が増大し再破裂が危ぐされたため（**Fig. 4**），平成12年２月16日開腹術を施行した．

手術所見：上腹部正中切開にて開腹，腹水はみられなかった．脾門部から脾上極にかけて長径約10cm の嚢腫を認めた．腹腔内を精査したが子宮および両付属

Fig. 4　Abdominal computed tomography 4 months after onset showed the cyst lesion was about 9cm in diameter, compressing the stomach.

Fig. 5　A：The cyst was 9.5×8.5 cm in diameter, filled with light green colored serous liquids.
B：Cut surface of the spleen showed a unilocular cyst with inner trabeculation.

A

B

器を含めその他に異常はみられなかった．膵尾部，脾を脱転し嚢腫とともに脾摘術を施行した．嚢腫と膵との交通はみられなかった．

切除標本肉眼所見：脾門部を中心に9.5×8.5cm 大の嚢腫を認め，正常脾は著明に圧排されていた．嚢腫内壁は白色被膜で覆われ，所々に肉柱様構造を認めた．

Fig. 6　A：Microscopic view revealed a stratified squamous ezithelium on the inner surface of the cystic wall（HE×40）.
B：Microscopic view revealed a stratified squamous epithelium on the inner surface of the cystic wall（HE×400）.

A

B

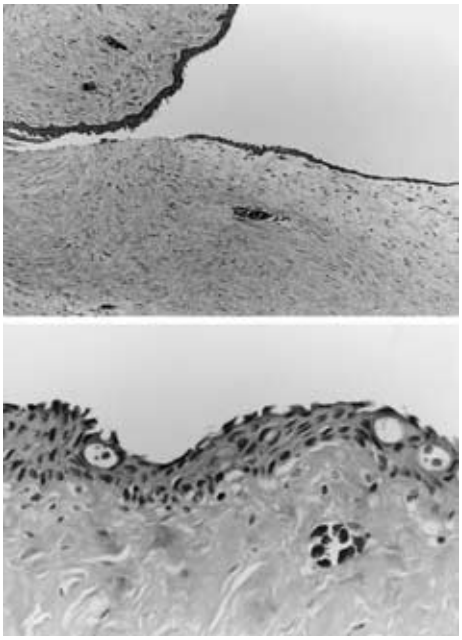

内腔は淡緑色漿液で満たされていた（**Fig. 5**）．嚢腫内液の細胞診はclass IIであったが，CEA 1,860.1ng/ml，CA19-9>40,000U/ml，CA125 33,000U/mlと高値であった．

病理組織学的所見：嚢腫内面は重層扁平上皮で覆われ，角化，表皮付属器は認められなった．悪性所見もなく類上皮嚢腫と診断した（**Fig. 6**）．

術後経過：術後は良好に経過し術後２日目より経口摂取を開始し，術後12日目に退院した．

考　察

脾は他の腹腔内臓器に比較して，嚢腫発生が少ない．脾嚢腫は本邦では1890年有田[2]による最初の報告以来1991年小川ら[1]の集計では506例の報告がみられ，発生頻度は剖検例では0.076%と報告されている[3]．脾嚢腫の分類は，臨床的にはMcClureら[4]のものが一般的に用いられているが，嚢腫壁の有無によって真性と仮性に大きく分類される．真性はさらに上皮性嚢腫壁を有する類上皮嚢腫，皮様嚢腫と内皮性嚢腫壁を有するリンパ管腫，血管腫などに細分化される．真性と仮性の頻度はほぼ同じで，真性のなかでは，リンパ管腫がもっとも多く35%，類上皮嚢腫は30%，血管腫は28%となっている[5)6)]．

本例は，重層扁平上皮で構成された壁をもつ類上皮嚢腫であり，脾嚢腫全体の約10%で比較的まれな疾患である．

類上皮嚢腫の75%は本例のように10～20歳代の女性に発症し[6]月経や妊娠が嚢腫形成の誘因と推定されている[7]．臨床症状は，無痛性の腹部腫瘤が多く約半数を占めるが，腹痛，腫瘍の圧排による腹部不快感，食欲不振などもみられる[8]．

脾嚢腫は，CT検査，超音波検査でその存在診断は容易であるが，仮性嚢胞，リンパ管嚢腫は類上皮嚢腫と同様の画像所見を呈するため，質的診断には組織検査が必要である．

血液検査では，従来，特異的なものはないとされてきたが，脾類上皮嚢腫の中には腫瘍マーカーのCA19-9[9)～13)]やCEA[12]が高値を示す例が報告されている．嚢腫内液の解析あるいは嚢腫壁の特殊染色[9)11)13)14)]では良性疾患でありながら嚢腫自身が腫瘍抗原を産生することが確認されている．嚢腫内液では高濃度の腫瘍抗原を含有するにもかかわらず，その血清値は正常である症例[8]が報告されており，固形腫瘍と異なりその産生能が血液中に反映されないのが特徴である．本例も嚢腫内には高濃度のCEA，CA19-9およびCA125を検出し，嚢腫破裂直後は，腹膜からの吸収でそれらの血清値が著しい高値を呈したが，腹水の消失に伴い，血清値はいずれも正常化した．

脾嚢腫の手術適応についてRobbinsら[3]は症状のあるもの，症状がなくても，破裂，出血，感染の合併症が危ぐされるものは手術すべきとしている．また，大内ら[6]は腫瘍径10cm以上を手術適応としている．血管腫に関しては，その約25%に破裂例がみられ[15]重篤な経過をたどるため切除が適応になる．一方，類上皮嚢腫に限っていえば合併症を来した報告は少なく，本邦では感染を伴った症例[14]と破裂を伴った症例[15]の２例のみである．本例のような破裂合併例は諸外国の報告を含めても10例[16)～18)]に満たず極めてまれである．

嚢腫破裂の原因としては，本例の場合，発症は事務作業中であり，問診でも腹部打撲など外傷機転がないこと，また摘出標本を詳細に検討しても感染など嚢腫内に特異的な炎症所見がみられないことから自然破裂であったと考えられた．

手術術式に関しては，従来，出血の危険性が少なく，

再発の心配のいらない脾摘術が広く行われてきた[19]．しかし，1952年 King ら[20]が脾摘術後の重症感染症を報告して以来，脾の感染防御に対する役割が認識されてきた[21)～24)]．また，CUSA[25]，microwave tissue coagulator[2]，stapler[26)27)]，harmonic scalpel[9]など治療機器の開発により，脾部分切除が安全に行われるようになり，できるだけ脾温存可能な術式が望まれるようになってきている．さらに，近年の腹腔鏡手技の普及に伴い腹腔鏡下の脾部分切除術[9]や嚢腫開窓術[28]や脾温存不可能な症例に対しても脾機能温存を目的とした脾自家移植[29]を行うなど，手術術式は多様化しつつある．

本例では，嚢腫が脾門部にあり温存が困難であったこと，一過性ではあったが腫瘍マーカーが高値を示し，悪性の可能性[30]を否定しきれなかったことより脾摘術を施行した．

下腹部痛を主訴とし腹水を伴う若年女性の急性腹症では，婦人科疾患，虫垂炎等を考えやすいが，まれに本例のような症例があり上腹部を含めた腹部全体の検索が必要と思われた．なお，本例は良性疾患でありながら腫瘍マーカーの著明な上昇を伴っており非常に興味深い症例であった．

稿を終えるに当たり，婦人科的検討を頂きました藤井光久先生（当院婦人科），画像的検討を頂きました木村和彦（当院放射線科），病理組織学的検討を頂きました興梠　隆先生（当院病理部）に深謝いたします．

文　献

1）小川吾一，光吉　貢，内田隆寿ほか：脾部分切除を行った脾嚢腫の1例．日臨外医会誌　**52**：650―656, 1991
2）有田久松：脾臓血嚢腫治験．順天堂医事研報　**89**：905―911, 1890
3）Robbins FG, Yellin AE, Lingua RW et al：Splenic epidermoid cysts. Ann Surg **187**：231―235, 1978
4）McClure RD, Altemeier WA：Cysts of the spleen. Ann Surg **116**：98―102, 1942
5）櫻井　薫，唐司則之，天野穂高ほか：脾リンパ管腫の1例．千葉医　**63**：225―229, 1987
6）大内慎一郎，瀬戸泰士，花岡農夫ほか：脾類上皮嚢胞の1例．臨外　**50**：1361―1364, 1995
7）Fowler RH：Cystic tumors of the spleen. Int Absi Surg **96**：209―227, 1953
8）加藤雅道，大村　豊，大橋大造ほか：脾に発生した類表皮嚢胞の1治験例．日臨外医会誌　**50**：2261―2265, 1989
9）Sardi A, Ojeda HF, King D Jr：Laparoscopic resection of a benign true cyst of the spleen with the harmonic scalpel producing high levels of CA 19-9 and carcinoembrvonic antigen. Am Surg **64**：1149―1154, 1998
10）Terada T, Yasoshima M, Yoshimitsu Y et al：Carbohydrate antigen 19-9 producing giant epithelial cyst of the spleen in a young woman. J Clin Gastroenterol **18**：57―61, 1994
11）Yoshikane H, Suzuki T, Yoshioka N et al：Giant splenic cyst with high serum concentration of CA 19-9. Failure of treatment with percutaneous transcatheter drainage and injection of tetracycline. Scand J Gastroenterol **31**：524―526, 1996
12）Higaki K, Jimi A, Watanabe J et al：Epidermoid cyst of the spleen with CA19-9 or carcinoembryonic antigen productions：report of three cases. Am J Surg Pathol **22**：704―708, 1998
13）Ishibashi R, Sakai T, Yamashita Y et al：Benign epithelial cyst of the spleen with a high production of carbohydrate antigen 19-9. Int Surg **84**：151―154, 1999
14）山口　隆：外傷性嚢腫内血腫と感染を伴った脾 epidermoid cyst の1例．日臨外医会誌　**44**：1357―1365, 1983
15）金　秀男，勝見正治，田伏克惇ほか：自然破裂を疑った脾類表皮嚢腫の1例．Arch Jpn Chir **50**：911―917, 1981
16）Spence RAJ, Dane TEB：Spontaneous rupture of an epithelial cyst of the spleen. Postgrad Med J **59**：65, 1983
17）Rathaus V, Zissin R, Goldberg E：Spontaneous rupture of an epidermoid cyst of spleen：preoperative ultrasonographic diagnosis. J Clin Ultrasound **19**：235―237, 1991
18）Panossian DH, Wang N, Reeves CD et al：Epidermoid cyst of the spleen presenting as a generalized peritonitis. Am Surg **56**：295―298, 1990
19）佐々木信好，角岡秀彦，岸川輝彰ほか：小児の類上皮嚢腫，1治験例と本邦における脾嚢報告161例の統計学的観察．日小児外会誌　**13**：627―636, 1977
20）King H, Shumacher HB：Splenic studies I. Susceptibility to infection after splenectomy performed in infancy. Ann Surg **136**：239―242, 1952
21）Machesky KK, Cushing RD：Overwhelming postsplenectomy infection in a patient with penicillin-resistant Streptococcus pneumoniae. Arch Fam Med **7**：178―180, 1998
22）Thoma R, Postel J：Fulminant sepsis following posttraumatic splenectomy-OPSI（overwhelming postsplenectomy infection）syndrome. Anaesthesist **38**：379―382, 1989
23）Frezzato M, Castaman G, Rodeghiero F：Fulminaunt sepsis in adults splenectomized for Hodg-

kin 's disease. Haematologica **78**：73—77, 1993
24) Stryker RM, Orton DW：Overwhelming postsplenectomy infection. Ann Emerg Med **17**：161—164, 1988
25) Moorman DW, Evans DM, Wright DJ：Segmental splenectomy using the ultrasonic surgical aspirator. Am J Surg **155**：266—267, 1988
26) Uranus S, Kronberger L, Kraft-Kine J：Partial splenic resection using the TA-stapler. Am J Surg **168**：49—53, 1994
27) Yavorski CC, Greason KL, Egan MC：Splenic cysts：a new approach to partial splenectomy--case report and review of the literature. Am Surg **64**：795—798, 1998
28) Sellers GJ, Starker PM：Laparoscopic treatment of a benign splenic cyst. Surg Endosc **11**：766—678, 1997
29) Toth L, Takacs K, Balika Z et al：Splenectomy and spleen autotransplantation due to splenic cyst. Acta Chir Hung **36**：364—365, 1997
30) Elit L, Aylward B：Splenic cyst carcinoma presenting in pregnancy. Am J Hematol **32**：57—60, 1989

A Ruptured Epidermoid Cyst of the Spleen Presenting with High Levels of Tumor Antigens

Hikaru Izawa, Songtae Kim, Masayoshi Nishihara, Tetuya Yoshida,
Tikara Ebisui, Toshio Kanai and Takayoshi Fujimoto
Department of Surgery, Hyogo Prefectural Nishinomiya Hospital

Over five hundred cases of splenic cysts have been reported in Japan. Epidermoid cysts are comparatively rare, accounting for about 10% of all splenic cysts. This paper reports a very rare case of a ruptured epidermoid cyst of the spleen presenting as generalized peritonitis and associated with high levels of tumor antigens. A 24-year-old female was admitted to the Gynecological & Obstetrical Department of our hospital because of a lower abdominal pain. Ultrasonography, magnetic resonance imaging and computed tomography revealed several ascites in the pelvic cavity and an irregular-shaped cyst in contact with the spleen. A diagnosis of peritonitis as a result of a ruptured splenic cyst was made. High levels of serum carcinoembryonic antigen（CEA）and carbohydrate antigen 19-9（CA19-9）were also detected, so additional examinations targeting the digestive tract were performed. However, no other abnormal findings were found. Although the abdominal pain disappeared and the serum tumor antigen levels decreased to within a normal range after conservative treatment, the primary splenic cyst increased in size. Since a secondary rupture was expected to occur, a splenectomy was performed. The cyst had a diameter of 9.5 cm and was localized in the central segment of the spleen. Microscopically, the cyst conteined a stratified squamous epithelium on the inner surface and was diagnosed as an epidermoid cyst of the spleen. The contents of the cyst included high levels of CEA and CA 19-9.

Key words：rupture of splenic epidermoid cyst, carcinoembryonic antigen, carbohydrate antigen 19-9

〔Jpn J Gastroenterol Surg 33：1696—1700, 2000〕

Reprint requests：Hikaru Izawa　Department of Surgery, Hyogo Prefectural Nishinomiya Hospital
13-9 Rokutanji-cho, Nishinomiya-shi, 662-0918 JAPAN