日消外会誌　33（9）：1710～1713，2000年

症例報告

虫垂憩室穿孔で発見された虫垂癌の１例

弥栄町国民健康保険病院外科
高塚　　聡　　山本　　篤　　高垣　敬一

虫垂憩室と虫垂癌はそれぞれまれな疾患である．今回我々は，その両者が併存した症例を経験したので若干の文献的考察を加えて報告する．

患者は67歳の女性．右下腹部痛を主訴に来院し，急性虫垂炎の診断で手術を施行した．腹腔内には膿性腹水が貯留し，切除した虫垂の虫垂間膜側に憩室を２個認め，その１つが穿孔していた．病理組織学的に憩室は仮性憩室で，憩室穿孔部は好中球の浸潤が著明であった．また，虫垂根部に印環細胞癌を認め，漿膜下層まで浸潤していた．術後38日目にリンパ節郭清を伴う回盲部切除術を施行したが，切除標本には遺残腫瘍はなく，リンパ節転移も認めなかった．

虫垂憩室と虫垂癌の併存例は本邦では自験例を含め３例のみ報告され，きわめてまれな症例と考えられた．

緒　　言

虫垂憩室と虫垂癌は，それぞれ比較的まれな疾患であり，ともに術前診断は極めて困難である．今回，我々は急性虫垂炎の術前診断で虫垂切除術を施行し，切除標本にて虫垂憩室穿孔を認め，さらに病理組織診断にて虫垂癌が発見された１例を経験したので報告する．

症　　例

患者：67歳，女性

主訴：右下腹部痛

既往歴：32歳時に胃潰瘍にて胃切除術，44歳時に子宮癌にて子宮全摘術を受けた．

家族歴：特記すべきことなし．

現病歴：1999年１月２日，心窩部痛を自覚し嘔吐も認めたため，当院内科を受診した．血液検査，腹部 computed tomography（以下，CT と略記）検査を受けたが特に異常を認めないため，点滴を受け帰宅した．翌１月３日，強い右下腹部痛を自覚し，熱発を伴うため再診し，急性虫垂炎の疑いで当科に紹介された．

入院時現症：身長150cm，体重48kg．体温39.4℃．右下腹部に限局した筋性防御，Blumberg 徴候を伴う強い圧痛を認めた．

血液検査所見：白血球数は5,970/mm^{3}と正常であったが好中球が87.5%と増加していた．CRP（C-reactive protein）は4.17mg/dl と高値であった（**Table 1**）．

Table 1　laboratory data on admission

WBC	5,970 /mm^3	ALP	161 IU/*l*
Neut	87.5 %	γ-GTP	4 IU/*l*
Eos	0.1 %	T-bil	0.94 mg/dl
Bas	0.2 %	D-bil	0.26 mg/dl
Mono	3.9 %	TP	6.3 g/dl
Lym	8.3 %	Alb	3.18 g/dl
RBC	387×10^4 /mm^3	T-chol	185 mg/dl
Hb	11.7 g/dl	TG	149 mg/dl
Ht	34.5 %	FBS	128 mg/dl
Plt	17.8×10^4 /mm^3	BUN	14.3 mg/dl
CRP	4.17 mg/dl	Cre	0.6 mg/dl
GOT	16 IU/*l*	Na	139 mEq/*l*
GPT	8 IU/*l*	K	3.7 mEq/*l*
LDH	135 IU/*l*	Cl	101.7 mEq/*l*

腹部単純 X 線撮影：下腹部に小腸ガス像を認めた．

腹部超音波検査：直径9.4mm と腫大した虫垂を描出した（**Fig. 1**）．

腹部 CT 検査：腹水の貯留はなく，回盲部付近も有意な所見はなかった．

以上の所見より，急性虫垂炎と診断し，同日緊急手術を施行した．

手術所見：右下腹部交差切開で開腹したところ，膿性腹水を認めた．虫垂は発赤，腫大していたため急性虫垂炎と診断し，虫垂切除術および腹腔ドレナージ術を施行した．

切除標本所見：虫垂壁は著明に肥厚し，虫垂間膜側

＜2000年５月23日受理＞別刷請求先：高塚　　聡
〒627-0111　京都府竹野郡弥栄町溝谷3666　弥栄町国民健康保険病院外科

Fig. 1　Ultrasound study of the abdomen showed a swollen appendix (arrow), 9.4mm in diameter.

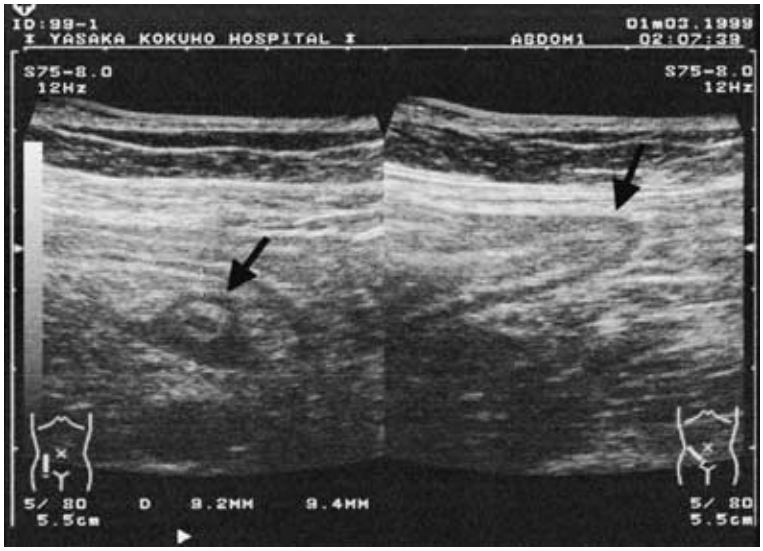

Fig. 2　Macroscopic finding of the resected specimen. The appendix had two diverticula (arrow), and one of tham was perforated. The wall at the base of the appendix was extremely thickened (arrow head).

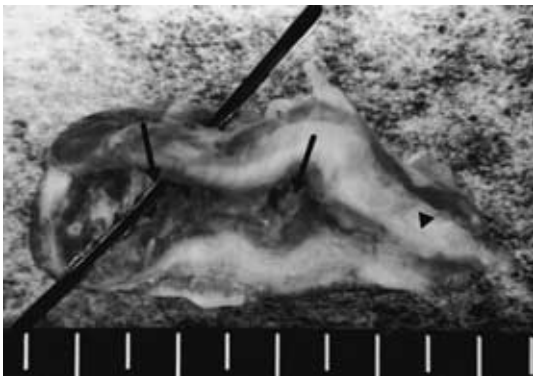

Fig. 3　Histological finding of perforated appendiceal diverticulum. The mucosa was totally replaced by aggregated neutrophils. The diverticulum had no muscularis propria. (H.E. stain, ×100)

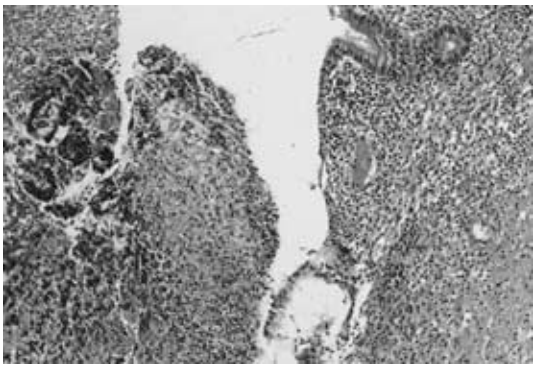

に２個の憩室が存在し，その一つに穿孔を認めた(**Fig. 2**).

病理組織学的所見：憩室穿孔部は好中球の浸潤が著明で粘膜は脱落していた．他の憩室は正常粘膜におおわれ，好中球の浸潤が軽度みられた．いずれの憩室も筋層を欠く仮性憩室であった（**Fig. 3**）．また，虫垂根部の粘膜下層から漿膜下層に浸潤する印環細胞癌を認めた（**Fig. 4**）．脈管侵襲は伴っていなかったが，切除断端に癌浸潤が疑われた．

術後経過：癌細胞遺残の可能性があるため，術後38日目に２群リンパ節郭清を含む回盲部切除術を施行した．腹膜播種性転移は認めず，切除標本には遺残腫瘍はなく，リンパ節転移も認めなかった．

考　察

虫垂憩室は，欧米では多数の報告例[1]があるが，本邦では自験例を含め191例[2)~4)]，切除虫垂の0.6～2.2%[5)6)]と比較的まれな疾患である．虫垂憩室は虫垂壁の全層を有する真性憩室と，固有筋層を欠如する仮性憩室に

Fig. 4　Histological findings of the base of the appendix. A signet-ring cell carcinoma infiltrated in the muscularis propria and the subserosa.（H.E. stain, a：×100, b：×400）

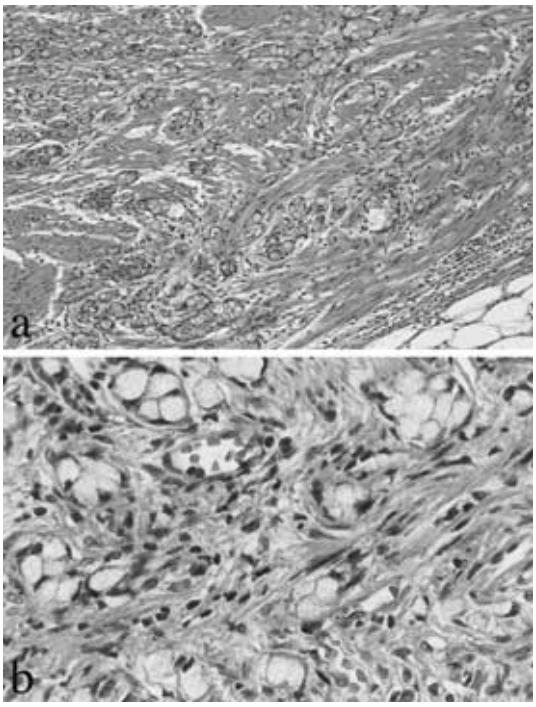

分類されるが，真性憩室の報告は本邦では1例[7]のみである．真性憩室は先天性であるが，仮性憩室の成因としては，虫垂の炎症，狭窄，閉塞などによる内圧の上昇によって，血管が筋層を貫通する脆弱部で粘膜が脱出すると考えられている．このため，虫垂間膜側に多発することが多いと報告されている[2)4)]．検診や術前の注腸造影にて発見された報告[4)8)~10)]が散見されるが，ほとんどの場合急性虫垂炎の診断で手術されており，術前診断率は0.08～0.14%[9)11)]と非常に低い．合併症として憩室炎を併発した場合の穿孔率は40%以上[2)12)]と高率であるため，偶然発見された場合も，積極的に手術を考慮する必要があると考えられている．

一方，自験例は術後切除標本の病理組織診断にて，印環細胞癌が認められた．虫垂憩室に虫垂癌が併存した症例は，本邦ではこれまで2例報告されている[13)14)]．虫垂癌は，切除虫垂あるいは剖検中0.01～0.89%[15)16)]の頻度と報告され，非常にまれな疾患である．病理組織学的には，Uihleinら[17)]が虫垂癌をカルチノイド型，嚢腫型，結腸型，の3型に分類したが，カルチノイド型は悪性度，構成細胞などが他と異なることより，別の腫瘍として扱われている．嚢腫型は粘液産生能を有する高分化腺癌で，回盲部腫瘤として発見されることが多く，破裂すると腹膜偽粘液腫を形成する．結腸型は虫垂炎症状で発見されることが多いが，通常の結腸癌と同様の組織像を示し，リンパ行性や血行性転移をきたしやすい．結腸型の中でも胃癌の linitis plastica に類似する型が報告されており[18)]，自験例はこの型に相当すると考えられた．これは，肉眼的に thick rigid tube または cord-like の形態をとり，組織型は印環細胞癌が多く，予後がきわめて悪いことが特徴とされている．虫垂癌はいずれの型も，手術時にはすでに進行している場合が多いため，予後が不良で，虫垂切除術だけでの5年生存率は約20%で，右半結腸切除術を施行した場合は約63%といわれている[19)]．このため虫垂癌の治療としては，リンパ節郭清を含む回盲部切除術，あるいは右半結腸切除術が必要と考えられる．自験例では，虫垂根部に腫瘍が存在し，その末梢に憩室を認めたことより，腫瘍による虫垂内腔の閉塞が憩室の形成，憩室炎の発症に関与していたと考えられた．

自験例は，急性虫垂炎の術前診断で虫垂切除術を施行したが，病理組織検査にて虫垂憩室穿孔にともなった虫垂癌が発見された，きわめてまれな症例であった．急性虫垂炎の診断で，虫垂切除術を施行した場合，特に成人例では，病理組織学的検索を行うことが，非常に重要であると考えられた．

文　献

1）Trollope ML, Lindenauer SM：Diverticulosis of the appendix：A collective review. Dis Colon Rectum **17**：200―218, 1974
2）宇都宮勝之，別宮慎也，長谷和生ほか：虫垂疾患の各論（4）虫垂憩室ならびにその炎症．臨消内科 **14**：1511―1515, 1999
3）山本真也，川村明廣，尾崎信三ほか：虫垂憩室症の2例．臨外　**54**：263―266, 1999
4）寺田武史，炭山嘉伸，斉田芳久ほか：虫垂憩室の2例．日臨外会誌　**60**：1121―1124, 1999
5）三好俊策，上竹　正，福島範子：虫垂憩室症の6例．同愛医誌　**10**：83―92, 1987
6）村田　順，高橋　敏，岩崎　裕ほか：虫垂憩室穿孔の1例．外科　**40**：1035―1036, 1978
7）幕内博泰，伊藤隆雄，須藤政彦ほか：先天性虫垂憩室―先天性多発憩室症の1例（本邦初例）と文献的考察―．臨外　**31**：1485―1499, 1976
8）宗本義則，浅田康行，笠原義郎ほか：術前診断しえた虫垂憩室症の1例―本邦93例の報告より．日臨外医会誌　**55**：2608―2611, 1994

9）宇野雄祐, 岩瀬孝明, 西浦和男ほか：虫垂憩室症の2症例．日消外会誌 **27**：2476―2480, 1994
10）新山秀昭, 北島吉彦, 藤原 博：腹腔内膿瘍を形成した虫垂憩室穿孔の1例．日臨外医会誌 **58**：1554―1556, 1997
11）中西英和，丸田守人，小西高義ほか：虫垂憩室の5症例．日臨外医会誌 **49**：1445―1451, 1988
12）Deschenes L, Couture J, Garneau R：Diverticulitis of the appendix. Report of sixty-one cases. Am J Surg **121**：706―709, 1971
13）谷村 晃, 中島雅典, 河野保彦：虫垂癌と虫垂憩室の併存例．外科診療 **22**：1723―1725, 1980
14）橋詰倫太郎, 有福孝徳, 山村卓也ほか：虫垂粘液嚢腫に併存した虫垂憩室にみられた微小虫垂癌の1例．手術 **52**：901―904, 1998
15）Steinberg M, Cohn I Jr：Primary adenocarcinoma of the appendix. Surgery **614**：644―660, 1967
16）梶原博一, 小泉博義, 熊本吉一ほか：原発性虫垂癌の3例．横浜医 **35**：9―15, 1984
17）Uihlein A, McDonald JR：Primary carcinoma of the appendix resembling carcinoma of the colon. Surg Gynecol Obstet **76**：711―714, 1943
18）Qizilbach AH：Primary adenocarcinoma of the appendix. A clinicopathological study of 11 cases. Arch Pathol **99**：556―562, 1975
19）Hesketh KT：The management of primary adenocarcinoma of the vermiform appendix. Gut **4**：158―168, 1963

A Case of Appendiceal Carcinoma with Perforated Appendiceal Diverticulum

Satoshi Takatsuka, Atsushi Yamamoto and Keiichi Takagaki
Department of Surgery, Yasaka National Health Insurance Hospital

Both appendiceal diverticulum and appendiceal carcinoma are extremely rare. We encountered a case of appendiceal carcinoma with appendiceal diverticulum. This case is described in this paper with a review of the literature. A 67-year-old woman presented to our hospital with right lower abdominal pain. Appendectomy was perfomed under the diagnosis of acute appendicitis. A moderate amount of pus-like fluid was observed in the peritoneal cavity. The excised appendix possessed two diverticula, one of which was perforated. The diveriticula were demonstrated histlogically to be pseudo-diverticula. The perforated diverticulum showed massive neutrophilic infiltration. A signet-ring cell carcinoma extending to the subserosa was found at the base of the appendix. Therefore an ileocecal resection with lymph node dissection was perfomed. No residual tumor or lymph nodes metastasis were recognized. Appendiceal carcinoma with appendiceal diverticulum is extremely rare, and only 3 cases, including ours, have been reported in the Japanese literature.

Key words：appendiceal diverticulum, appendiceal carcinoma

〔Jpn J Gastroenterol Surg 33：1710―1713, 2000〕

Reprint requests：Satoshi Takatsuka Department of Surgery, Yasaka National Health Insurance Hospital
3666 Mizotani, Yasaka-cho, Takeno-gun, Kyoto, 627-0111, JAPAN