日消外会誌　33（9）：1719～1723，2000年

症例報告

腹腔内異物肉芽腫の1切除例の経験と画像診断の検討

東京大学消化管外科，*同　放射線科，**同　病理科
久保田啓介　羽生田信子　山口　浩和
瀬戸　泰之　河原　正樹　安田　秀光
上西　紀夫　小林　有香*　元井　紀子**

症例は66歳の男性で腹部腫瘤を主訴に当科入院した．24年前の胃切除術の既往があった．CT上腫瘤は低濃度で不均一に造影された．MRIではT2像にて内部不均一な低信号を示し，Gd T1像で辺縁とT2像上の高信号部分に造影効果を認めた．腹腔内異物肉芽腫の診断で腫瘤を摘出した．腫瘤割面にガーゼと肉芽組織を認め，組織学的には繊維成分を含む肉芽組織が異物巨細胞・泡沫細胞を伴って認められた．腹腔内異物肉芽腫の画像所見として特異的なものは少ないが，MRIではT2像で低信号と高信号を呈するものに大別され，おのおの増殖性変化と浸出性変化を反映する．この両変化の割合により多彩な画像所見を呈する．本症例のCT・MRI上の画像所見は，組織学的所見を如実に描出していた．腹腔内異物肉芽腫は画像診断により術前診断のみならず，組織学的所見の推測まで可能と考えられた．

はじめに

過去の手術の遺残ガーゼによる腹腔内異物肉芽腫（いわゆるガーゼオーマ）の頻度はそれほど多いものではない[1)～5)]．無症状に経過し，検診などで偶然発見されることも少なくない[1)2)]．その存在の可能性を念頭に置いていないと腫瘍性病変と誤認することがある[3)4)]．腫瘍性病変との鑑別のために，各種画像法における本症の所見を十分認識しておくことが必要である．

今回，我々は腹部超音波，腹部CT，腹部MRIなどの検査にて広範囲胃切除術々後の腹腔内異物肉芽腫を強く疑い，外科的摘出を行った症例を経験したので画像診断を中心に文献的考察を加えて報告する．

症　例

患者：66歳，男性

主訴：症状なし．

既往歴：1975年（24年前）に他院で十二指腸潰瘍に対して広範囲胃切除術を受けた．

家族歴：特記すべきことなし．

現病歴：1999年5月検診をうけ，触診および腹部超音波検査にて腹部腫瘤を指摘された．6月近医受診し，腹部CT検査にて右上腹部腫瘤を認め，7月精査治療目的に当科入院となった．

入院時現症：身長166cm，体重66kg．結膜に貧血，黄疸はなく，全身状態は良好．腹部は全体に軟らかくかつ平坦で，自発痛・圧痛を認めなかった．上腹部正中に胃切除時の手術瘢痕を認めた．右季肋下から心窩部に約10cmの可動性に乏しい弾性硬の腫瘤を触知した．

入院時血液検査所見：白血球数，CRPや肝機能などに異常は認められず，腫瘍マーカーはCEA 1.0ng/ml，CA19-9 5U/*l*と正常範囲内であった．

腹部単純X線所見：右上腹部に約10cmの軟部腫瘤陰影を認めた．

腹部超音波所見：胆嚢・十二指腸下縁，膵頭部右縁に接する9cm大の内部mosaic状の低エコーな腫瘤を認めた（**Fig. 1**）．

腹部CT所見：腹部正中，膵の前方に8×7cmの辺縁平滑な腫瘤を認め，内部は低濃度で，不均一に造影された．辺縁に石灰濃度域を認めた．この腫瘤は肝・膵・胃・腸のいずれの臓器とも連続性を認めなかった（**Fig. 2**）．

腹部MRI所見：腫瘤はT1強調像では不均一な低信号を呈し，T2強調像では全体に低信号を呈したが内部にまだらな高信号領域を有した．また，GdT1強調像では腫瘤の辺縁が均一に，内部が不均一に造影され，内部の不均一な造影部分はT2強調像でのまだらな高信号領域と一致していた（**Fig. 3**）．

腹部血管造影所見：腹部の血管走行に異常所見を認めず，腫瘍濃染像を認めなかった．

＜2000年6月28日受理＞別刷請求先：久保田啓介
〒112-8688　東京都文京区目白台3―28―6　東大分院外科

Fig. 1　US showed a hypoechoic tumor with internal mosaic echo.

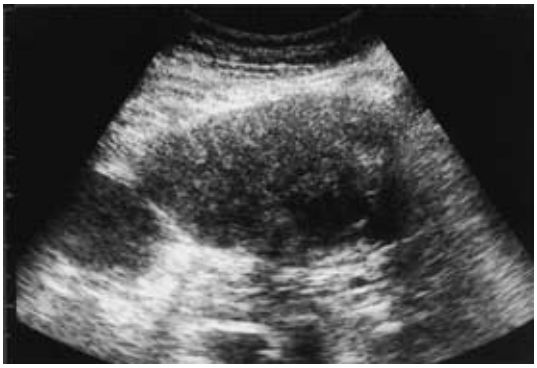

Fig. 2　CT showed a tumor of low density, which was irregularly enhanced（arrow head）.

ガリウムシンチ所見：腹部にガリウムの異常集積を認めなかった．

以上の所見から，前回の手術に起因する腹腔内異物肉芽腫を強く疑い，患者にその可能性を説明し同意を得て，腫瘤摘出術を行った．

手術所見：前回の術創に沿う上腹部正中切開で開腹した．腹腔内には腹水を認めなかった．腫瘤は遺残大網・胃結腸間膜の背側，横行結腸間膜の頭側，すなわち盲嚢腔の中にあった．腫瘤周囲に癒着する脂肪組織には非常に血管が豊富であり，これらを丹念に結紮切離して剝離をすすめた．横行結腸間膜とは一部強固に癒着していたので，間膜を一部合併切除した．

病理組織学的所見：肉眼的には割面にてガーゼとこれを取り巻く肉芽組織，および出血巣を認めた．組織学的には内部に多量の人工的繊維成分を含む肉芽組織が異物巨細胞・泡沫細胞・貪食細胞などを伴って認められ，腹腔内異物肉芽腫と診断された（**Fig. 4**）．

Fig. 3　MR findings of the tumor. a：irregularly low signals on T1-weighted images. b：predominantly low signals with an admixture of high signals on T2-weighted images. c：the areas which showed high signals on T2-weighted images were enhanced following Gd administration.

a

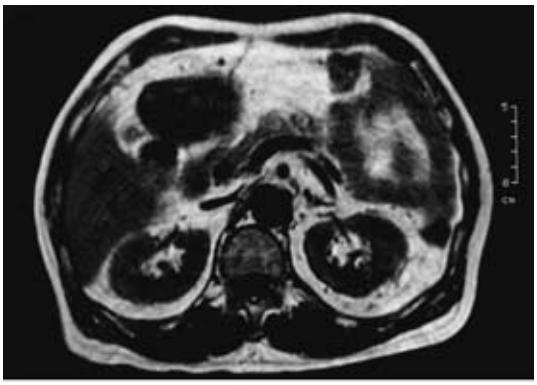

b

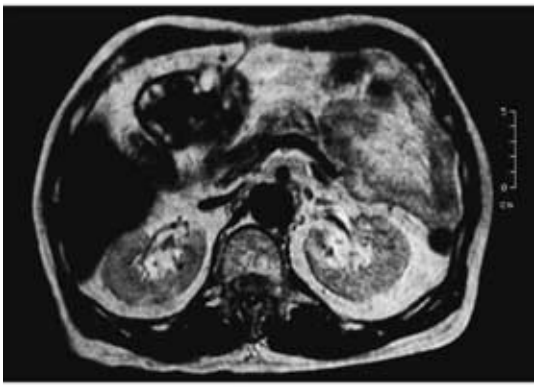

c

Fig. 4　Histopathological findings of the excised tumor. a：the cut surface had features of irregular areas of fibrosis and hematoma with surgical sponge macroscopically. b：polaryzable foreign material was identified with infiltration of foreign body giant cells（1）and foamy cells（2）as well as a histiocytic reaction（3）(HE, ×200).

a

b

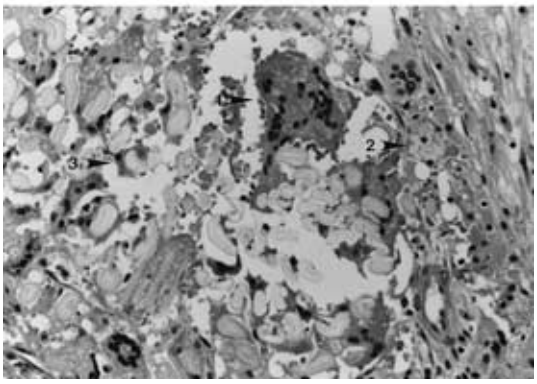

細菌培養検査：内容物から細菌は検出されなかった．

術後経過：順調に経過し，術後第10病日に退院した．患者には異物肉芽腫であったことを説明し，納得された．

考　察

腹腔内異物肉芽腫は，外科的手術にて腹腔内に取り残された遺物（ガーゼ，タオルなど）により生体の炎症反応がおこり形成される．実際の頻度は不明であるが，術野が狭く深部の操作が多い場合や，術中に突然の大出血があった場合などに起こりやすいといわれている[1]．手術して腹腔内異物肉芽腫が発見されるまでの期間は14日～30年と幅広く，症状としては腹痛，腰痛，腹部腫瘤などにより発見されることが多いが，検診などで偶然に発見されることもある[2)~5)]．告知について議論した文献は見当たらないが，我々は事実を説明すべきものと考えている．

腹腔内異物肉芽腫には浸出性変化が主体で膿瘍を形成し嚢胞性腫瘤となるものや，増殖性変化が主体で器質化して肉芽腫を形成するものなどがあり，これらの変化の割合にもよって多彩な画像所見を呈する．

腹部単純 X 線検査では X 線不透過性のマーカーが含まれる場合は診断は容易であるが，含まれない場合の単純 X 線での特徴的所見として，ガーゼやタオルの繊維間にガスが捕捉された whirl like appearance を呈することがある[6]．ただし，この所見が現れるのはまれであり，我々の症例では単なる軟部腫瘤として描出され，同所見は認めなかった．

超音波検査では，急性期には表面が高エコーで，強く鮮明な音響陰影をひくのが特徴とされる．長期間が経過すると，繊維が変性したり，周囲に膿瘍が形成されてこの所見は認められなくなり，内部エコーの少ない腫瘤内に不整な高エコーがある像として描出される[7)8)]．

CT 上の特徴的所見は繊維に空気が捕捉された whirl like spongiform pattern が有名である[9)10)]．この像は感染性膿瘍でみられる不規則な，あるいは水平面を形成するガス像と異なり，ガスが繊維間に車軸上に配列するものである．他の特徴的 CT 所見として，折り畳まれた形の線状の高濃度の物質が認められることがあり，これは腹腔内異物肉芽腫内部の布性遺残物を現していると考えられる[11)]．

松本らは超音波検査，CT 所見から腹腔内異物肉芽腫を 4 つの型に分類し，I 型，II 型を術後早期から強い炎症症状を示す急性型，III 型，IV 型を術後長期間を経て発見される慢性型に分類した[8)]．そして内部に高濃度部分を有する嚢胞性腫瘤の像を示す III 型の頻度がもっとも高いとし，これは大量の貯留液中にガーゼが浮遊した状態を表すとしている．また濃度が高く明瞭な造影効果を有する IV 型を著明な肉芽形成によるものとしている．我々の症例は組織学的には IV 型に分類されると思われるが，CT 所見は報告にある程の高濃度を呈さなかった．これは著明な肉芽の中に浸出液・出血がびまん性に存在していたためと考えられる．

MRI 検査上の所見は報告は本邦にてはいまだまとまったものがなく，最近の欧米の文献を基に検討した．

多彩な所見の報告があるが，特異的なものはなく，T1強調像では低信号を呈し，T2強調像では低信号を呈するものと，高信号を呈するものに大別される[12)～15)]．T2強調像での低信号の原因として，繊維成分またはヘモジデリンの影響，および無信号であるガーゼ自体が反映されると推測される．高信号を呈する原因としては，蛋白成分の多い液体の貯留が推測される[13)]．すなわち，繊維組織やガーゼの占める割合が多い場合にはT2強調像で低信号を呈し，浸出液が多い場合には高信号を呈すると考えられ，後者の報告の方がやや多いようである．我々の症例は，T2強調像で内部にまだらな高信号領域を有し，全体に低信号を呈した．また，GdT1強調像では腫瘤の辺縁と，T2強調像でのまだらな高信号領域と一致して造影された．これらの所見は組織学的には腫瘤の大部分はガーゼと肉芽組織が占めていたこと，辺縁が血管豊富な繊維性被膜で覆われていたこと，内部の一部の貯留液中に血流が存在したことを反映すると思われる．

腹腔内異物肉芽腫の治療として，生検により組織学的確診がつき，臨床症状に乏しく炎症所見もない症例を経過観察した報告もある[2)]．その一方で，2次感染がおこれば救命的な感染性膿瘍となり死亡率は75%にのぼるとの報告がある[5)11)]．また，腹腔内異物肉芽腫による圧迫，壊死，穿通などさまざまな合併症は臨床的にも問題があり，さらに悪性腫瘍の術後では再発との鑑別診断が大きな問題となりうる．これらのことから合併症が起こらないうちに的確な診断を行い手術にて摘出しなければならないと考えられる．

以上，腹腔内異物肉芽腫の１例を経験し，その画像診断上の所見について文献的考察を行った．

文　献

1）加納宜康, 後藤明彦, 田辺　博ほか：遺残ガーゼによる腹膜内膿瘍の１例―特徴的超音波像についての検討―．消外　**9**：1953―1956, 1986

2）曽根康博，今枝孟義，山脇義晴ほか：USガイド下生検により診断し得たガーゼオーマの１例．臨放線　**36**：741―744, 1991

3）御前　隆, 矢木健二, 曽我忠司ほか：興味ある画像所見を示した上腹部ガーゼオーマの１例．臨放線　**36**：1629―1632, 1991

4）小山雅司, 黒堅賢二, 飯田昭彦ほか：ガーゼオーマの画像所見―MRI所見を含めて―．臨放線　**38**：1543―1548, 1993

5）衣笠哲史, 山下裕一, 竹尾浩真ほか：術前に診断し得たいわゆるガーゼオーマの１例．臨と研　**74**：119―122, 1997

6）Kokubo T, Itai Y, Ohtome K et al：Retained surgical sponge：CT and US appearance. Radiology **165**：415―418, 1987

7）Yamamoto M, Ido K, Izutsu M et al：CT and Ultrasound findings of surgically retained sponges and towels. JCAT **11**：1003―1006, 1987

8）松本敏郎, 相川久幸, 三宅秀敏ほか：ガゼオーマのCTおよびUS診断．日医放線会誌　**50**：1350―1358, 1990

9）Parienty RA, Pradel J, Lepreux JF et al：Computed tomography of surgical retained after laparotomy. JCAT **5**：187―189, 1981

10）Kopka L, Fischer Y, Gross AJ et al：CT of retained surgical sponges（textilomas）：pitfalls in detection and evaluation. JCAT **20**：919―923, 1996

11）河原俊司, 本田　実, 小須田茂ほか：ガーゼオーマのCT，US所見．日医放線会誌　**50**：375―381, 1990

12）Van Goethem JWM：MR and CT imaging of paraspinal textiloma（gossypiboma）．JCAT **15**：1000―1003, 1991

13）Terrier F, Revel D, Hricak H：MRI of a retaied sponge in a dog. Magn Reson Imaging **3**：283―286, 1985

14）Abdul-Karim FW, Benevenia J, Pathria MN et al：Case report 736. Skeletal Radiol **21**：466―469, 1992

15）Roumen RMH, Weerdenburg HPG：MR features of a 24-year-old gossypiboma：a case report. Acta Radiol **39**：176―178, 1998

A Case of Retained Surgical Sponge（gossypiboma）and MR Features

Keisuke Kubota, Nobuko Haniuda, Hirokazu Yamaguchi, Yasuyuki Seto,
Masaki Kawahara, Hidemitsu Yasuda, Michio Kaminishi,
Yuka Kobayashi* and Noriko Motoi**
Department of Gastrointestinal Surgery,*Radiology and **Pathology, University of Tokyo

The patient was a 66-year-old male who had undergone gastrectomy 24 years ago. He was admitted to our hospital with an abdominal mass, and physical examination revealed a painless movable lesion, 10 cm in diameter, in the right upper abdomen. CT and US demonstrated an abdominal tumor-like mass with inhomogeneous internal components. MR showed predominantly low-intensity signals admixed with high-intensity signals on T2-weighted images, and nonhomogeneous enhancement was evident following contrast administration. The lesion was suspected to be a retained surgical sponge（gossypiboma）and excised. The cut-surface showed irregular areas of fibrosis and a hematoma with an artificial gauze background, and histopathological examination revealed marked infiltration of foreign body giant cells and foamy cells as well as a histiocytic reaction. Identification of polarizable foreign material was consistent with the diagnosis of gossypiboma. The CT and MR scan features of gossypibomas are nonspecific. On CT, a whirl-like spongiform pattern is characteristic, but this feature dose not appear consistently in all cases. On T2-weighted MR images, gossypibomas show both low- and high-intensity signals, histologically reflected as granulomatous and fluid exudative changes, respectively. The findings on CT and MRI in our case seem to be compatible with the histopathological features. Thus, not only preoperative diagnosis, but also prediction of the histological features of gossypibomas seem possible by CT and MRI.

Key words：retained surgical sponge, gossypiboma, magnetic resonance imaging

〔Jpn J Gastroenterol Surg 33：1719—1723, 2000〕

Reprint requests：Keisuke Kubota　Department of Surgery, Tokyo University Branch Hospital
3-28-6 Mejirodai, Bunkyo-ku, Tokyo, 112-8688 JAPAN