日消外会誌　33（9）：1724～1728，2000年

症例報告

超音波検査にて術前診断可能であった閉鎖孔ヘルニアの5例

JA 揖斐総合病院外科
松橋　延壽　　永田　高康　　立花　　進
浅野　雅嘉　　梶間　敏彦　　土屋　十次

超音波検査にて術前診断可能であった閉鎖孔ヘルニアの5例を経験した．症例は女性4例，男性1例．右側3例，左側2例．全例痩せ型で，平均年齢は83.8歳と高齢であった．主訴は5例とも腹痛，嘔気でイレウス症状を呈していた．また，Howship-Romberg 徴候は術前3例に確認した．閉鎖孔ヘルニアを術前疑い全例に超音波検査を施行し，小腸の閉鎖孔への嵌入を確認した．症状発生から手術までの期間は，1日から最長24日で平均10.6日であった．嵌入形態は3例が Richter 型であり，嵌入部位は回盲部から50～100cm の小腸であった．術式は3例が小腸人工肛門（二連銃式），1例が15cm の腸切除，1例が整復解除のみであった．ヘルニア門の処理は単純縫合閉鎖が3例，mesh plug による補強が2例であった．なお，人工肛門は後日閉鎖し全例生存中である．

はじめに

閉鎖孔ヘルニアは比較的まれな疾患[1]で，術前診断が困難であるとされている．一方，超音波検査は被験者に対する侵襲が少なく，ベッドサイドで容易に行える検査法である．著者らは過去6年間に経験した閉鎖孔ヘルニア5例に対し，術前超音波検査を施行し，全例で正診可能であった．そこで，閉鎖孔ヘルニアの術前診断法として超音波検査の有用性を評価した[2)3)]．

症 例 1

患者：86歳，女性

主訴：腹痛

既往歴：分娩回数は1回で，その他に特記すべきものを認めず．

現病歴：1994年7月腹痛を自覚し当院内科へ入院した．その後腹部膨満が次第に増強してきたため腸閉塞と診断されたイレウス管の挿入を受け，当科へ紹介された．

入院時現症：身長150cm，体重40kg と体格はやや痩せ型で亀背であった．Howship-Romberg（以下，HR と略す）徴候は認めなかった．

入院時血液検査所見：WBC 12,900/mm^3

腹部単純 X 線検査：全体に小腸係蹄の拡張像を認めたが，閉鎖孔への腸管嵌入を疑わせる腸管ガス像は認めなかった．

＜2000年6月28日受理＞別刷請求先：松橋　延壽
〒502-0901　岐阜市光町2―46　近石病院外科

Fig. 1　Abdominal US showed the hernia sac containing the intestine as cystic structure between the internal obturator muscle and the pectineus muscle. A：Case 1.

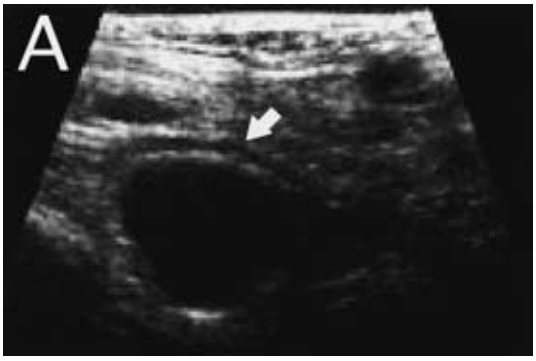

腹部超音波検査：左閉鎖孔への小腸嵌入像を認めた（**Fig. 1**）．

手術所見：回盲部から約80cm 口側の回腸全体が左閉鎖孔に嵌入し，非 Richter 型のため腸壁全周が壊死状で，口側小腸は著明に拡張し1期的小腸切除・吻合は危険と判断し，同部を腹壁外へ誘導して二連銃式小腸人工肛門を造設した．

症 例 2

患者：82歳，女性

主訴：食思不振，嘔吐

既往歴：分娩回数は4回で，その他に特記すべきも

Fig. 2　The bowel was herniated from the Abdominal cavity through the hernia orifice. B：Case 2.

Fig. 3　The herniated bowel extended and the obturator muscle was seen below. C：Case 3.

のを認めず.

現病歴：1997年 2 月食思不振，嘔吐を認め当院内科へ入院となった．8 日目頃から腹痛と腹部膨満を認め，次第に増悪するため当科紹介となった.

入院時現症：身長153cm，体重40kg と痩せ型で亀背であった．腹部は全体に膨満し圧痛を認めたが，筋性防御はみられなかった．HR 徴候は陽性であった.

入院時血液検査所見：WBC 3,900/mm^3，CRP 5.0 mg/dl であった.

腹部単純 X 線検査：小腸係蹄の著しい拡張を認めたが，閉鎖孔への腸管ガス嵌入像は認めなかった.

腹部超音波検査：左閉鎖孔に小腸の嵌入を認めた（**Fig. 2**）.

手術所見：回盲部より約100cm 口側の回腸が左閉鎖孔に嵌入していた．嵌入形態は Richter 型であったが，小腸の拡張が強く，腸管壁が壊死状のため 1 期的小腸切除は危険と判断し，小腸人工肛門（二連銃式）を造設した.

症 例 3

患者：85歳，女性

主訴：腹痛，嘔吐

既往歴：分娩回数は 1 回．洞不全症候群のためペースメーカー留置中，その他に慢性閉塞性肺疾患で加療を受けた.

現病歴：1998年 4 月に腹痛，嘔吐にて当院内科を受診，腸閉塞と診断され同日入院した．イレウス管の挿入により一時的に症状軽快するも14日後に再燃し，当科へ紹介受診となった.

入院時現症：身長140cm，体重35kg と痩せ型で亀背であった．腹部は全体に膨満し圧痛を認めたが筋性防御はみられなかった．HR 徴候は陽性であった.

入院時血液検査所見：WBC 4,000/mm^3，CRP（－）

腹部単純 X 線検査：左側上腹部を中心に小腸 niveau を認めた．閉鎖孔への腸管ガス像は認めなかった.

腹部超音波検査：右閉鎖孔に小腸の嵌入像を認めた（**Fig. 3**）.

手術所見：回盲部より約55cm 口側の回腸が右閉鎖孔に Richter 型に嵌入していた．本例は小腸の拡張が強くさらに術前の全身状態不良のため，小腸人工肛門（二連銃式）を造設した.

症 例 4

患者：84歳，男性

主訴：右会陰部痛

既往歴：胃癌術後

現病歴：1998年 3 月と 6 月に右会陰部痛を自覚し当科受診，腹部超音波検査を受け閉鎖孔ヘルニアと診断された．保存的治療にて自然還納がみられたため経過観察したが，7 月頃に同様症状をきたし再来院した.

入院時現症：身長160cm，体重39kg と痩せ型であった．腹部は全体に平坦であり圧痛を認めたが筋性防御はみられなかった．HR 徴候は陽性であった.

入院時血液検査所見：WBC 4,400/mm^3，CRP 2.5 mg/dl

腹部単純 X 線検査：拡張した小腸ガス像は認めなかった.

腹部超音波検査：右閉鎖孔に小腸の嵌入像を認めた（**Fig. 4**）.

手術所見：回盲部から口側約50cm の小腸が右閉鎖

Fig. 4　Abdominal US is similar to that in Case 1（Fig. 1）D：Case 4.

Fig. 5　Herniated bowel was seen below the pubic bone. E：Case 5.

孔を覆うように存在し，小腸の拡張はあまり認められず軽度嵌入状態であったため，容易に解除することが可能であった．メッシュプラグ法[4]でヘルニア門を閉鎖した．

症例5

患者：82歳，女性

主訴：腹痛，嘔吐

既往歴：特になし．

現病歴：1998年9月腹痛および嘔吐を自覚，さらに発熱を認めたため3日後当院内科を受診し，同日入院となった．イレウス管を挿入し，保存的治療を施行されたが症状軽快せず，24日目に外科転科となった．

入院時現症：身長157cm，体重40kgと痩せ型であった．腹部は全体に膨満し，圧痛および筋性防御を認めた．また，HR徴候は陽性であった．

入院時血液検査所見：WBC 16,000/mm^3

腹部単純X線検査：下腹部を中心に大量の拡張した小腸ガスを認めた．

腹部超音波検査：右閉鎖孔に小腸の嵌入像を認めた（**Fig. 5**）．

手術所見：回盲部から口側約50cmの回腸が右閉鎖孔に嵌入していた．大腿側および腹腔側より解除を試みたが結果的に漿膜の一部を損傷し，その周囲の腸管の血流不良を認めたため約15cmの腸管切除（端々吻合）を要した．次いで，ヘルニア門に付着した漿膜を摘除した後，メッシュプラグ法で閉鎖した．

考　察

閉鎖孔ヘルニアは比較的まれな疾患であるが，本邦では1927年の川瀬[1]の報告以来約400例を越えている[5)6)]．発生頻度は女性に多く（男女比は1：20〜25），要因としては老化（60歳以上が80%を占める），るい痩，多産，肺疾患の合併，骨盤・脊柱の変形などが考えられている．病側は右側に多いが，左側はS状結腸が小腸係蹄の閉鎖孔への侵入を妨げるためと考えられている．初発症状は腹痛，腹満，嘔気，嘔吐などのイレウス症状が主体である．本症の最も特徴的な所見は，患側大腿内側痛から膝関節より下腿に放散する激痛，疼痛，しびれ感ないし知覚異常をきたすHowship-Romberg徴候である（**Table 1**）[7)8)]．自験例ではHR徴候を3例に認め診断の助けとなったが，文献的には初診時HR徴候で診断しえた症例は20%程度に過ぎず，さらに術前早期に本症と診断された症例は50%以下と少なく，手術時期を失う例が多かった．しかし，1983年Mezianeら[9]によってCT検査による診断が，また1989年神崎ら[10]によって超音波検査による診断がそれぞれ報告されてからは，画像診断による報告が増加し，術前診断が十分可能となった．最近では，とくにCT検査が術前診断に有用であったという報告が増加している[11)12)]．一般にCT検査は他の検査法と比べ客観性に富み，非侵襲的で有益ではあるが，著者らは超音波検査[2)3)]を全例に施行し，内閉鎖筋と恥骨筋の間に嵌入した腸管係蹄を確認することで，術前診断が可能であった．神崎ら[10]は恥骨より下方に脱出し，大腿筋群内に存在する腸管は恥骨の影響を受けないので描出可能であり，超音波検査が診断に有用であると述べている．また，吉田ら[13]は超音波検査が第一選択であるべきと考え，疑診例にはCT，MRI検査を併用し，閉鎖孔に脱出した腸管を確認すべきであると述べている．超

Table 1 Summary of five cases of obturator hernia

Case	Case 1	Case 2	Case 3	Case 4	Case 5
Age and Sex	86/F	82/F	85/F	84/M	82/F
Body length/Body weight(cm/kg)	150/40	153/40	140/35	160/39	157/40
Symptoms	Abd pain*	Appetite loss	Abd pain	Rt perineal pain	Fever, Abd pain
HRS**	Negative	Positive	Negative	Positive	Negative
Location	Left	Left	Right	Right	Right
Time to operation	3 days	10 days	15 days	1 days	24 days
Pregnancy	1 time	4 times	1 time	/	3 times
Laparotomy history	Negative	Negative	Negative	Positive	Negative
Richter 's hernia	Negative	Positive	Positive	Negative	Negative
Intestinal resection(Ope method)	(−)Enterostomy	(−)Enterostomy	(−)Enterostomy	(−)	(+)End to end
Outcome	Cured	Cured	Cured	Cured	Cured

*Abd : Abdominal pain
** Howship-Romberg 's sigh

音波検査の手法としては（1）sagittal 像では，恥骨結合と大腿動静脈のほぼ中間点を scan し，恥骨の後面をのぞきこむように施行しながら腸管嵌入の有無を確認する，(2）transverse 像においては恥骨結節と大転子を結ぶ線の 2，3 横指下を scan し，大腿筋群内に脱出した腸管の嵌入の有無を確認することが重要である．自験例では，全例この手法によって超音波検査を施行し，腸管の嵌入像を確認した．

治療法は開腹術が一般的で，ヘルニア門の処理には通常腹膜の縫縮が行われているが，最近では鼠径ヘルニアの根治術に使用しているメッシュプラグを閉鎖孔でのヘルニア門閉鎖に応用する術式が広く行われるようになった．自験例でも 2 例に行ったが，術後とくに問題なく再発傾向は認めていない．

今回著者らは高齢者の原因不明のイレウス症状を呈した 5 症例に対し，超音波検査を施行し閉鎖孔ヘルニアとの術前診断が可能であった．超音波検査は外来，ベッドサイドにて簡便に施行可能で，患者に対しても非侵襲的検査法である．CT 検査と比較すると多少の主観性が入り若干の熟練度を要するが，高齢者で原因不明のイレウス症状を呈している症例に対しては，先ず本疾患を念頭に置いて超音波検査などを施行すれば，術前診断もさほど困難ではないと思われる．

文　献

1）川瀬　潔：閉鎖孔ヘルニアの 1 例．日外会誌 **27**：1839—1840, 1927
2）神崎　洋, 亀岡信悟, 今井俊一ほか：術前診断に超音波検査が有用であった閉鎖孔ヘルニアの 3 例．日臨外医会誌　**50**：2488—2491, 1989
3）湯浅　肇, 後藤幸一, 若林宏和ほか：超音波検査でヘルニア門が描出できた閉鎖孔ヘルニア 4 例. Jpn J Med Ultrasonics **19**：41—48, 1992
4）平井淳一, 白髭健朗, 木村穂積ほか：プラグ法による閉鎖孔ヘルニア修復術の 1 例. 手術　**51**：281—283, 1997
5）渡橋和政, 佐々木譲, 井上邦典ほか：閉鎖孔ヘルニアの 2 症例—本邦報告181例の文献的考察. 日臨外医会誌　**45**：967—973, 1984
6）佐々木誠, 林　也欽, 草野義輝：閉鎖孔ヘルニアの 1 例および本邦報告例の文献的考察．広島医 **36**：1233—1236, 1986
7）須郷広之, 田中岳史, 大橋　薫ほか：術前診断し得た閉鎖孔ヘルニアの一例．日腹部救急医会誌 **17**：1091—1094, 1997
8）横山幸治, 山口晃弘, 磯谷正敏ほか：閉鎖孔ヘルニア30例の検討．日腹部救急医会誌　**17**：355—359, 1997
9）Maziane MA, Fishman EK, Siegelman SS：Computed tomographic diagnosis of obturator foramen hernia. Gastrointest Radiol **8**：375—377, 1983
10）神崎　博, 亀岡信吾, 今井俊一ほか：術前診断に超音波検査が有用であった閉鎖孔ヘルニアの 3 例．日臨外医会誌　**50**：2488—2491, 1989
11）大石英人, 浅沼雄之, 瀬戸武士ほか：CT および超音波術前に診断し得た閉鎖孔ヘルニアの 1 例．日救急医会関東誌　**18**：80—81, 1997
12）山口明浩, 中西正芳, 小黒　厚ほか：CT にて術前に診断し待機手術可能であった閉鎖孔ヘルニアの 1 例．消外　**21**：1117—1119, 1998
13）吉田　寛, 吉安政行, 橋本正好ほか：術前に診断しえた閉鎖孔ヘルニアの 1 例（超音波，CT，MRI の比較検討）．Jpn J Med Ultorasononics **8**：611—615, 1995

Five Cases of Obturator Hernia Preoperatively Diagnosed by Ultrasonography

Nobuhisa Matsuhashi, Takayasu Nagata, Susumu Tachibana, Masayoshi Asano,
Toshihiko Kajima and Juji Tsuchiya
Department of Surgery, Ibi General Hospital

We reported 5 cases（4 female and one male）of obturator hernia which were preoperatively diagnosed by ultrasonography. All patients were thin persons between 82 and 86 years of age（mean：83.8 years）. The chief complaints in all 5 cases were abdominal pain, nausea and ileus-like symptoms. Three cases showed positive Howship-Romberg 's sign. Ultrasonography in all cases revealed hernia sacs containing intestine as a cystic structure between the internal obturator muscle and the pectineus muscle. Recently there has been an increse in the number of preoperative diagnoses reported by computed tomographic scaning, but ultrasonography is one of effective technics for preoperative diagnosis on obturator hernia, because it is easy to perform at bedside or outpatient clinic and less invasive.

Key words：Obturator hernia, preoperative ultrasonography, Hawship-Romberg sign

〔Jpn J Gastroenterol Surg 33：1724―1728, 2000〕

Reprint requests：Nobuhisa Matsuhashi　Department of Surgery, Chikaishi Hospital
2-46 Hikari-chou, Gifu, 502-0901 JAPAN