日消外会誌　33（9）：1729～1732，2000年

症例報告

卵黄血管遺残によるイレウスの１例

名古屋市立東市民病院外科
木村　昌弘　　小林　俊三　　田中　宏紀　　江口　武史
工藤　淳三　　杉浦　弘典　　杉戸　伸好

症例は64歳の男性．腹痛を主訴に近医を受診し，腹痛が増強，嘔吐も出現したため当院緊急入院．来院時腹部は平坦，軟であったが全体に圧痛を認めた．腹部単純 X 線，小腸造影にて絞扼性イレウスを疑い開腹術を施行した．術中所見は，回盲弁より約5cm の回腸に狭窄を認め，狭窄した回腸の腸間膜前葉および後葉にそれぞれ索状物が存在した．索状物の切除により狭窄は解除された．病理検査で，索状物内の脂肪織に動静脈を認め，卵黄動静脈の遺残による mesodiverticular band と診断した．左右の卵黄血管の遺残によるイレウスの本邦報告例は今回検索した範囲では本症例を含めて 2 例のみで，極めてまれと考えられた．

はじめに

イレウスで開腹し，左右の卵黄血管遺残を認め，遺残索状物内に卵黄動静脈を組織学的に同定しえた症例を経験したので，文献的考察を加え報告する．

症　例

患者：64歳，男性

主訴：腹痛，嘔吐

既往歴：特記すべきことなし．

家族歴：特記すべきことなし．

現病歴：平成 9 年10月 5 日腹痛出現し，近医にて投薬治療を受ける．しかし，10月 7 日より腹痛が増強，嘔吐も出現したため当院緊急入院となった．

入院時現症：身長165cm，体重62kg．体温36.8℃．血圧148/90mmHg．貧血，黄疸なし．腹部は平坦，軟であったが全体に圧痛を認めた．

入院時検査所見：白血球が9,900/mm^{3}と上昇している以外異常を認めず．

腹部単純 X 線検査所見：上腹部を中心に鏡面像を伴う小腸ガスを認めた（**Fig. 1**）．

腹部超音波検査所見：小腸の拡張を認めるのみで，腫瘍性病変などその他の異常は認めなかった．

腹部 CT 検査所見：小腸の拡張および壁の軽度肥厚以外異常所見を認めなかった．

以上よりイレウスと診断．イレウス管を挿入し経過観察とした．第 7 病日，腹部症状の軽快および排便を認め，イレウス管よりガストログラフィンにて造影検査を施行した．

＜2000年 6 月28日受理＞別刷請求先：木村　昌弘
〒464-8547　名古屋市千種区若水1―2―23　名古屋市立東市民病院外科

Fig. 1　Plain abdominal X-ray film showed abnormal intestinal gas with niveau.

小腸造影 X 線検査所見：回腸末端より約10cm および20cm の部位に狭窄を認め，それぞれの狭窄部は近接し狭窄間の回腸はループ状を呈していた．狭窄部よりの造影剤流出は良好であった（**Fig. 2**）．

狭窄部が回腸末端であったため大腸内視鏡にて狭窄

Fig. 2　Contrast roentgenogram of the small intestine showed obstruction in the ileum（white arrows）about 10 cm and 20 cm from the ileocecal valve.

Fig. 3　Endoscopic examination reveals the redness of the mucosa of the ileum.

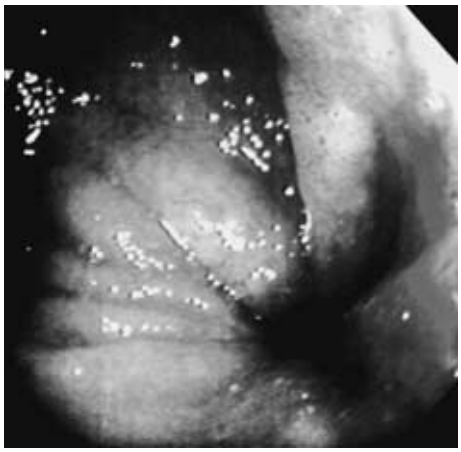

部の観察を行うこととした．

下部消化管内視鏡検査所見：大腸には異常所見を認めなかった．回腸末端約5cm の部位に全周性の狭窄を認め口側へのファイバースコープ挿入は不可能であった．狭窄部周辺の粘膜の発赤は著明であったが粘膜の不整は認めなかった（**Fig. 3**）．

Fig. 4　Stenosis of the ileum was noted at apporoximately 5 cm oral site from the ileocecal valve, and two bands running on the anterior (a) and posterior（B）leaves of the mesentery of the ileum were observed.

同部位からの生検では間質へのリンパ球浸潤を認めるのみで異型細胞は認めなかった．

腹部血管造影検査所見：特記すべき所見なし．

10月24日，再度イレウス管造影を試行したが，狭窄所見に変化を認めなかった．索状物による回腸の絞扼，炎症性狭窄，虚血性腸炎，腫瘍性病変を念頭におき11月５日，開腹術を施行した．

手術所見：下腹部正中切開にて開腹した．正中部において腹壁と大網の癒着を認めた．腹水の貯留は認めなかった．腹腔内を検索したところ，回盲弁より約5cm の回腸に狭窄を認め，狭窄した回腸の腸管膜前葉および後葉にそれぞれ索状物が存在した．また，それぞれの索状物は腸間膜対側の腸管壁上において狭小化していた．腸間膜後葉においては狭窄部回腸およびその口側約10cm の回腸，外側腹膜が癒着していたため癒着剥離の後，索状物を切離した．次いで，腸間膜前葉の索状物を末梢側にて切離すると回腸の絞扼は解除された．索状物を腸間膜より剥離し，根部にて切断したところ動脈性出血を認めた．絞扼部の回腸に色調の変化

Fig. 5 Resected specimen on the anterior leaves of the mesentery.

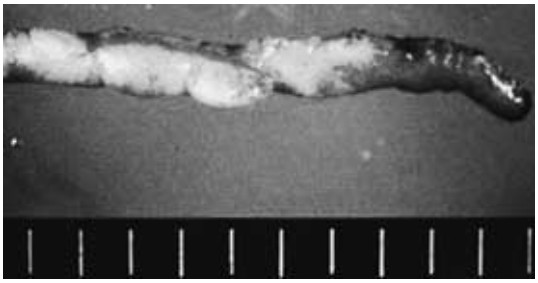

Fig. 6 Histologically, artery and vein were covered with adipose tissue.

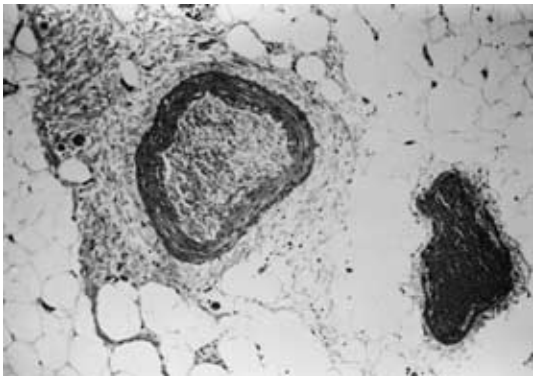

もなく腸管切除は行わなかった．なお，憩室は合併していなかった（**Fig. 4a，b**）．

索状物肉眼所見：直径は約4mmで長径約5cm，断端に動脈とおもわれる管状構造を認めた（**Fig. 5**）．

索状物病理組織学的所見：脂肪織に覆われた比較的細い動脈とそれに伴走する静脈を認めた（**Fig. 6**）．

肉眼所見および組織所見より卵黄動静脈の遺残による回腸狭窄と診断した．

考　察

原始腸管は胎生3週中期，卵黄腸管により卵黄嚢と連結しており，5〜8週に卵管腸管は吸収され消失する．この卵黄腸管の吸収不全により生じたものがMeckel憩室である．Meckel憩室の発生頻度は1〜2%とされ，多くは無症状のまま経過する．合併症としては，イレウス，憩室炎，出血，穿孔があり，全年齢層においてはイレウス，小児例では出血が多いとの報告がある[1]．また，合併症発生率は諸家の報告によりさまざまであるが低年齢層において高い傾向にある．

Meckel憩室によるイレウスの機序として，Rutherfordら[2]は26症例をまとめ，(1) Meckel憩室から臍に至る索状物を軸とする捻転7例，(2) 腸重積7例，(3) mesodiverticular bandに起因するもの6例，(4) 憩室炎4例，(5) Littreヘルニア2例を報告している．

Mesodiverticular bandはMeckel憩室のうち1〜6%に認められるとされている一方，本邦において報告例はないがSmithら[3]は卵黄血管遺残症例12例中6例はMeckel憩室非合併症例であったと報告している．

発生学的には，胎生期における回腸および卵黄嚢は大動脈より分岐した左右の卵黄動脈により栄養されている．左卵黄動脈は卵黄腸管，卵黄嚢の退化，消失に伴い消失し，右卵黄動脈は上腸間膜動脈となる．その遺残がmesodiverticular bandとして認められる．左右の卵黄動脈の遺残形式につきRutherfordは，右卵黄動脈は上腸間膜動脈より分岐してMeckel憩室，卵黄腸管に至る，左卵黄動脈は腹部大動脈より分岐し腸間膜内を通り，その後腸間膜前葉を走行し，Meckel憩室あるいは臍後壁に連なる，と報告している．よって，卵黄動脈の遺残の由来は，その走行が腸間膜の前葉であるか後葉であるのかによって判断しうる．自験例においては切離に留めた索状物が左卵黄動脈の遺残，腸間膜前葉に認めた索状物が右卵黄血管の遺残と考えられた．卵黄動静脈の走行に関し記載の明らかな症例は自験例を含め11例であり，前葉4例[4]，後葉5例[5)6]，両葉は自験例および吉澤ら[7]の報告のみであり，極めてまれな症例と考えられた．

自験例では，卵黄動脈に伴走する静脈が同定された．卵黄静脈の遺残の本邦報告例は15例でありその遺残形式についても不明である．

われわれも過去に，イレウスの診断にて開腹．索状物により小腸が絞扼されており，索状物の切離にて治癒した症例を経験したが，索状物がmesodiverticular bandであった可能性も否定出来ない．よって，腹腔内に索状物が存在した場合は，索状物の走行を検索するとともに組織学的検索を行うことにより本例の集積，遺残形式の解明につながると考えられる．

過去の報告から，mesodiverticular bandの全出生頻度は0.1%程度であり，このbandがイレウスの誘因であると確定診断するのは極めて困難である．自験例においても開腹歴のないこと，小腸造影所見におけるループ状の狭窄所見，内視鏡検査における全周性の狭窄および狭窄部周囲の粘膜の性状から索状物によるイ

レウスが疑われたが確定診断には到らなかった．

また，自験例においてイレウス管挿入後，腹部症状の軽快を認めたこと，診断に難渋したことから開腹手術までに約１か月を要した．これらの反省をふまえ，原因不明のイレウス症例では本例を念頭におく必要があると考えられた．

文　献

1）Leijonmarck C, Bonman-Sandelin K, Frisell J et al：Meckel 's diverticulum in the adult. Br J Surg **73**：146―149, 1986
2）Rutheford R, Akers D：Meckel 's diverticulum：A review of 148 pediatric patients, with special reference to the pattern of bleeding and to mesodiverticular vascular bands. Surgery **59**：618―626, 1966
3）Smith H, Chamerlin J：Persistence of the vitelline（Omphalomesenteric）Artery as a clinical problem. Surg Gynecol Obstet **82**：579―585, 1946
4）江端俊彰，松尾繁信，橘川征児ほか：Medodiverticular band による絞扼性イレウスの１例. 日臨外医会誌　**40**：291―294, 1980
5）青木克哲，大塩猛人，松村長生ほか：Medodiverticular Band によるイレウス．小児外科　**14**：103―106, 1982
6）橋本正也, 徳田一泉, 浩竹中温：卵黄血管遺残によるイレウス. 日臨外医会誌　**49**：2150―2154, 1988
7）吉澤康男, 和田信昭, 長尾孝一：Medodiverticular band によるイレウスの１例―卵黄動・静脈遺残に関する検討を中心に．日臨外医会誌　**54**：1270―1275, 1993

A Case of Intestinal Obstruction due to the Vitelline Vascular Remnants

Masahiro Kimura, Shunzo Kobayashi, Hironori Tanaka, Takeshi Eguchi,
Junzo Kudo, Hironori Sugiura and Nobuyoshi Sugito
Department of Surgery, Higashi Municipal Hospital of Nagoya

A 64-year-old man was admitted to the hospital with abdominal pain and vomiting. Plain abdominal X-ray and a contrast roentgenogram of the small intestine suggested the possibility of strangulated ileus. During surgery, stenosis of the ileum was noted at a site appoximately 5 cm proximal to the ileocecal valve, and two bands running on the anterior and posterior leaves of the mesentery of the ileum were observed. Both bands were divided. Histologically, they were revealed to be an artery and vein covered with adipose tissue. Based on the above evidence, the bands were diagnosed as vitelline vascular remnants. Strangulated ileus caused by bilateral vitelline vessel remnants is very rare.

Key words：vitelline vascular remnants, mesodiverticular band, ileus

〔Jpn J Gastroenterol Surg 33：1729―1732, 2000〕

Reprint requests：Masahiro Kimura　Department of Surgery, Higashi Municipal Hospital of Nagoya
1-2-23 Wakamizu, Chikusa-ku, Nagoya, 464-8547 JAPAN