日消外会誌　33（9）：1733～1736，2000年

臨床経験

胆管非拡張型膵管胆道合流異常に合併した胆管癌の１例

大阪府済生会中津病院外科
西村　公志　　小野山裕彦　　橋本　可成　　安積　靖友
高尾信太郎　　中路　太門　　高橋　応典　　西藤　　勝
嵯峨山　健　　裏川　公章

膵・胆管合流異常の診断にMRCPが有用であった胆管非拡張型合流異常に合併した胆管癌の１例を経験したので報告する．症例は70歳の女性．一過性の右季肋部痛あり，その６か月後黄疸が出現した．全身状態は暦年齢以上に不良であった．MRCPでは中部胆管に縦径2cmの腫瘍像，胆管の完全閉塞がみられたが，腫瘍より下流の胆管に拡張はなく，共通管が1.5cmの胆管合流型の膵・胆管合流異常を認めた．高齢で低栄養であるため，胆管切除術を施行した．手術診断はEM1，DM0，HM0，Surgical Stage I，Cur Bであったが，病理組織学的所見は高分化型管状腺癌，hm2，em2，comprehensive stage II，cur Cであり癌の遺残を認めた．本例は非拡張型合流異常における積極的分流手術の必要性を示唆する１例と考えられた．

はじめに

膵・胆管合流異常は胆道癌発生頻度が高く，膵胆道系の炎症を契機に診断された場合には予防的分流手術が行われている．しかし，胆管拡張のない合流異常においては胆管癌の発生はまれと考えられ，分流手術の適応には議論がある．今回我々は胆管拡張を伴わない膵・胆管合流異常に合併した胆管癌という興味ある１例を経験したので報告する．

症　　例

患者：70歳，女性

主訴：右季肋部痛

既往歴：18歳時，虫垂切除術

現病歴：平成10年12月18日右季肋部痛を自覚し近医を受診したが，一過性のものであった．その後同医で経過をみており特に症状は無かった．平成11年５月８日GOT 1,789U/*l*，GPT 1,146U/*l*と上昇したため入院となった．さらに，6月中旬より黄疸が出現したため当院紹介入院となる．入院後，閉塞性黄疸と診断され経皮経肝胆管ドレナージ術（PTCD）が施行された．

入院時現症：身長145cm，体重46kg．全身の黄疸と右季肋部の圧痛を認めた．全身状態は暦年齢以上に高齢化して見え衰弱していた．

＜2000年５月23日受理＞別刷請求先：西村　公志
〒530-0012　大阪市北区芝田2―10―39　大阪府済生会中津病院外科

Table 1　laboratory findings

WBC	8,600 /mm^3	T-Bil	6.3 mg/dl
RBC	326×10^4 /mm^3	D-Bil	5.8 mg/dl
Hb	10.4 g/dl	Amy	66 U/*l*
Ht	30.9 %	BUN	9.5 mg/dl
Plat	34.7×10^4 /mm^3	Cr	0.4 mg/dl
TP	5.5 g/dl	Na	140 mEq/*l*
Alb	2.5 g/dl	K	3.4 mEq/*l*
GOT	37 U/*l*	Cl	108 mEq/*l*
GPT	29 U/*l*	CEA	4.7 ng/ml
LDH	250 U/*l*	CA19-9	63.5 U/ml
γ-GTP	129 U/*l*		
Alp	19.1 KAU		
ChE	137 U/*l*		

血液検査所見：胆道系酵素とビリルビン値の上昇，血清総蛋白の低下を認めた（**Table 1**）．

腹部CT：胆嚢の腫大がみられたが，リンパ節腫大や胆管の腫瘍像はみられなかった．

経皮経肝胆道造影（PTC）：肝内胆管と上部胆管の著明な拡張がみられ，胆管は中部にて完全閉塞していた（**Fig. 1**）．

Magnetic resonance cholangiopancreatgraphy（MRCP）：中部胆管に縦径2cmの腫瘍像と胆管の完全閉塞がみられた．腫瘍より下流の胆管に拡張はなかったが，共通管が1.5cmの胆管合流型の膵・胆管合

Fig. 1　Percutaneous transhepatic cholangiography showed dilatation and complete obstruction of the bile duct.

Fig. 2　Magnetic resonance cholangiopancreatography revealed 2 cm tumor in the middle portion of the bile duct without bile duct dilation in the lower stream and pancreaticobiliary maljunction was existed.

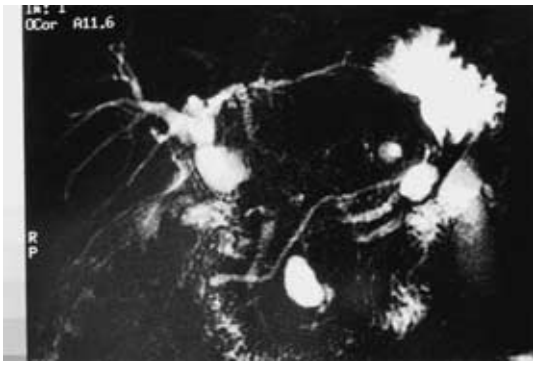

流異常を認めた（**Fig. 2**）.

手術所見：1999年９月３日膵・胆管合流異常症に合併した胆管癌の診断で手術を施行した．全身状態が不良であったために膵頭十二指腸切除術は施行せず，胆管切除・肝管空腸吻合術（Roux-en-Y）を施行した．肝側切離部位は左右肝管合流部直下であり，できるだけ主膵管近く切離した．切除標本を胆管左側で切開すると壁は3mm と肥厚しており，肝側胆管の拡張を認めたが，膵側胆管の拡張は認めなかった．腫瘍は中部胆管に存在し，径2.0×1.5cm の浸潤型で漿膜面への露頭は認めなかった（**Fig. 3**）．胆道癌取扱い規約[1]では Bm,

Fig. 3　Macroscopic findings of the resected specimen showed invasive type of the bile duct cancer.

Fig. 4　Histological findings of the resected specimen showed well differentiated tubular adenocarcinoma infiltrated to the subserosal layer（HE staining, ×30）

Circ，浸潤型，T1，S0，Hinf0，H0，Ginf2，Panc0，Du0，PV0，A0，P0，N（－），M（－），EM1, DM0，HM0，Surgical Stage I，Cur B であった．

病理組織学的所見：高分化型管状腺癌（**Fig. 4**），壁深達度 ss，n0，hm2，em2であり，comprehesive stage II，cur C であった．術後経過は順調で10月19日退院となった．

考　　察

膵・胆管合流異常は，解剖学的に膵管と胆管が十二指腸壁外で合流する先天性の奇形と定義されているが[2]，胆汁うっ帯, 感染に伴う胆汁酸由来変性物質の関与，胆道内への膵液の逆流が誘因となって，胆道粘膜を損傷し過形成，化生，異形成といった病理組織学的変化から癌化が生じ，高率に胆道癌を合併する．した

がって，胆道癌発生の前癌状態であるという認識がもたれ，積極的分流手術が推奨されている[3]．一般に合流異常における胆管の嚢胞状拡張のものには胆管癌が，非拡張型のものに胆嚢癌が合併すると考えられている[4]．これらに共通することは癌の発生部位が，胆嚢あるいは拡張した胆管という胆汁の停滞する部位であり，胆汁の流出障害が癌化に関与すると考えられている[5]．したがって胆管非拡張例に対する胆管切除の適応には議論があり，日本膵管胆道合流異常研究会においても再三，主題として取り上げられている．

膵胆道系の炎症を合併しない場合には胆管切除は必要なく胆摘のみで様子をみるという意見がある．その根拠としては，非拡張例の胆管上皮組織像の検討によるもの[6)~9)]，胆道内圧の検討より胆汁うっ帯がみられないことから発癌機転が作用せず胆管切除は必要が無いとしたものとがみられる．さらに古川ら[10]は胆摘のみで．その後12年9か月生存し84歳で心臓病死するまで何の訴えもなく健在であった症例を報告し分流手術の原則が適応されない症例が存在すると述べている．

一方，胆管非拡張例においても分流手術を必要とする根拠としては，杉原ら[3]の集計では非拡張型合流異常合併胆道癌32例中25例が胆嚢癌であり，7例が胆管癌であったこと．また青木ら[4]のアンケート調査でも非拡張型合流異常の5%に胆管癌がみられることより胆管癌合併の頻度が決して低くないことがある．さらにPCNA染色による細胞動態の検討では非拡張例でも細胞回転が癌ほどではないにせよ，有意に亢進していること[11]，また，胆管上皮の分子生物学的検討でも，K-ras遺伝子変異率[12]，あるいはp53蛋白の異常発現，p53遺伝子変異率[13]においても拡張症例の非癌部の胆管と同等に高率な変異を認めることから発癌のhigh risk状態にあると考えられている．また森下ら[14]はT-tube留置部位に一致して胆管癌を発生した症例の経験より非拡張例においても胆管粘膜は発癌準備状態にあり，何らかの刺激で発癌しやすい状態となっていることより積極的分流手術の根拠としている．そのほか膵炎発生の危険性から分流手術を推奨する意見もみられる[15]．

胆管非拡張例における合流異常の診断においては困難なことが多く，仮に胆嚢病変が指摘されてもERCPが施行されることは少なく，癌発生以前に診断し，適切な治療を行うことは容易ではない．近年MRCPでの膵・胆管合流異常の診断の有用性が報告されている[16]．本例は胆管癌による閉塞性黄疸に対してはPTCDを施行したが，MRCPで膵・胆管合流異常と診断された．MRCPは患者負担が少なく，合流異常の診断能にすぐれており，スクリーニングとして積極的に活用すべきと考える．

術式選択であるが中部胆管癌に対する胆管切除は根治性の点が問題となる[17]．胆管切除による長期生存の条件として，木下ら[18]は全身状態が不良なものに対し限局型，Stage Iに大西ら[19]は組織学的深達度ssまで，結節型，n0，Stage Iに適応があるとしている．また大内ら[20]は浸潤型では非治癒切除になりやすいことを指摘している．本例は全身状態が不良であったためにCur Bが可能と考え胆管切除を施行したが，浸潤型のこともあり，組織学的には癌を遺残することとなった．胆管切除の適応としては問題点があるが全身状態を考慮して胆管切除を選択した．

本例は今回発症するまでは膵炎，胆管炎の既往がなく，胆管癌として発症した時点では深達度ssの進行癌であった．また，診断された時点では全身状態が不良であり結果的には治癒切除できず予後は期待できないと思われる．診断時の癌の進行度と低栄養による全身状態の悪化を考慮すると，一般的に非拡張型合流異常における積極的分流手術が適切であると考えられた．

文　献

1）日本胆道外科研究会編：外科・病理　胆道癌取扱い規約．第4版．金原出版，東京，1997
2）日本膵管胆道合流異常研究会　合流異常診断基準検討委員会，膵・胆管合流異常の診断基準(改訂)．医学図書出版，東京，1990. p1―4
3）杉原順一，関田幹雄，齋藤洋一：膵胆管合流異常と癌．胆と膵　**3**：487―495, 1982
4）青木春夫，菅谷　宏，島津元秀：膵・胆管合流異常と癌―アンケート集計成績とその考察．胆と膵　**8**：1539―1551, 1987
5）古川正人，酒井　敦，宮下光世：胆道内圧よりみた胆管拡張を伴わない膵・胆管合流異常症の手術適応において．胆道　**10**：239―244, 1996
6）須貝道博，羽田隆吉，遠藤正章ほか：胆管拡張のない膵管胆道合流異常の治療．第17回日本膵管胆道合流異常研究会プロシーディングス：96―97, 1994
7）吉松昭彦，小柳泰久，青木達哉ほか：拡張のない合流異常の治療．第17回日本膵管胆道合流異常研究会プロシーディングス：102―103, 1994
8）鷲山直己，伊地知正賢，常泉道子ほか：非拡張及び円筒型膵胆管合流異常症例の胆管切除の是非に関する検討．第17回日本膵管胆道合流異常研究会プロシーディングス：104―105, 1994

9）吾妻　司，羽生富士夫，中村光司ほか：胆管非型膵・胆管合流異常の外科治療に関する検討．日消外会誌　**29**：806―812, 1996
10）古川正人, 酒井　敦, 宮下光世ほか：胆道内圧よりみた胆管拡張を伴わない膵・胆管合流異常症の手術適応について．胆道　**10**：239―243, 1996
11）松原俊樹, 笹山可則, 丸上善久ほか：胆管拡張のない膵胆管合流異常の検討および治療方針．第17回日本膵管胆道合流異常研究会プロシーディングス：108―109, 1994
12）Matsubara T, Sakurai Y, Funabiki T et al：K-ras point mutation in cancerous and noncancerous biliary epithelium in patients with pancreaticobiliary maljunction. Cancer **77**：1252―7, 1997
13）Matsubara T, Funabiki T, Jinno O et al：p-53 Gene mutations and over expression of p53 product in cancerous and noncancerous biliary epithelium in patients with pancreaticobiliary maljunction. J Hepatobiliary Pancreat Surg **6**：286―293, 1999
14）森下　浩, 亀井克彦, 船曳孝彦ほか：胆嚢癌ならびに微少胆管癌を合併した非拡張型膵胆管合流異常の１例．胆道　**6**：176―183, 1992
15）岩井和浩, 下沢英二, 奥芝俊一ほか：非拡張型膵・胆管合流異常症例の検討．胆と膵　**16**：627―630, 1995
16）杉山政則，跡見　裕，原留弘樹ほか：MRCP による膵胆管合流異常症の診断．胆と膵　**19**：205―209, 1998
17）小野山裕彦, 味木徹夫, 山崎　巌ほか：胆管癌の外科治療成績の現況. 胆と膵　**15**：1085―1090, 1994
18）木下寿文, 中山和道, 今山裕康ほか：中部胆管癌に対する胆管切除術の評価．胆道　**12**：143―148, 1998
19）大西英胤，近藤　喬：縮小手術としての中部胆管癌に対する胆管切除の長期成績．胆と膵　**15**：1091―1094, 1994
20）大内清昭, 松野正紀, 佐藤寿雄：胆管切除で長期生存しえた中部胆管癌例．胆と膵　**8**：1241―1244, 1987

A Rare Case of Bile Duct Cancer Associated with Pancreaticobiliary Maljunction without Bile Duct Dilatation Diagnosed by MRCP

Koji Nishimura, Hirohiko Onoyama, Yoshinari Hashimoto, Yasutomo Azumi,
Shintarou Takao, Tamon Nakaji, Yoshinari Tkahashi, Masaru Saito,
Ken Sagayama and Tomoaki Urakawa
Department of Surgery, Saiseikai Nakatu Hospital and Medical Cemter,
based on Social Welfare Organization “ Saiseikai ” Imperial Gift Foundation, Inc.

A 70-year-old woman presented with pain in the right hypochondrium and jaundice. Her general condition was poor for her age. MRCP revealed bile duct carcinoma associated with pancreaticobiliary maljunction without bile duct dilatation. Bile duct resection was performed considering her general condition. Histopathological examination showed advanced cancer and the presence of residual cancer. Based on the results of this case, it is surggested that constructive bile duct resection should be performed for cases of cancer with pancreaticobiliary maljunction without bile duct dilatation.

Key words：pancreaticobiliary maljunction, bile duct cancer, MRCP

〔Jpn J Gastroenterol Surg 33：1733―1736, 2000〕

Reprint requests：Koji Nishimura　Department of Surgery, Saiseikai Nakatu Hospital
2-10-39 Shibata, Kitaku, Osakashi, 530-0012 JAPAN