日消外会誌　33（10）：1767～1770，2000年

症例報告

胃癌術後サイトメガロウイルス肺炎の2治験例

鹿児島大学医学部第1外科
樋渡　清司　　石神　純也　　崎田　浩徳
帆北　修一　　夏越　祥次　　愛甲　　孝

胃癌術後に発症したサイトメガロウイルス（以下，CMV）肺炎の2治験例を経験した．症例1は63歳の男性．4型胃癌に対して術前腹腔内にシスプラチンを投与し，胃全摘術を施行した．術後間質性肺炎を発症した．CMV肺炎を疑い，抗ウイルス剤を先行投与し，軽快治癒した．原因検索の結果，CMV肺炎と診断された．症例2は66歳の男性．左肺癌と早期胃癌の重複癌で，術前放射線療法を受けていた．幽門側胃切除術施行後，間質性肺炎をきたした．抗ウイルス剤投与にて治癒しえた．治療後にCMVが同定された．両症例とも肺炎発症時にリンパ球数は低下しており，術前の化学療法あるいは放射線療法による免疫能低下がCMV肺炎発症に関与したと推定された．抗ウイルス剤による治療後に起因ウイルスが同定された．CMV肺炎の治療成績は不良であり，本疾患が強く疑われる場合，抗ウイルス剤の早期投与は有用と考えられた．

I．はじめに

消化器癌術後のサイトメガロウイルス（以下，CMV）肺炎はまれな合併症であり，早期診断は容易でなく，死亡率は50～90%[1]と不良である．今回，われわれは術後早期に発症したまれなCMV肺炎に対して，抗ウイルス剤を投与し，救命しえた胃癌術後ウイルス性肺炎の2治験例を経験したので文献的考察を加えて報告する．

II．症　　例

症例1：63歳，男性

既往歴：特記すべきことなし．

主訴：特記すべきことなし．

臨床経過：1998年5月，検診で胃の異常を指摘された．同年7月24日，4型の進行胃癌と診断され，手術目的にて当科に入院となった．7月31日，腹膜播種病変の検索目的で腹腔鏡を施行，シスプラチン50mgを腹腔内投与した．術前のリンパ球数は1,040/mm^{3}と著しい低下が認められた（**Table 1**）．8月4日，D2リンパ節郭清を伴う胃全摘術を施行し，シスプラチン50mgの腹腔内投与を行った．術後7日目に低酸素血症と頻脈が出現し，胸部X線上，両肺野に間質性肺炎の像が認められた．喀痰細菌検査では起因菌は同定されず，真菌抗体は陰性であった．8月14日，低酸素血症と間質性陰影の増悪が進行したため（**Fig. 1**），気管内挿管し，人工呼吸器による管理を行った．臨床症状と胸部X線などから術後のCMV肺炎を考え，ウイルス抗体価と喀痰のCMV抗原の検索を施行し，ガンシクロビル500mg/日とウイルス高力価グロブリン5g/日の投与を開始した．8月21日，FiO2 1.0 PEEP 20mmHgの条件で気道内圧が常時40mmHg以上でPaO2 65mmHgと人工呼吸器管理の限界に達したため，体外的膜型人工肺：Extracorporeal membrane oxygenation（ECMO）を使

Table 1　Detailed analysis of 2 patients with CMV pneumonia after gastrectomy

Case	Age	Sex	Preoperative treatment	Operation method	Time (min)	Lymphocyte count (/mm^3)	PPD (mm)
1	63	M	Chemotherapy (CDDP 50mg)	Total ＋ D2	520	1,040	8 × 1
2	66	M	Radiation therapy	Distal ＋ D1	215	792	7 × 7

＜2000年7月25日受理＞別刷請求先：樋渡　清司
〒890-8520　鹿児島市桜ヶ丘8―35―1　鹿児島大学医学部第1外科

Fig. 1　Chest X-ray showed increasing interstitial shadow in the entire lung fields.

用した．抗ウイルス療法が奏効し，呼吸状態の改善が認められ，8月28日にECMOを中止した．肺炎症状はさらに軽快したため，9月18日に人工呼吸器から離脱可能となった（**Fig. 2**）．11月11日軽快転院となった．

なお，ECMO離脱２日後の８月30日に初めてPCR法により喀痰中のCMV-DNAを検出し，CMV肺炎と確定診断できた．

症例２：66歳，男性

既往歴：心不全，右肺癌

主訴：特になし．

臨床経過：心不全の診断で当院内科に入院中，全身精査で肺癌と胃癌を指摘された．1998年７月28日，左肺癌に対し左上葉切除術とリンパ節郭清が施行された．病理組織学検査に２群リンパ節転移が認められたため，縦隔を照射野に50Gyの放射線療法が施行された．術前のリンパ球数は792/mm^{3}と低下していた．11月26日，胃癌に対してD1リンパ節郭清をともなう幽門側胃切除術を施行した．11月30日（術後４日目）より38度台の発熱と呼吸困難が出現した．12月１日の胸部X線上間質陰影の増強が認められ（**Fig. 3**），7リットルの酸素投与でPaO2 61mmHgと低酸素血症が認められたため，挿管し，人工呼吸器による管理を行った．術後のウイルス性肺炎を疑い，ガンシクロビル500mg/日と，ウイルス高力価グロブリン5g/日の投与を開始した．12月18日に気管洗浄液よりCMV-DNAを検出し，CMV肺炎と確定診断された．肺炎症状は投薬開始とともに軽快したが，左上葉切除後であるため，肺機能低下状態が遷延し，人工呼吸器管理の離脱に43日を要した（**Fig. 4**）．2月26日軽快，転院となった．

Ⅲ．考　　察

CMV肺炎は血液腫瘍の化学療法後あるいは骨髄移植後などの免疫不全状態に散見され，その致死率は50～90%[1]と高く，臨床上重篤な疾患の１つと考えられている．一方，手術に関連した本疾患の発症は，肝・肺・腎移植手術後に報告されているが，消化器癌術後に発

Fig. 2　Postoperative course gastric cancer patient（Case 1）

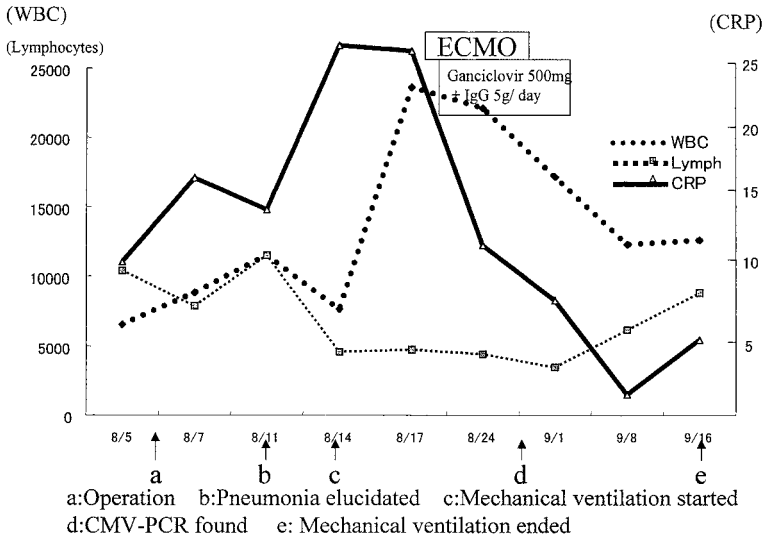

Fig. 3 Chest X-ray showed increasing interstitial shadow in the entire lung fields.

症した報告は検索した範囲内は認められず，術後のまれな合併症と考えられる[2)3)]．しかし，CMV 肺炎は術後の特発性間質性肺炎と診断されて，ウイルス学的検索が行われていない症例も少なくない[4)]．

ウイルス性肺炎の発症機序として，T 細胞性免疫能の低下が強く関連している[4)]．実際，自験例の症例 1 では術前の化学療法が症例 2 では，手術と放射線治療が行われており，術前に著しいリンパ球数の低下が認められていた．術前に免疫機能の低下を来たしうる術前治療や全身状態の不良な高齢者に対する手術の際に発症する術後間質性肺炎の鑑別にまずウイルス性肺炎を考慮する必要がある．その際術前のリンパ球数の低下はウイルス性肺炎を疑う重要な検査値であると考えられた．

CMV 肺炎の診断にあたっては，1）間質性肺炎を示す臨床的，画像的所見があること．2）肺由来の検体特に BAL 液からの CMV ウイルス，抗原陽性細胞，DNA が検出されること．3）間質性肺炎を起こしうる他の病原体を除外できることの 3 点が基準とされている[5)~9)]．自験例では，2 例とも喀痰中の CMV-DNA を PCR 法により検出することにより確診された．同時に CMV 抗原血症（CMV antigenemia）検査も施行した．本検査は患者の末梢血中多核白血球核内の CMV 抗原を検出する検査法であり，早期診断が可能で，臨床症状ともよく相関すると報告されており，ぜひ行われるべき検査の 1 つであると考えられる．

今回，CMV 肺炎と診断されるまでに検体提出後平均10日を費やした．しかし，2 症例ともに検査結果に先行してウイルス特異的グロブリン製剤と抗ウイルス剤の投与が行われ，良好な経過を得ることができた．CMV 肺炎の治療成績が不良であることを考慮すると，臨床所見，X 線検査，術前リンパ球数の低下の所見などから本疾患が強く疑われる場合，抗ウイルス剤を早期に投与することは有用と考えられた．

Fig. 4 Postoperative course gastric cancer patient（Case 2）

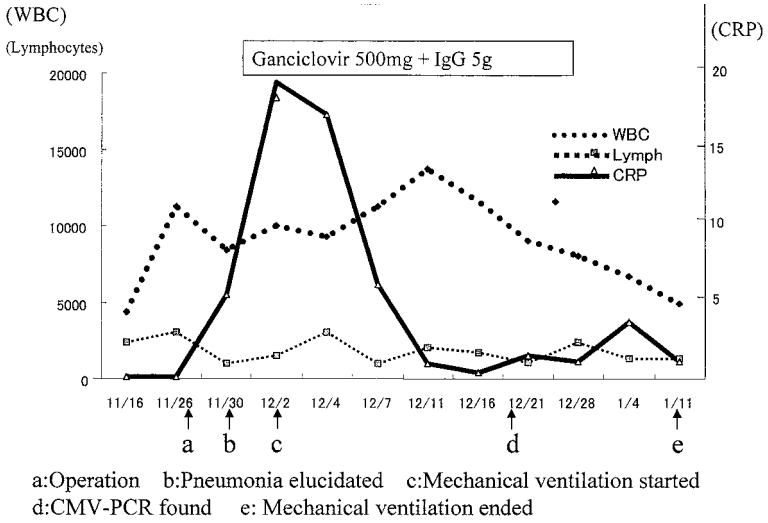

ウイルス性肺炎は早期診断，早期治療が患者の予後を左右するといってもよい．術後に原因不明の間質性肺炎を呈する患者にはまずウイルス性肺炎を鑑別診断にあげる必要がある．本疾患が疑われる場合，早急な抗ウイルス剤およびウイルス高力価グロブリンの投与により救命が可能と考えられた．

文　献

1）Reed EC, Bowden RA, Dandliker PS et al：Treatment of cytomegarovirus pneumonia with ganciclovir and intravenous cytomegarovirus immunoglobulin in patients with bone marrow transplants. Ann Intern Med **109**：783―788, 1988
2）稲葉浩久, 太田伸一郎, 西村俊彦ほか：抗ウイルス剤投与にて軽快した肺葉切除後間質性肺炎の1例．胸部外科　**50**：1004―1008, 1997
3）酒井　力, 髙木敏行, 松浦康弘ほか：悪性腫瘍に合併した劇症型サイトメガロウイルス肺炎の6例―臨床的および病理学的組織学的検討―．日胸臨　**54**：569―573, 1995
4）大田　健, 小林信之, 石井　彰ほか：特発性間質性肺炎における血清中抗ウイルス抗体の検討．日胸疾患会誌　**27**：604―608, 1989
5）村井一範, 沼岡英晴, 井上洋西：サイトメガロウイルス肺炎．化療の領域　**112**：1857―1862, 1996
6）松本慶蔵：サイトメガロ肺炎．医のあゆみ　**142**：525―527, 1987
7）森内浩幸，沼崎義夫：サイトメガロウイルス感染症と呼吸器．呼吸　**9**：376―381, 1990
8）大塚英一，卯野規敬，緒方正男ほか：成人T細胞白血球患者のサイトメガロウイルス肺炎防止におけるNested PCR法の有用性．癌と化療　**25**：1609―1611, 1998
9）南嶋洋一：サイトメガロウイルス感染症の病理・診断・治療．化療の領域　**11**：2115―2122, 1991

Two Patients with Gastric Cancer Recovering from Postoperative Viral Pneumonia due to Cyotomegarovirus

Kiyokazu Hiwatashi, Sumiya Ishigami, Hironori Sakita, Shuichi Hokita, Shoji Natsugoe and Takashi Aikou
First Department of Surgery, Kagoshima University School of Medicine

We encountered two patients with gastric cancer who suffered from postoperative CMV pneumonia. Case 1：A 63-year-old man, who received intra-abdominal CDDP administration before gastrectomy. On the 10th postoperative day, interstitial pneumonia was diagnosed. He was suspected as having CMV pneumonia and antiviral drugs were administered. He needed ECMO due to severe pulmonary insufficiency. A definitive diagnosis was established 10 days after the commencement of drug administration. He eventually recovered from the pneumonia. Case 2：A 66-year-old man with early gastric cancer underwent distal gastrectomy. He had received postoperative radiation therapy for the treatment of lung cancer. Postoperatively, interstitial pneumonia was diagnosed. He was also suspected as having CMV pneumonia and antiviral drugs were administrated empirically. The postoperative lymphocyte counts in both patients showed immunosuppression associated with radiation or chemotherapy may predispose to postoperative viral pneumonia. CMV pneumonia is a critical condition and early administration of antiviral agents is necessary even before a definite diagnosis can be made. Postoperative CMV pneumonia in patients with gastric cancer is rare. We should however be aware of the risk of its development and promptly administer antiviral drugs should it occur.

Key words：cytomegalovirus, gastric cancer, pneumonia

〔Jpn J Gastroenterol Surg 33：1767―1770, 2000〕

Reprint requests：Kiyokazu Hiwatashi　First Department of Surgery, Kagoshima University School of Medicine
8-35-1 Sakuragaoka, Kagoshima, 890-8520 JAPAN