日消外会誌　33（11）：1844～1848，2000年

症例報告

直腸腺腫および粘膜内癌の経仙骨的腫瘍摘除術後，粘膜下に粘液癌の発生がみられた2例

愛知県がんセンター消化器外科
伊藤　誠二　　平井　　孝　　加藤　知行

直腸の腺腫および粘膜内癌に対して行った経仙骨的腫瘍摘除術後，粘膜下に粘液癌の発生を見た2例を経験した．

症例1：直腸腺腫に対して内視鏡摘除術，さらに経仙骨的腫瘍摘除術を施行後，2年3か月を経過して同部位に粘膜下腫瘍が出現し，切開生検を行ったところ粘膜下にmucinous carcinomaを認め，直腸低位前方切除術を施行した．

症例2：直腸粘膜内癌に対し経仙骨的切除を施行したが，同部位にポリープが再発し，経肛門的切除，さらに内視鏡摘除術を行った．初回手術より4年6か月後，触診，EUS所見から粘膜下の腫瘍性病変を疑い，切開生検で粘膜内にadenoma，粘膜下にmucinous carcinomaを認め，腹会陰式直腸切断術を施行した．

直腸腫瘍局所切除に対する経仙骨的腫瘍切除後には，本症例のごとき粘膜下の再発を念頭におくことが重要である．

はじめに

腺腫あるいは粘膜内癌と診断される直腸腫瘍に対しては内視鏡摘除術あるいは外科的腫瘍摘除術が行われる[1]が，経仙骨的腫瘍摘除後に，粘膜下に粘液癌が発生した2症例を経験した．直腸腫瘍局所切除術後のfollow-upを考える上で示唆に富む症例と考え報告する．

症 例 1

患者：64歳，男性

主訴：腹部膨満感

家族歴：特記すべきことなし．

既往歴：特記すべきことなし．

現病歴：1988年6月，腹満を訴え当院受診．肛門縁から（以下，AVと略記）10cmの直腸前壁にIsp型のポリープを指摘され，内視鏡摘除術を受けた．病理所見はtubulovillous adenoma with moderate atypiaであった．3年3か月後，同部位に広基性Is型ポリープを認めた．

第1回手術：広基性ポリープのため，内視鏡摘除術は困難と判断し，1991年9月11日，経仙骨的に腫瘍を切除した．腫瘍径4.0×3.8cm，病理所見はtubulovillous adenoma with severe atypia，断端陰性であった（**Fig. 1**）．術後経過順調であったが，2年3か月後直腸診にてAV 7cm後壁に直径5mmの硬結を触知した．

内視鏡所見：直腸経仙骨的切除の縫合線上に白色の扁平な隆起と，これよりやや口側に粘膜下腫瘍を認める（**Fig. 2**）．白色扁平隆起に対しては，1993年11月4日，内視鏡摘除術を行い，病理所見はtubulovillous adenoma with moderate atypiaであった．

第2回手術：1994年1月19日，粘膜下腫瘍に対し経肛門的生検を施行した．

病理所見：摘出腫瘤は1.0×1.0cm大で，粘膜面には

Fig. 1　The resected specimen showed tubulovillous adenoma with severe atypia and the margin was negative（HE staining, ×4）.

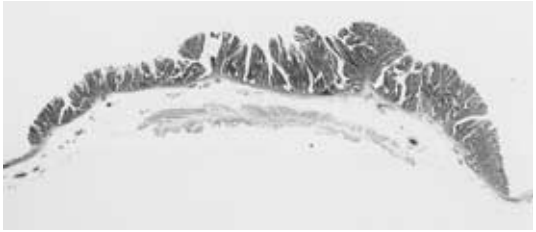

＜2000年9月20日受理＞別刷請求先：伊藤　誠二
〒466-8550　名古屋市昭和区鶴舞町65　名古屋大学医学部第2外科

悪性所見を認めず，粘膜下に mucinous carcinoma を認めた（**Fig. 3**）.

第 3 回手術：1994年 2 月18日，全身麻酔下に直腸低位前方切除術を施行.

Fig. 2 Endoscopic view of recurrent tumors detected two years and three months after the initial operation. Flat elevated lesion just on the suture line of the initial operation was recognized（arrow head）. And submucosal tumor was just anal on the suture line（arrow）.

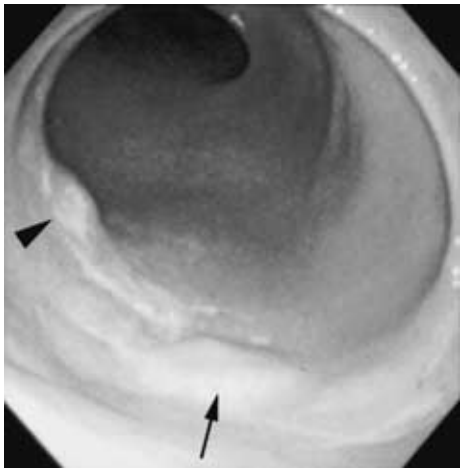

病理所見：前回の経仙骨的腫瘍摘出時の縫合線に一致して，固有筋層以深に mucinous carcinoma の遺残を認めた（**Fig. 4**）．大腸癌取扱い規約に準じた切除標本所見は深達度 a2，n0，ly1，v0，stage II であった.

術後経過順調で，術後 5 年11か月を経た現在，再発徴候なく健在である.

症 例 2

患者：49歳，男性

主訴：特になし.

家族歴：特記すべきことなし.

既往歴：特記すべきことなし.

現病歴：1992年12月11日，前医で直腸ポリープを経仙骨的に切除．病理所見にて腺腫内に一部高分化腺癌を認めた. 断端に腺腫を認めたが, 癌組織は認めなかった. 4 か月後同部にポリープが再発し, 前医で手術を勧められ，当院受診.

第 1 回手術：1993年 4 月28日，AV 3cm 直腸後壁に Is 型ポリープを認め， 経肛門的に腫瘍を切除したが, 前回手術の瘢痕のため, 切除は困難で, 分割切除となった．腫瘍径2.5×0.7cm.

病理所見：villous adenoma with severe atypia（**Fig. 5**）.

その後も同部位にポリープが再発，3 度にわたり内科で内視鏡摘除術を行ったが，病理所見はいずれも

Fig. 3 The resected specimen showed carcinomatous invasion with mucinous cyst formation in the submucosal layer, and there was no malignancy in the mucosal layer（left：HE staining, ×8, right：HE staining, ×50）.

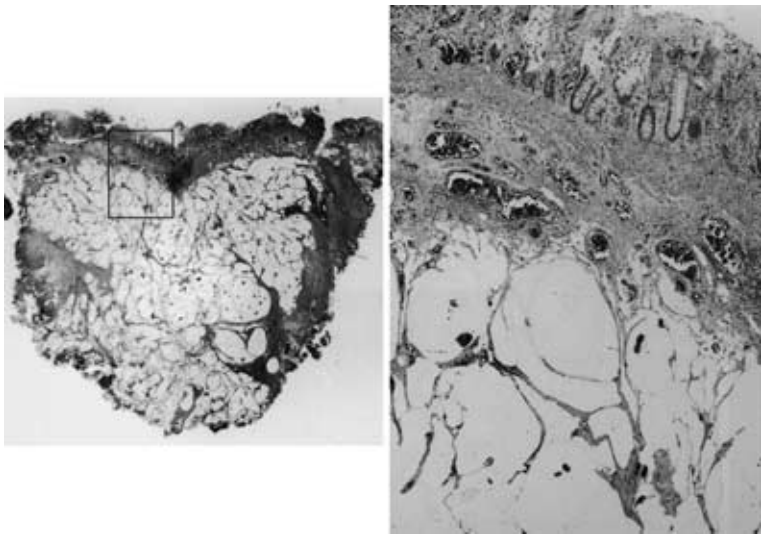

Fig. 4　The resected specimen showed remnant mucious carcinoma in the submucosal layer, and there was no malignancy in the mucosal layer. Arrow heads showed oprative scar of the previous biopsy (HE staining, ×12).

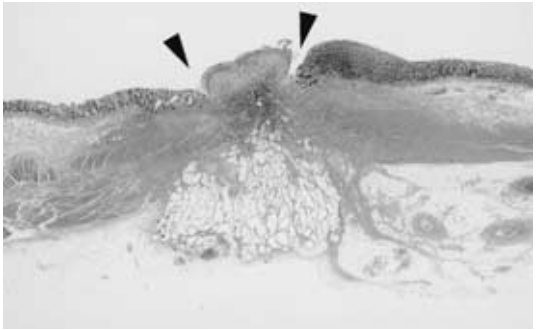

Fig. 5　The resected specimen showed villous adenoma with severe atypia (HE staining, ×12).



adenomaであった．1997年6月，さらに同じ部位にIs型ポリープの再発を認めた．

内視鏡所見：直腸AV 3cm後壁に発赤した絨毛腺腫様病変を認めた（**Fig. 6**）．

超音波内視鏡所見：低エコーの全層性腫瘍病変を認めた（**Fig. 7**）．

内視鏡下生検ではtubulovillous adenoma with moderate atypiaであったが，触診上粘膜下に固い腫瘤を触知し，EUSでも粘膜下の再発を疑う所見であったため，経肛門的に切開生検を行ったところ粘膜内にはadenomaを，粘膜下にはmucinous carcinomaを認めた．

第2回手術：1997年9月22日，神経温存側方郭清を伴う腹会陰式直腸切断術を施行，腫瘍径3.0×2.5cmであった．

病理所見：粘膜病変はtubulovillous adenoma，その直下に多量のmucous lakeを形成する腫瘍の浸潤をみるmucinous carcinomaであった．大腸癌取扱い規約に準じた切除標本所見は深達度a2，n0，ly1，v1，

Fig. 6　Endoscopic view of recurrent tumor detected four years and six months after initial operation. Villous tumor was recognized at the posterior wall of the rectum.

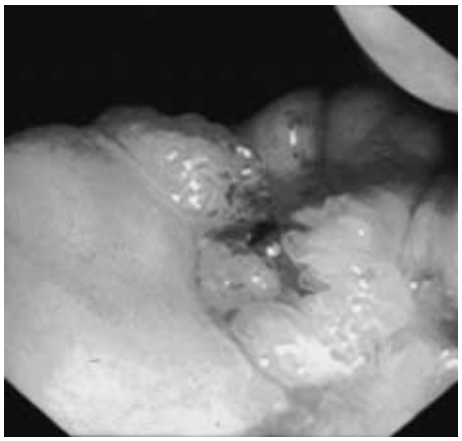

Fig. 7　Finding of endoscopic ultrasonography of the "villous tumor" of the rectum. All of the laminar structure of the rectal wall was invaded with the low echoic tumor (arrows).

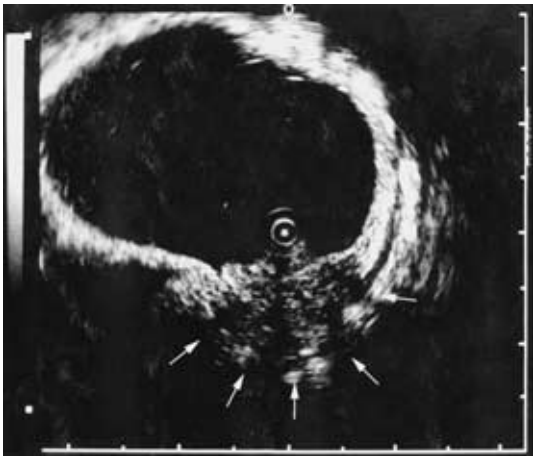

stage IIであった（**Fig. 8**）．

術後経過順調で，術後2年4か月の現在，再発徴候なく健在である．

考　察

近年，直腸の腺腫や粘膜固有層にとどまる癌（m癌）に対して，内視鏡摘除術あるいは腫瘍摘除術が行われる機会が増加している．その術後の再発についての報告によれば，一般に再発は粘膜病変の形をとり局

Fig. 8 The resected specimen showed carcinomatous invasion with mucinous cyst formation in the submucosal layer and tubulovillous adenoma in the mucosal layer (HE staining, ×4).

所の再切除で対応可能である[2)3)]とされており，また，腺腫の場合は腺腫として再発することが多いと思われる．一方，Möller ら[4)]は直腸腺腫の後方切除後に大殿筋内に粘液癌として再発した症例を，藤岡ら[5)]は高分化型の腺腫内癌の経仙骨的切除後に直腸瘢痕部筋層内に粘液癌として再発し，腹膜播種を伴った症例と，深達度sm1の高分化型腺癌の経仙骨的切除後に直腸壁外の結合織内に中分化腺癌として再発した症例を報告している．

自験例を含め，報告例の多くが初回手術時に villous component を有していたこと，粘液癌として再発していることは興味深い．一般に，大腸粘液癌は悪性度が高く予後不良である[6)7)]とされているが，Schwartz ら[8)]は大腸癌の細胞株を用いた実験的検討で，粘液産生能の高い細胞株では基底膜蛋白への接着能や基底膜への浸潤能が高く，精製した粘液を加えることにより粘液産生能の低い細胞株でも，これらの接着能，浸潤能が増強されることから，転移の過程における粘液の重要性を主張しているが，術創における腫瘍の定着，発育にこれら粘液に関連した接着能，浸潤能が関与している可能性もある．

また，報告された症例はいずれも経仙骨的切除後に粘膜外に再発を来しているが，このような粘膜外の再発がありえることはほとんど知られていない．近年，経仙骨的切除が広く行われていることを考えれば，頻度としてはそれほど高くないかもしれないが，初回病変が腺腫あるいは粘膜固有層にとどまる癌であるだけに，その術後に粘膜外に進行癌として再発したことは重大な意味を持つ．

今回提示した2症例の再発の原因としては，病理上検索しえなかった部位での断端陽性や創面への implantation による腺腫ないしは癌細胞の遺残が考えられる．症例1については初回手術時の腫瘍は腺腫病変でありしかも前壁に存在したのに対し，粘膜下の再発は後壁の縫合線上に癌として発生したことから，組織学的に検索しえなかった部分に存在した癌の implantation あるいは implantation された腺腫からの発癌と考えられる．症例2については断端陽性による可能性が疑われるが implantation による可能性も否定はできない．

当施設では，直腸腫瘍の局所切除にあたり，5mm～1cm の margin の確保に努めてきた．文献的にも，腫瘍から1cm 離して切除する[9)10)]，とするものが多いが，宮崎ら[11)]は，絨毛腺腫の場合には，肉眼的平坦部に腫瘍の側方進展をみること，その進展が2cm を越えた症例はなかったことを報告しており，局所切除にあたって必要な margin についてはなお検討が必要である．

いずれにしても，直腸腫瘍局所切除後の follow-up においては，腺腫あるいは粘膜内癌の局所切除後に，粘膜面には癌を認めないにもかかわらず，粘膜より下層のみに進行癌として再発する形式があることを銘記すべきである．今回の症例2についても，局所切除後数回にわたって腺腫の再発があり，その間に粘液癌が発生しているが，内視鏡下の生検や内視鏡摘除ではいずれも腺腫との診断しか得られず，注意深い触診と EUS による瘢痕部の検索で初めて粘膜下の再発を疑い，根治的に腹会陰式直腸切断術を行うことができた．勝又ら[12)]は直腸低位前方切除後の吻合部再発の診断において EUS が有用であった症例を報告しているが，直腸腫瘍局所切除術後の follow-up においても直腸診と EUS は有用であり，術後長期にわたって直腸診と EUS を含む綿密な経過観察を行うことが重要であると考えられた．

文　献

1) 森谷宜皓：直腸癌に対する縮小手術．日消外会誌 **28**：88―92, 1995
2) 西口幸雄，長山正義，池原照幸ほか：直腸，肛門癌に対する局所切除の検討．日外科系連会誌 **20**：65―69, 1995
3) 正木忠彦，武藤徹一郎：大腸の大きな腺腫（3cm 以上，villous tumor，結節集簇様病変を含む）の取り扱いと経過・予後，外科の立場から．胃と腸 **30**：1571―1575, 1995

4) Möller C, Nickels J, Sundel B：Implantational growth of adenocarcinoma after Kraske operation for rectal tubular adenoma. Virchows Arch A **387**：235—239, 1980
5) 藤岡秀一, 筒井光広, 佐々木壽英ほか：経仙骨的切除後の断端再発と implantation による再発が示唆された直腸絨毛腫瘍の2例．日臨外会誌　**59**：1068—1072, 1998
6) Halvorsen TB, Seim E：Influence of mucinous components on survival in colorectal adenocarcinomas：a multivariate analysis. J Clin Pathol **41**：1068—1072, 1988
7) Sadahiro S, Ohmura T, Saito T et al：An assessment of the mucous component in carcinoma of the colon and rectum. Cancer **64**：1113—1116, 1989
8) Schwartz B, Bresalier RS, Kim YS：The role of mucin in colon-cancer metastasis. Int J Cancer **52**：60—65, 1992
9) 小里俊幸, 川上和彦, 馬場正三：直腸腫瘍に対する局所切除術．外科診療　**37**(増)：89—97, 1995
10) 高橋慶一, 森　武生, 安野正道：傍仙骨式局所切除後．手術　**50**：1397—1403, 1996
11) 宮崎茂夫, 馬場正三, 野垣茂吉：大腸絨毛腫瘍における表面形態観察，その発育，発生に関する研究．日本大腸肛門病会誌　**41**：950—958, 1988
12) 勝又健次, 木村幸三郎, 小柳泰久：低位前方切除術後の吻合部再発に対する超音波内視鏡の使用経験．日臨外医会誌　**54**：2324—2328, 1993

Two Cases of Mucinous Carcinoma Developing below the Mucosal Layer after Transsacral Local Resections for Rectal Adenoma and In situ Adenocarcinoma

Seiji Ito, Takashi Hirai and Tomoyuki Kato
Department of Gastroenterological Surgery, Aichi Cancer Center Hospital

Two cases of mucinous carcinoma are reported which developed below the mucosal layer after local resections of a rectal adenoma and in situ adenocarcinoma. Case 1：A patient with a rectal polyp underwent endoscopic resection of the polyp. The polyp recurred, and it was then resected by a trans-sacral procedure. Pathological examination of the tumor on both occasions revealed a tubulovillous adenoma. Two years and 3 months later, a submucosal tumor which developed at the same site was locally resected. Pathological examination this time revealed a mucinous carcinoma in the submucosa, hence a low anterior resection was performed in addition. Case 2：The patient had undergone transsacral resection of in situ adenocarcinoma of the rectum. Three months later, the rectal polyp recurred and was resected by a trans-anal procedure. The pathological diagnosis was villous adenoma. Subsequently, the polyps recurred three times and were resected endoscopically, but the pathological diagnosis each time was adenoma with either mild or moderate atypia. The rectal polyp recurred yet again, but this time a submucosal tumor was suspected from digital examination and endoscopic ultrasonography（EUS). Since incisional biopsy of the tumor revealed an adenoma in the mucosal layer and mucinous carcinoma in the submucosal layer, an abdominoperineal resection was performed. Thus, while following up patients after trans-sacral resection of rectal neoplasms, it is important to be on the lookout for such a submucosal recurrence.

Key words：rectal mucinous carcinoma, trans-sacral excision, submucosal recurrence of rectal neoplasms

〔Jpn J Gastroenterol Surg 33：1844—1848, 2000〕

Reprint requests：Seiji Ito　Department of Surgery II, Nagoya University School of Medicine 65 Turumai-cho, Showa-ku, Nagoya, 466-8550 JAPAN