日消外会誌　33（12）：1885～1889，2000年

症　例

胃および胆嚢に同時に発生したXanthogranulomaの1切除例

星ケ丘厚生年金病院外科，奈良県立医科大学第1外科*

岡山　順司　　松村　一隆　　杉原　誠一　　中辻　直之

西和田　敬　　堀川　雅人　　中野　博重*

症例59歳の男性．食後の心窩部痛を主訴に近医を受診．上部消化管内視鏡検査で胃穹窿部と胃体下部小彎前壁に胃粘膜下腫瘍を指摘され当科紹介受診．精査で胃粘膜下腫瘍と慢性胆嚢炎，胆嚢腺筋症と診断し開腹術を施行した．開腹所見では，腹腔内に広範囲の線維性癒着があり，胃穹窿部の腫瘍は脾臓および左横隔膜と，胃体下部小彎前壁腫瘍は腹壁と癒着していた．また，胆嚢には壁肥厚と十二指腸との間に癒着を認めた．胃穹窿部および胃体下部小彎前壁の腫瘍は術中迅速検査でXanthogranulomaと診断されたため，噴門側胃切除，脾摘，胃体下部小彎前壁腫瘍の楔状切除，胆摘，幽門形成を施行した．病理組織学的には泡沫状細胞と線維芽細胞の増生，炎症細胞の浸潤を伴う肉芽腫であった．Xanthogranulomaは，消化管，胆嚢，腎臓，後腹膜，皮膚などに発生するが，胃および胆嚢に同時に発生した症例報告は，本邦では検索上なく，極めてまれな症例であった．

はじめに

泡沫状の組織球と線維芽細胞が種々の程度に混在し，その間に炎症性細胞浸潤や毛細血管新生を伴う腫瘍性病変を一般にXanthogranulomaと診断している．今回，われわれは胃および胆嚢に同時に発生したXanthogranulomaを経験したので，若干の文献的考察を加えて報告する．

症　例

症例：59歳，男性

主訴：心窩部痛

既往歴：糖尿病，発作性上室性頻脈

家族歴：特記すべきことなし．

現病歴：1999年1月初めより，食後心窩部痛出現．近医にて上部消化管内視鏡検査を受け，胃穹窿部と胃体下部小彎前壁に表面平滑な隆起性病変を指摘．胃粘膜下腫瘍と診断され，同年1月11日当科紹介，2月18日精査加療目的に入院となる．

入院時現症：身長170cm，体重66kg．眼結膜に貧血，黄染認めず．腹部は平坦軟．肝脾腎，腫瘤，表在リンパ節は触知せず．

入院時血液検査所見：空腹時血糖の軽度上昇（128 mg/dl）を認めるも，その他末梢血液検査，生化学検査で異常を認めず．また，CEA，CA19-9などの腫瘍マーカーの上昇を認めなかった．

上部消化管透視検査所見：胃穹窿部に約5cm大の表面不整な隆起性病変を認めた．また，胃体下部小彎前壁に約3cm大のbridging foldを伴う腫瘍を認めた．

上部消化管内視鏡検査所見：胃穹窿部に約5cm大の表面平滑，立ち上がりなだらかな粘膜下腫瘍を認めた．また，胃体下部小彎前壁に約3cm大の粘膜下腫瘍を認め（**Fig. 1**），両者とも鉗子による圧迫で中等度の硬度を有していた．生検の結果では，悪性所見は得ら

Fig. 1　Upper gastrointestinal endoscopy showed submucosal tumor measuring 3 cm in size in the lesser curvature of gastric lower body.

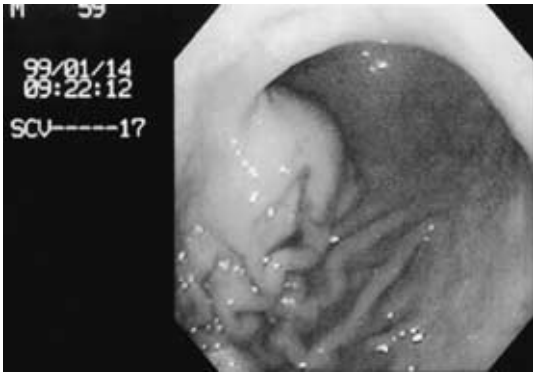

＜2000年9月20日受理＞別刷請求先：岡山　順司
〒634-8522　橿原市四条町840　奈良県立医科大学第1外科

れなかった．

上部消化管超音波内視鏡検査所見：胃穹窿部の粘膜下腫瘍は45mm 大(**Fig. 2**), 胃体下部小彎前壁のそれは25mm 大. いずれも第 4 層から壁外へ発育し, 内部不均一な低エコーから無エコーに近い腫瘍で辺縁は不整であった．

腹部超音波検査所見：胆嚢は萎縮し，全周性の壁肥厚を認めた．内部には不均一な高エコー領域を認め，胆泥と考えられた．また，壁の一部に小さな嚢胞様エコーを認めた（**Fig. 3**）．

Fig. 2　Endoscopic ultrasonography showed homogeneous hypoechoic mass measuring 45 mm in size derived from subserosa.

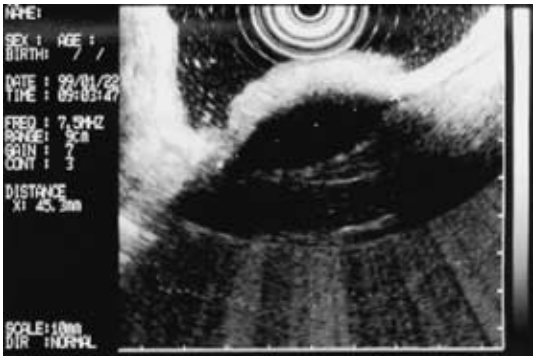

腹部 CT 検査所見：胃穹窿部に約5cm 大，胃体下部小彎に約3cm 大（**Fig. 4**），いずれも主として壁外性の発育を示す低吸収な腫瘍で辺縁に造影効果を認めた．また，胆嚢の萎縮と胆嚢壁肥厚を認めた（**Fig. 4**）．

以上より，胃穹窿部と胃体下部小彎前壁に粘膜下腫瘍（平滑筋腫あるいは平滑筋肉腫の可能性），および慢性胆嚢炎，胆嚢腺筋症の診断にて1999年 2 月26日手術を施行した．開腹所見では腹腔内に広範囲な線維性癒着が存在，特に胃穹窿部の腫瘍は脾臓および左横隔膜と，胆嚢は十二指腸と強固に癒着していた．胃体下部小彎前壁の腫瘍は，腹壁と軽度に癒着，剥離は容易であった. また, 腹腔内のリンパ節には腫大を認めなかった．胃穹窿部及び胃体下部小彎前壁の腫瘍の一部を摘出し, 術中迅速検査へ提出したところ悪性所見はなく, Xanthogranuloma の診断を得た. 胃穹窿部の腫瘍は周囲との癒着が強くその境界も不明瞭だったために噴門側胃切除，脾合併切除を，胃体下部前壁の腫瘍は楔状切除を，そして胆摘および幽門形成を施行した．

切除標本所見：胃穹窿部腫瘍の粘膜面はほぼ正常で，腫瘍の割面は黄白色調で粘膜下より壁外へ発育，腔を有していた（**Fig. 5**）．胃体下部前壁腫瘍の粘膜面

Fig. 3　Abdominal ultrasonography showed chronic cholecystitis and adenomyomatosis（arrowhead）of the gallbladder containing sludge（arrow）.

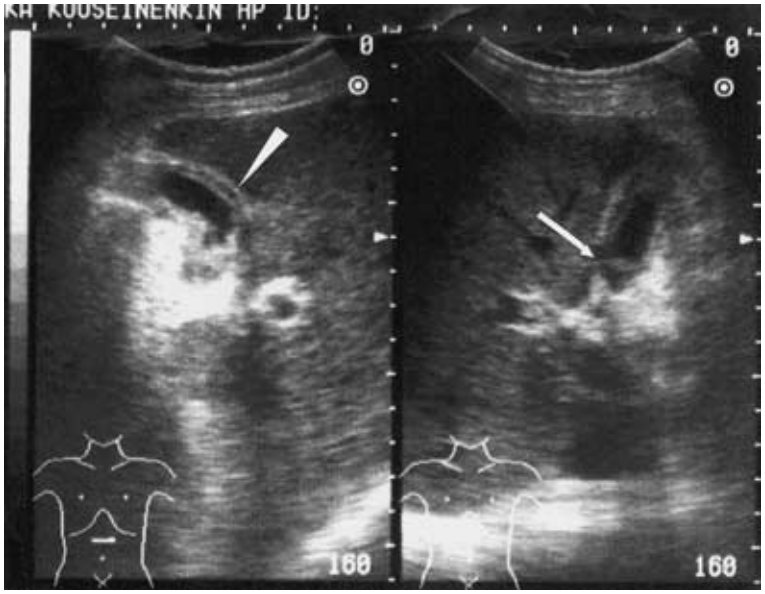

Fig. 4 Abdominal CT showed extramural low density tumor measuring 3 cm in size in the lesser curvature of gastric lower body（arrowhead）and thickning gallbladder wall（arrow）.

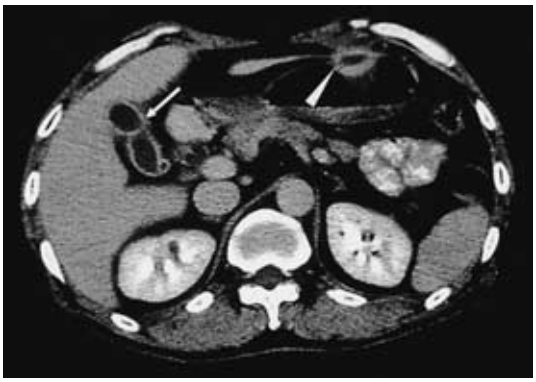

Fig. 5 The cross section of the resected fornix tumor showed yellowish area of xanthogranulomatous inflammation and cavity（arrows）.

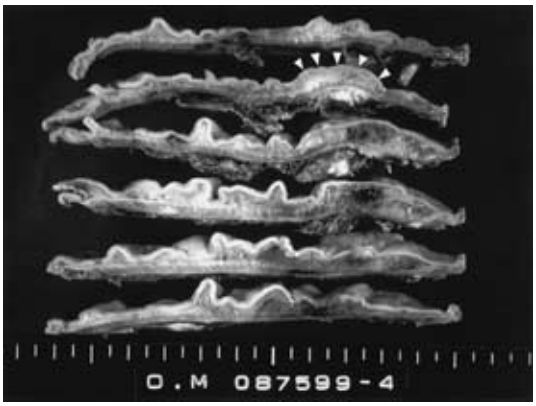

Fig. 6 Resected tumor of lesser curvature of gastric lower body contains cavity and fluid collection.

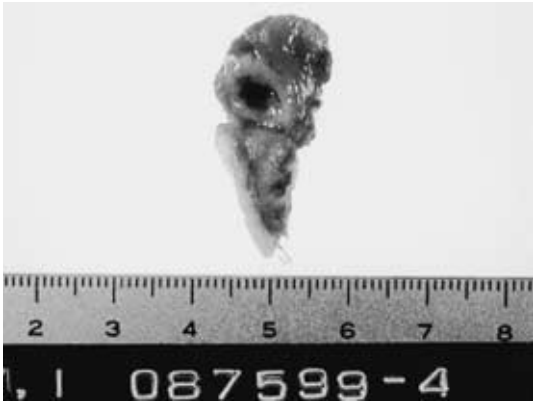

Fig. 7 Microscopic findings.
Gastric tumor of the fornix was granulomatous change showing proliferation of foamy cells and fibroblasts and infiltration of inflammatory cells（H.E.stain ×400）.

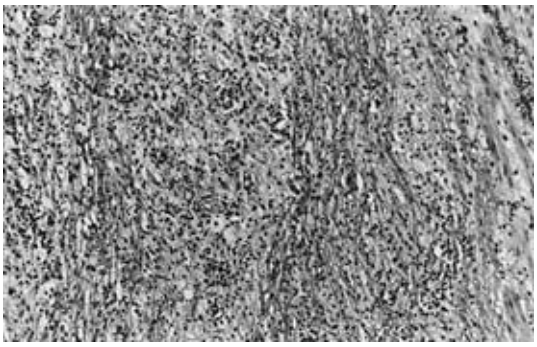

も正常で漿膜下より壁外性に発育，内腔には粘液状の液体貯留を認めた（**Fig. 6**）．胆嚢は壁肥厚と胆泥を認めた．胆嚢の粘膜は正常であったが，漿膜下より漿膜に腫瘤性病変を認めた．

病理組織学的所見：胃穹窿部および胃体下部前壁の腫瘍は，いずれも泡沫状細胞と線維芽細胞の増生，炎症性細胞浸潤による肉芽腫性病変で，出血や壊死による腔の形成，色素沈着を伴っていた（**Fig. 7**）．前者は粘膜下から漿膜に，後者は漿膜下より壁外性に発育していた．また胆嚢には，慢性炎症とともに胃病変と同様の肉芽腫の形成を漿膜下から漿膜に認めた（**Fig. 8**）．胆嚢腺筋症は著明ではなかったが，軽度拡張した Rokitanski-Aschoff 洞（R-A 洞）が散在性にみられた．また，胃および胆嚢における腫瘍の核分裂像，細胞異型は認められず，悪性所見はみられなかった．

以上より，胃および胆嚢に同時に発生した Xanthogranuloma と診断した．

術後経過：特に大きな合併症もなく，術後22日目に退院した．

考　察

Xanthogranuloma は1935年 Oberling[1]により最初に報告された．組織学的には泡沫状細胞（脂肪顆粒を貪食した組織球）が主体となる肉芽腫を広義の Xanthogranuloma（黄色肉芽腫）と呼び，ほとんど泡沫状細胞からなるもの（黄色腫 Xanthoma）から，泡沫細胞

Fig. 8　Microscopic findings.
The gallbladder wall was affected by xanthogranulomatous inflammation（H.E. stain　×40）.

は少なく，他の組織球，線維芽細胞の方が多いものまで種々な程度がある．そのため，病因論もこれを腫瘍とする考えと炎症とする考えのいずれとも結論が得られておらず，いまだ確立した分類がなされていないのが現状である[2]．

発生部位として，消化管では大腸，虫垂，胃，胆嚢．また，腎，縦郭，肺，卵巣，膣，脳室，副鼻腔，口腔粘膜，皮膚などの種々の臓器に発生することが報告されている[3]．消化管に発生する Xanthogranuloma はまれであり，胃および胆嚢に同時に発生したものに限ると，1981年以降の医学中央雑誌において検索しえた範囲では，本邦において最初の報告と思われる．

発生原因については，詳細はいまだ不明であるが，個体の免疫力の低下および，局所の免疫機構の変化を背景とした大腸菌属の細菌感染による慢性肉芽腫性炎と考えられている[4]．さらに，1）局所の炎症と脂質代謝障害より発生する炎症性肉芽腫で，真性の腫瘍ではない[1]．2）好酸性肉芽腫と同様に，多能性の細網細胞の分化増殖した腫瘍[5]．3）筋血管腫瘍の性格をもつ真性腫瘍性病変で，血管透過性の異常が，肉芽腫様病変を形成する[6]．4)組織球由来の真性腫瘍である[7]，と考えられてる．

自験例は1)に分類されると思われるが，胃および胆嚢に Xanthogranuloma が同時に発生している．胆嚢に発生する原因として，胆嚢では有石率が高く[8]，結石による慢性の機械的刺激に細菌感染が加わり胆嚢炎が発生，炎症が胆嚢壁の深層に及び，R-A 洞が穿破され，壁外性に肉芽腫を形成すると考えられている[4]．自験例では明らかな結石はなかったが，胆泥があり胆嚢壁の肥厚を伴う慢性胆嚢炎であった．また，開腹時に腹腔内に広汎な線維性癒着があり胃粘膜面はほぼ正常であったことより，胆嚢炎による R-A 洞を穿破，炎症性変化が腹腔内へ広がり胆嚢壁だけでなく胃壁にも Xanthogranuloma を形成した可能性があると推察される．しかし，なぜ胆嚢および胃のみに限局したかについては未解明である．

Xanthogranuloma は通常粘膜下腫瘍として診断され，組織診で確定診断される．自験例のように術中迅速検査で悪性腫瘍が否定された場合でも，文献的に，本邦において，胃については 1 例[3]のみ，また胆嚢については，6.8～8.2%の癌合併症例[9]も報告され，その手術術式の決定には慎重を要する．また，炎症性変化による癒着が多少ともみられ，自験例のように胃穹窿部腫瘍と脾臓の癒着が強く，その境界が不明確であったため胃噴門側切除，脾臓合併切除をせざるをえず，切除範囲の決定には困難な症例もあると考えられる．

予後を論ずるほどの報告はないが，Kahn[10]は，著明な多形性や多数の核分裂像を認める組織球を有する Xanthogranuloma は予後不良で，黄色肉腫と分類したほうが良いとしている．さらに，組織学的に典型的な Xanthogranuloma であっても死亡例が報告され[11]，組織学的所見だけで良悪性を判断するのは難しいと思われる．例えば，Shih[11]は単一臓器の Xanthogranuloma は良性であるが，多臓器を侵す Xanthogranuloma では，多臓器障害を生じたために予後不良で死亡症例も報告している．また，胆嚢を原発とし，周囲への炎症が波及したために肝臓，十二指腸，横行結腸を合併切除せざるをえなかった症例も報告されている[12]．われわれの経験した症例は多臓器（2臓器）であったが，限局性であったために根治手術可能で，軽快退院はしたものの再発の可能性もあり，今後厳重な経過観察を必要とするものと思われる．

文　献

1）Oberling C：Retroperitoneal xanthogranuloma. Am J Cancer **23**：477―489, 1935
2）堀　郁子, 石井敏雄, 藤井秀樹ほか：胞状を呈した腸間膜黄色肉芽腫の 1 例．J Med Imagings **7**：1063―1066, 1987
3）小澤正則, 方山揚誠, 石館卓三ほか：黄色肉芽組織が主体をなした Borrmann2型胃癌の 1 例．胃と腸 **24**：1299―1302, 1989
4）Dao AH, Wong SW, Adkins RB Jr：Xanthogranulomatous cholecystitis：a clinical pathologic study of twelve cases. Am Surg **55**：32―35, 1989

5) Waller JI, Hellwig CA, Barbosa E：Retroperitoneal xanthogranuloma asociated with visceral eosinophilic granuloma. Cancer **10**：388－392, 1957
6) Papadimitrious JM, Matz LR：Retro-peritoneal xanthogranuloma. A case report with electron microscopic observation. Arch Pathol **83**：535—542, 1967
7) Stout AP, Lattes R：Tumors of the soft tissues. In atlas of tumor pathology. series 2, fascicle 1, Armed Forces Institute of Pathology, Washington, 1967, p50
8) Franco V, Genova A, Florena A et al：Xanthogranulomatous cholecystitis. Pathol Res Pract **186**：383—390, 1990
9) 岩崎　誠, 川原田嘉文：黄色肉芽腫性胆嚢炎. 臨消内　**13**：1605—1610, 1998
10) Kahn LB：Retroperitoneal xanthogranuloma and xanthosarcoma（malignant fibrous xanthoma）. Cancer **31**：411—422, 1973
11) Shih CC：Xanthogranulomatosis. Taiwan I Hsueh Hui Tsa Chih **77**：919—983, 1978
12) 稲川　智, 轟　　健, 川本　徹ほか：胆嚢癌との鑑別が困難であった胆嚢黄色肉芽腫の 2 切除例. 肝胆膵　**37**：257—264, 1998

A Case of Synchronous Xanthogranuloma of Stomach and Gallbladder

Junji Okayama, Kazutaka Matsumura, Seiichi Sugihara, Naoyuki Nakatsuji,
Takashi Nishiwada, Masato Horikawa and Hiroshige Nakano*
Department of Surgery, Hoshigaoka Kouseinenkin Hospital, First Department of Surgery,
Nara Medical University*

A 59-year-old man referred to our hospital for 2 gastric submucosal tumors on the fornix and the lesser curvature of the lower body, revealed by upper gastrointestinal endoscopy, was found by abdominal ultrasonography and computed tomography to have chronic cholecystitis and adenomyomatosis of the gallbladder containing sludge. Operative findings showed a diffuse fibrous adhesion in the upper abdomen, especially around the gastric lesions and gallbladder. The gallbladder wall adhered to the duodenum. Intraoperative pathological diagnosis of the 2 gastric lesions was nonmalignant xanthogranuloma. Proximal gastrectomy combined splenectomy, wedge resection of the lesser curvature of the lower body, cholecystectomy, and pyroloplasty. Histologically, tumors were granulomatous, showing proliferation of foamy and inflammatory cells. Xanthogranuloma develops in a variety of organs, but synchronous xanthogranuloma of the stomach and gallbladder is rare. Further follow-up is believed necessary because of cancer reported in cases of xanthogranuloma of the stomach or gallbladder.

Key words：synchronous xanthogranuloma, stomach, gallbladder

〔Jpn J Gastroenterol Surg 33：1885—1889, 2000〕

Reprint requests：Junji Okayama　First Department of Surgery, Nara Medical University
840 Shijo-cho, Kashihara, 634-8522 JAPAN